

بررسی نقش حفاظتی کوئرستین در موش‌های صحرایی مبتلا به سیروز صفراوی

چکیده

هدی درخشانیان^۱

سید حسین مرجانمهر^۲، سجاد قدیبیگی^۳
نسترن رحیمی^۴، سید علی مصطفوی^۱
پیام حسین‌زاده^۱، امین صالحپور^۱
احمد رضا دهپور^{۵*}

۱- گروه تغذیه و بیوشیمی، دانشکده بهداشت،
دانشگاه علوم پزشکی تهران، تهران، ایران.

۲- گروه پاتوبیولوژی، دانشکده دامپزشکی،
دانشگاه تهران، تهران، ایران.

۳- گروه شیمی دارویی، دانشکده داروسازی،
دانشگاه علوم پزشکی تهران، تهران، ایران.

۴- گروه فارماکولوژی، دانشکده پزشکی،
دانشگاه علوم پزشکی تهران، تهران، ایران.

۵- مرکز تحقیقات طب تجربی، دانشگاه علوم
پزشکی تهران، تهران، ایران.

* نویسنده مسئول: تهران، خیابان قدس، خیابان پورسینا،
دانشگاه علوم پزشکی تهران، دانشکده پزشکی، گروه
داروشناسی، صندوق پستی: ۱۳۱۴۵-۷۸۴

تلفن: ۰۲۱-۸۸۹۳۶۵۲

E-mail: dehpour@yahoo.com

مقدمه

سیروز صفراوی (Biliary cirrhosis) به دنبال انسداد مزمن مجرای صفرا روی می‌دهد. ناکارآمدی کبد در دفع صفرا منجر به تخریب پارانشیم کبدی، پرولیفراسیون سلول‌های اپیتلیال، فعال شدن سلول‌های استلات، تولید سایتوکین‌ها و در نهایت فیروز پیش‌رونده بافت کبد می‌گردد.^{۱،۲} مکانیسم‌های مختلفی برای سایتوتوکسیسیتی اسیده‌های

تاریخ دریافت مقاله: ۱۳۹۱/۰۷/۲۴ تاریخ پذیرش: ۱۳۹۱/۱۰/۱۲

زمینه و هدف: سیروز صفراوی یک بیماری مزمن است که منجر به تخریب پیش‌رونده بافت کبد می‌گردد. هدف از این مطالعه، بررسی تأثیر فلاونوئید کوئرستین در کاهش آسیب‌های کبدی ناشی از سیروز صفراوی می‌باشد. **روش بررسی:** ۳۰ موش صحرایی نر نژاد اسپراگ-دالی ۷-۶ ماهه به‌طور تصادفی به سه گروه ۱۰ تایی تقسیم شدند. گروه کنترل تنها یک عمل جراحی کاذب داشت و دو گروه دیگر تحت عمل بستن مجرای صفراوی قرار گرفتند. پس از چهار هفته میزان بیلی‌روبین، آنزیم‌های آلانین آمینوترانسفراز، آسپاراتات آمینوترانسفراز و آلکالین فسفاتاز سرم جهت اطمینان از بروز سیروز کبدی در گروه دوم و سوم اندازه‌گیری و بررسی شد. سپس به‌مدت چهار هفته، روزانه و به‌صورت داخل صفاقی یکی از گروه‌های سیروتیک، دارونما و دیگری ۵۰mg/kg مکمل کوئرستین دریافت نمودند. در پایان بررسی (هفته هشتم)، آنزیم‌های کبدی و بیلی‌روبین سرم سنجیده شد و نمونه‌های کبد مورد بررسی بافت‌شناسی قرار گرفت.

یافته‌ها: دریافت کوئرستین در گروه سوم باعث کاهش میزان بیلی‌روبین (۷/۴±۰/۹ در برابر ۸/۹±۱/۶mg/dL، P<۰/۰۵)، آلکالین فسفاتاز (۱۳۸۷±۷۶/۹ در برابر ۲۲۷۳±۶۵/۳IU/L، P<۰/۰۰۱) و آلانین آمینوترانسفراز سرم (۶۰۱/۹±۳۸/۱ در برابر ۶۴۴/۸±۳۷/۴ IU/L، P<۰/۰۵) در مقایسه با موش‌های سیروتیک دریافت‌کننده دارونما شد. میزان سرمی آسپاراتات آمینوترانسفراز و هم‌چنین ویژگی‌های هیستولوژیک بافت کبد در اثر دریافت کوئرستین تغییر معنی‌داری نداشت. **نتیجه‌گیری:** در این مداخله، دریافت ۵۰mg/kg کوئرستین اگرچه منجر به تغییر معنی‌داری در ویژگی‌های بافتی کبد نشد، ولی کاهش قابل ملاحظه ایجاد شده در میزان بیلی‌روبین، آلکالین فسفاتاز و آلانین آمینوترانسفراز، بیان‌گر نقش مثبت کوئرستین در کم کردن آسیب کبدی می‌باشد.

کلمات کلیدی: کوئرستین، فلاونوئید، سیروز صفراوی، موش صحرایی.

صفراوی پیشنهاد شده است که از آن جمله می‌توان به تغییر در هموستاز کلسیم داخل سلولی، آسیب میتوکندریایی و کاهش انرژی سلول، تخریب و ناکارآمدسازی سیستم آنتی‌اکسیدانی سلول و هم‌چنین ویژگی دترجنتی این ترکیبات اشاره کرد.^۳ عدم وجود درمان قطعی برای سیروز و عوارض متعدد داروهای آنتی‌فیبروتیک باعث شده که ترکیبات طبیعی و گیاهی مؤثر در کاهش آسیب کبدی بیش‌تر مورد توجه قرار بگیرند. به‌عنوان نمونه نقش

نرمال سالین به صورت کاملاً محلول درآمد. محلول کوئرستین در هر نوبت درست پیش از تزریق تهیه می‌شد.

در این مطالعه، ۳۰ سر موش صحرایی به طور تصادفی در سه گروه ده‌تایی تقسیم و در قفس‌هایی دوتایی قرار داده شدند. گروه اول تحت جراحی کاذب قرار گرفت و به عنوان گروه کنترل سالم در نظر گرفته شد. در گروه دوم و سوم طی جراحی، مجرای صفراوی به طور کامل بسته شد. پس از گذشت ۲۸ روز میزان بیلی‌روبین سرم، آلکالین فسفاتاز (ALP)، آلانین آمینوترانسفراز (ALT) و آسپاراتات آمینوترانسفراز (AST) در نمونه خون کلیه نمونه‌ها توسط کیت مخصوص (شرکت زیست‌شیمی، تهران، ایران) اندازه‌گیری شد تا از بروز سیروز در موش‌های گروه دو و سه اطمینان حاصل شود. سپس به مدت چهار هفته و به صورت یکبار در روز به موش‌های گروه اول (کنترل سالم) و دوم (کنترل بیمار)، محلول توین به عنوان دارونما و به موش‌های گروه سوم ۵۰ mg/kg کوئرستین محلول در توین تزریق داخل صفاقی شد. پس از پایان دوره مداخلة، موش‌ها با تزریق صفاقی ۵۰ mg/kg کتامین (Rotex, Germany) و ۳۰ mg/kg زایلزین (Alfasan, Holland) بیهوش شده و نمونه خون از قلب حیوان جمع‌آوری شد. سپس حیوانات قربانی شده و نمونه کبد آن‌ها برای بررسی‌های بافت‌شناسی خارج و در محلول فرمالین قرار داده شد.

آزمایشات بیوشیمیایی: نمونه‌های خون بلافاصله پس از جمع‌آوری، سانتریفیوژ شده و سرم به دست آمده در دمای °C ۸۰- تا زمان اندازه‌گیری فرانسج‌های بیوشیمیایی بیلی‌روبین، ALT، ALP و AST با استفاده از کیت آزمایشگاهی مخصوص (شرکت زیست‌شیمی، تهران، ایران)، منجمد و نگهداری شد.

آزمایشات بافت‌شناسی: نمونه‌های کبد در محلول فرمالین ۱۰٪ فیکس شد. پس از طی مراحل آگیری در غلظت‌های مختلف اتانول و جاگذاری در پارافین، برش‌های ۵ μm تهیه و با روش تری کروم میسون رنگ‌آمیزی و مورد بررسی قرار گرفتند. بافت‌ها از نظر سه ویژگی التهاب پرتال، پرولیفراسیون مجرای صفراوی و فیروز ارزیابی و به صورت زیر امتیازدهی شدند: (بدون تغییر = ۰، تغییر کم = ۱، تغییر متوسط = ۲ و تغییر شدید = ۳).

تمامی داده‌ها به صورت میانگین ± انحراف معیار نشان داده شده‌اند. نرم‌افزار SPSS ویراست ۱۸ برای تجزیه و تحلیل داده‌ها استفاده شد. تفاوت‌های آماری بین گروه‌ها برای داده‌های کمی با استفاده از روش

مثبت ترکیبات موجود در پوست انگور، گیاه خرفه و قهوه در مطالعات پیشین نشان داده شده‌اند.^{۴،۵} کوئرستین (Quercetin) یکی دیگر از مشتقات گیاهی است که احتمال می‌رود بتواند در سلامت سلول‌های کبدی مفید واقع شود. کوئرستین با فرمول شیمیایی C₁₅H₁₀O₇ و نام آیوپاک 2-(3,4-trihydroxy-4H-chromen-4-one)-3,5,7-dihydroxyphenyl یکی از مهم‌ترین ترکیبات خانواده فلاونوئیدها به شمار می‌رود، زیرا بیش‌ترین خاصیت آنتی‌اکسیدانی را در میان سایر فلاونوئیدها دارد و حتی در مقایسه با ویتامین ث نیز حدود شش برابر قوی‌تر است.^۶ مطالعات اپیدمیولوژیک متعدد ارتباط مصرف کوئرستین را با بیماری‌های قلبی-عروقی، سرطان ریه، آسم و سایر اختلالات تنفسی اثبات کرده‌اند.^۷

این فلاونوئید هم‌چنین دارای خواص ضد التهابی، ضد انعقاد، ضد باکتری، ضد فشار خون و آنتی‌آتروژنیک می‌باشد.^{۸،۹} و از منابع غذایی مهم آن می‌توان به پیاز، سیب، چای سبز و سیاه، انگور قرمز، مرکبات، کلم بروکلی و گوجه‌فرنگی اشاره کرد. پیش از این چند مطالعه معدود به بررسی نقش محافظتی کوئرستین در بیماری‌های کبدی پرداخته‌اند و نشان داده شده است که این فلاونوئید به پیشگیری از سرطان کبد و تخفیف عوارض سیروز الکلی کمک کرده و میزان آسیب اکسیداتیو سلول‌های کبدی در سیروز را به میزان قابل توجهی می‌کاهد.^{۱۰،۱۱} هدف از مطالعه حاضر بررسی نقش کوئرستین در کاهش آسیب‌های کبدی ناشی از سیروز صفراوی می‌باشد.

روش بررسی

در یک مطالعه تجربی، ۳۰ سر موش صحرایی نر نژاد اسپراگ-دالی، در محدوده سنی ۷-۶ ماه و محدوده وزنی ۲۷۰±۳۰ گرم در زمستان سال ۱۳۹۰ از انستیتو رازی تهران تهیه شده و در حیوان‌خانه دانشکده بهداشت دانشگاه علوم پزشکی تهران در شرایط کنترل‌شده استاندارد با دمای °C ۲۵-۲۰ و سیکل ۱۲ ساعته روشنایی و تاریکی قرار گرفتند. کلیه موش‌ها دسترسی آزادانه به آب آشامیدنی و غذای مخصوص حیوانات آزمایشگاهی داشتند و تحت شرایط یکسان نگهداری می‌شدند. پروتکل پژوهش توسط کمیته اخلاق دانشگاه علوم پزشکی تهران مورد تأیید قرار گرفت. کوئرستین از شرکت سیگما (St Louis, MO, USA) خریداری و با استفاده از توین ۲٪ در

در گروه‌های دوم و سوم که مجرای صفراوی آن‌ها به‌طور کامل مسدود شده بود در مقایسه با گروه کنترل سالم به‌میزان قابل توجهی افزایش یافته بود ($P < 0/001$). پس از چهار هفته مداخله با کوئرستین یا دارونما، تمامی فراسنج‌های فوق به روند افزایشی خود ادامه داده بودند ولی در گروه کوئرستین میزان بیلی‌روبین ($7/4 \pm 0/9$) در برابر ($8/9 \pm 1/6$ mg/dL، $P < 0/05$)، آلکالین فسفاتاز ($1387 \pm 76/9$) برابر ($2273 \pm 65/3$ IU/L، $P < 0/001$) و ALT ($601/9 \pm 38/1$) در برابر ($644/8 \pm 37/4$ IU/L، $P < 0/05$) به‌طور معنی‌داری کم‌تر از گروه کنترل بیمار بود. میزان AST در دو گروه بیمار تفاوت قابل توجهی نداشت (جدول ۱).

ANOVA و آزمون‌های Bonferroni و Scheffé و برای داده‌های کیفی رتبه‌ای با آزمون Mann-Whitney ارزیابی شد. داده‌های بیوشیمیایی هر گروه در هفته چهارم و هشتم توسط paired-samples Student's t-test مقایسه گردید. سطح معنی‌داری $P < 0/05$ برای کلیه آزمون‌ها در نظر گرفته شد.

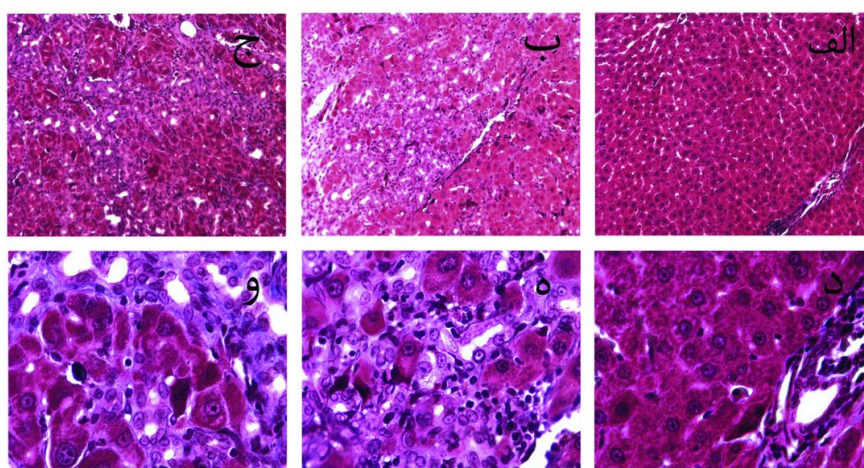
یافته‌ها

فراسنج‌های خونی: بر اساس نتایج آزمایشات انجام شده در روز ۲۸ پس از عمل جراحی، سطح سرمی بیلی‌روبین، ALP، ALT و AST

جدول ۱: مقادیر سرمی بیلی‌روبین، آلکالین فسفاتاز (ALP)، آلانین آمینوترانسفراز (ALT) و آسپاراتات آمینوترانسفراز (AST) در گروه‌های مختلف، هفته چهارم و هشتم پس از بستن مجرای صفراوی

گروه‌ها	بیلی‌روبین (mg/dL)		آلکالین فسفاتاز (IU/L)		آلانین آمینوترانسفراز (IU/L)		آسپاراتات آمینوترانسفراز (IU/L)	
	هفته چهارم	هفته هشتم	هفته چهارم	هفته هشتم	هفته چهارم	هفته هشتم	هفته چهارم	هفته هشتم
کنترل سالم	$0/05 \pm 0/01$	$0/05 \pm 0/01$	$256/1 \pm 14$	$268/4 \pm 17$	$81/7 \pm 2/6$	$82/6 \pm 7$	$100/3 \pm 3/5$	$90/4 \pm 4/2$
کنترل بیمار	$5/8 \pm 1$	$8/9 \pm 1/6$	$495/1 \pm 30/6$	$2273/1 \pm 65/3$	$315/7 \pm 21/5$	$644/8 \pm 37/4$	$214/7 \pm 12$	$296/4 \pm 17/5$
کوئرستین	$6/0 \pm 0/9$	$7/4 \pm 0/9$	$515/5 \pm 40/6$	$1387/7 \pm 76/9$	$299/6 \pm 22/4$	$601/9 \pm 38/1$	$230/4 \pm 17/7$	$315/2 \pm 27/1$

† $P < 0/001$ در مقایسه با گروه کنترل سالم، ‡ $P < 0/05$ در مقایسه با هفته چهارم، § $P < 0/05$ در مقایسه با گروه کنترل بیمار در هفته هشتم. داده‌ها به‌صورت میانگین \pm انحراف‌معیار بیان شده است. هر گروه شامل ۱۰ سر موش صحرایی بوده است. مقایسه گروه‌ها با روش ANOVA و آزمون‌های آماری Bonferroni و Scheffé صورت گرفته است.



شکل ۱: تصاویر میکروسکوپی بافت کبد با رنگ‌آمیزی تری کروم میسون.

(الف، د) گروه کنترل سالم با عمل جراحی کاذب. (ب، ه) گروه کنترل بیمار. (ج، و) گروه بیمار دریافت‌کننده ۵۰ mg/kg کوئرستین. (الف، ب، ج) درشت‌نمایی ۱۰X (د، ه، و) درشت‌نمایی ۴۰X

در آسیب‌های شدید، نسبت ALT/AST که در حالت طبیعی کم‌تر از یک می‌باشد، به بالاتر از آن افزایش می‌یابد. این نسبت در گروه کنترل بیمار ۲/۱۷ و در گروه کوثرستین ۱/۹ بود که می‌تواند نشانه‌ای از تخفیف آسیب کبدی در نتیجه مصرف کوثرستین باشد.^{۱۳} مکانیسم‌های مختلفی می‌تواند در نقش محافظت‌کننده کوثرستین دخیل باشد.

مطالعات پیشین نشان داده‌اند که کوثرستین با کاهش میزان سایتوکین‌های التهابی (Interleukin-1) IL-1، IL-6 و IL-8 و افزایش سایتوکین ضد التهابی IL-10 باعث کاهش عوارض کبدی در سیروز الکلی می‌گردد. هم‌چنین اثر کاهنده این فلاونوئید بر Tumor Necrosis Factor- α (TNF- α) به‌عنوان یکی از واسطه‌های اصلی تخریب کبد گزارش شده است.^{۱۱} به‌علاوه میزان استرس اکسیداتیو معمولاً در سیروز افزایش می‌یابد^{۱۲} و یکی از دلایل آسیب کبد در انسداد صفراوی، افزایش اسیدهای صفراوی و تغییر در تعادل اکسیدان-آنتی‌اکسیدان است که با تحریک پراکسیداسیون لیپیدی منجر به عوارض متعدد می‌گردد.

برخی مطالعات اثر مثبت آنتی‌اکسیدان‌هایی چون ویتامین E و C را در بهبود کلتاز گزارش کرده‌اند.^{۱۵} می‌توان به مطالعه Shin اشاره کرد که در آن تزریق صفاقی رسورتول انگور قرمز باعث کاهش فیروز در موش‌های سیروتیک شد.^۴ کوثرستین نیز به‌عنوان یک آنتی‌اکسیدان بسیار قوی رادیکال‌های هیدروکسیل و سوپراکسید تولید شده در بافت را خنثی کرده و از تحریک و فعال شدن سلول‌های استلات یا ستاره‌ای که مهم‌ترین سلول‌های دخیل در فیروز کبدی هستند جلوگیری می‌نماید.^{۱۶}

نتایج حاصل از بررسی‌های بافت‌شناسی تفاوت معنی‌داری را بین دو گروه کنترل بیمار و گروه کوثرستین نشان نداد، هرچند که میزان التهاب پورتال، پرولیفراسیون مجرای صفراوی و فیروز در هر دو گروه به‌طور قابل توجهی بیش از موش‌های سالم بود. احتمال می‌رود، علت عدم مشاهده تفاوت در آسیب بافتی، آغاز درمان با کوثرستین پس از چهار هفته و بروز سیروز کبدی باشد.

بنابراین پیشنهاد می‌شود در مطالعات بعدی مصرف کوثرستین بلافاصله پس از عمل مسدود کردن مجرای صفراوی شروع شود تا نقش این فلاونوئید در پیشگیری از بروز آسیب بافتی مورد بررسی قرار گیرد. در نهایت مطالعه حاضر نشان داد که تزریق صفاقی

بررسی‌های بافت‌شناسی: در بافت کبد طبیعی با رنگ‌آمیزی اختصاصی تری کروم، هپاتوسیت‌ها با سیتوپلاسم و هسته‌های کروی طبیعی دیده می‌شوند. در نمونه‌های کبد گروه دوم و سوم به‌علت مسدود شدن جریان صفرا و نشت آن از مجاری صفراوی ناحیه پرتال، هیپریلازی مجاری صفراوی در نواحی پرتال و اطراف لوبول‌های کبدی دیده می‌شوند، سلول‌های آماسی نیز در ناحیه پرتال وجود دارند. تغییرات دژنراتیو در سیتوپلاسم و هسته هپاتوسیت‌ها به‌صورت انفرادی قابل مشاهده است. به‌علاوه در رنگ‌آمیزی تری کروم رشته‌های کلاژن را می‌توان در اطراف مجاری صفراوی افزایش یافته در ناحیه پرتال و نیز در پل ارتباطی ایجاد شده بین نواحی پرتال با ساختمان بافت هم‌بند مشاهده کرد (شکل ۱). در مجموع میزان التهاب پرتال، پرولیفراسیون مجرای صفراوی و فیروز در نمونه‌های گروه دوم و سوم که مجاری صفراوی آن‌ها مسدود شده بود در مقایسه با گروه کنترل سالم به‌میزان قابل ملاحظه افزایش یافته بود، ولی میان گروه کنترل بیمار و گروه کوثرستین تفاوت معنی‌دار آماری دیده نشد.

بحث

یافته‌های این بررسی نشان داد که میزان بیلی‌روبین و آنزیم‌های ALP و ALT و AST در هفته چهارم پس از انسداد مجرای صفرا به‌میزان قابل ملاحظه‌ای افزایش پیدا کرد که نشان‌گر بروز سیروز در موش‌های گروه دو و سه بود.

مطالعات پیشین نیز افزایش معنی‌دار آنزیم‌های کبدی را ظرف ۲۸ روز پس از عمل جراحی بستن مجرای صفرا (Bile duct ligation) گزارش کرده و این مدت زمان را برای بروز سیروز کبدی کافی دانسته‌اند.^{۱۲} به‌دنبال چهار هفته مداخله، اگرچه سطح سرمی بیلی‌روبین و آنزیم‌های کبدی در هر دو گروه مبتلا به سیروز در مقایسه با گروه کنترل سالم به روند افزایشی خود ادامه داده بود، میزان بیلی‌روبین، ALP و ALT در گروه کوثرستین به‌طور معنی‌داری نسبت به گروه کنترل بیمار کاهش یافته بود.

میزان AST در دو گروه بیمار (دریافت‌کننده کوثرستین یا دارونما) تفاوتی نداشت. یافته‌های علمی نشان می‌دهد میزان AST و ALT در آسیب‌های خارج کبدی افزایش چشمگیری می‌یابد. به‌علاوه

عنوان "بررسی تأثیر مکمل کوئرستین بر استحکام استخوان موش‌های صحرایی مبتلا به سیروز صفراوی" مصوب دانشگاه علوم پزشکی و خدمات درمانی تهران در سال ۱۳۹۱ به کد ۹۱-۰۴-۳۰-۱۸۹۶۴ می‌باشد که با حمایت این دانشگاه اجرا شده است.

۵۰ mg/kg کوئرستین به دنبال بروز سیروز صفراوی، منجر به بهبود قابل ملاحظه‌ای در آنزیم‌های کبدی شد که می‌تواند نشانه‌ای از نقش کوئرستین در کند کردن آسیب و تخریب کبدی باشد. سپاسگزاری: این مقاله حاصل بخشی از طرح تحقیقاتی تحت

References

- Hong JY, Sato EF, Hiramoto K, Nishikawa M, Inoue M. Mechanism of liver injury during obstructive jaundice: role of nitric oxide, splenic cytokines, and intestinal flora. *J Clin Biochem Nutr* 2007;40(3):184-93.
- Chang ML, Yeh CT, Chang PY, Chen JC. Comparison of murine cirrhosis models induced by hepatotoxin administration and common bile duct ligation. *World J Gastroenterol* 2005;11(27): 4167-72.
- Lamireau T, Zoltowska M, Levy E, Yousef I, Rosenbaum J, Tuchweber B, et al. Effects of bile acids on biliary epithelial cells: proliferation, cytotoxicity, and cytokine secretion. *Life Sci* 2003;72(12):1401-11.
- Shin MO, Moon JO. Effect of dietary supplementation of grape skin and seeds on liver fibrosis induced by dimethylnitrosamine in rats. *Nutr Res Pract* 2010;4(5):369-74.
- Klatsky AL, Morton C, Udaltsova N, Friedman GD. Coffee, cirrhosis, and transaminase enzymes. *Arch Intern Med* 2006;166(11):1190-5.
- Arts MJTJ, Sebastiaan Dallinga J, Voss HP, Haenen GRMM, Bast A. A new approach to assess the total antioxidant capacity using the TEAC assay. *Food Chem* 2004;88(4):567-70.
- Knekt P, Kumpulainen J, Järvinen R, Rissanen H, Heliövaara M, Reunanen A, et al. Flavonoid intake and risk of chronic diseases. *Am J Clin Nutr* 2002;76(3):560-8.
- Wattel A, Kamel S, Prouillet C, Petit JP, Lorget F, Offord E et al. Flavonoid quercetin decreases osteoclastic differentiation induced by RANKL via a mechanism involving NF kappa B and AP-1. *J Cell Biochem* 2004;92(2):285-95.
- Kim YJ, Bae YC, Suh KT, Jung JS. Quercetin, a flavonoid, inhibits proliferation and increases osteogenic differentiation in human adipose stromal cells. *Biochem Pharmacol* 2006;72(10):1268-78
- Vieira EK, Bona S, Di Naso FC, Porawski M, Tieppo J, Marroni NP. Quercetin treatment ameliorates systemic oxidative stress in cirrhotic rats. *ISRN Gastroenterol* 2011;2011:604071.
- Chen X. Protective effects of quercetin on liver injury induced by ethanol. *Pharmacogn Mag* 2010;6(22):135-41.
- Ackerman Z, Weinreb M, Amir G, Pollak RD. Bone mineral metabolism and histomorphometry in rats with cholestatic liver disease. *Liver* 2002;22(2):166-72.
- Batta A. Comparative Study of Serum 5'Nucleotidase, Alkaline Phosphatase, Aminotransferases and Bilirubin in Hepatbiliary Diseases. *Int J Cur Biomed Phar Res* 2011;1(3):93-7.
- Yamamoto Y, Yamashita S, Fujisawa A, Kokura S, Yoshikawa T. Oxidative stress in patients with hepatitis, cirrhosis, and hepatoma evaluated by plasma antioxidants. *Biochem Biophys Res Commun* 1998;247(1):166-70.
- Soylu AR, Aydogdu N, Basaran UN, Altaner S, Tarcin O, Gedik N, et al. Antioxidants vitamin E and C attenuate hepatic fibrosis in biliary-obstructed rats. *World J Gastroenterol* 2006;12(42):6835-41.
- Kawada N, Seki S, Inoue M, Kuroki T. Effect of antioxidants, resveratrol, quercetin, and N-acetylcysteine, on the functions of cultured rat hepatic stellate cells and Kupffer cells. *Hepatology* 1998;27(5):1265-74.

Evaluation of the protective effects of quercetin in biliary cirrhotic rats

Hoda Derakhshanian Ph.D.¹
 Seyed Hossein Marjanmehr Ph.D.²
 Sajad Ghadbeigi Ph.D.³
 Nastaran Rahimi^{4,5}
 Seyed Ali Mostafavi Ph.D.¹
 Payam Hosseinzadeh Ph.D.¹
 Amin Salehpour Ph.D.¹
 Ahmad Reza Dehpour Ph.D.^{4,5*}

1- Department of Nutrition and Biochemistry, School of Public Health, Tehran University of Medical Sciences, Tehran, Iran.

2- Department of Pathobiology, School of Veterinary, Tehran University, Tehran, Iran.

3- Department of Medicinal Chemistry, School of Pharmacy, Tehran University of Medical Sciences, Tehran, Iran.

4- Department of Pharmacology, School of Medicine, Tehran University of Medical Sciences, Tehran, Iran.

5- Experimental Medicine Research Center, Tehran University of Medical Sciences, Tehran, Iran.

* Corresponding author: Dept. of Pharmacology, School of Medicine, Tehran University of Medical Sciences, Poorsina St., Enghelab Ave., Tehran, Iran. PO Box: 13145-784
 Tel: +98-21-88973652
 E-mail: dehpour@yahoo.com

Abstract

Received: October 15, 2012 Accepted: January 01, 2013

Background: Biliary cirrhosis is a chronic disease marked by the progressive destruction of liver. There is no known cure for this disease; however, medications may slow its progression. The present study was designed to investigate the effect of quercetin as a plant derived flavonoid on the hepatic injury reduction of biliary cirrhotic rats.

Methods: Thirty male Sprague-Dawley rats aged 6-7 months were randomized into three groups of ten each. One group served as control (sham operated), while the other two groups underwent a complete bile-duct ligation (BDL). Four weeks after the operation, serum bilirubin, alkaline phosphatase (ALP), alanine amino-transferase (ALT), and aspartate amino-transferase (AST) were measured in two BDL groups to confirm the occurrence of cirrhosis. Then one of the BDL groups received placebo and the other one injected intraperitoneally with 50mg/kg of quercetin once a day for a period of four weeks. At the end of the study, hepatic enzymes and serum bilirubin were measured again. Liver species were tested for histological characteristics.

Results: Quercetin could decrease serum level of bilirubin (7.4 ± 0.9 vs. 8.9 ± 1.6 mg/dL; $P < 0.05$), ALP (1387 ± 76.9 vs. 2273 ± 65.3 IU/L; $P < 0.001$) and ALT (601.9 ± 38.1 vs. 644.8 ± 37.4 IU/L; $P < 0.05$) compared to cirrhotic group. AST was higher in cirrhotic groups compared to control both in the 4th and 8th week. However, the difference between BDL and BDL+Q groups was not statistically significant. Quercetin decreased ALT/AST ratio, as an indicator of liver damage. No significant histological changes were observed in quercetin group.

Conclusion: These data suggest that although quercetin did not change histological characteristics of liver, it could significantly decrease bilirubin, alkaline phosphatase and alanine amino-transferase, indicating less liver injury.

Keywords: Biliary cirrhosis, flavonoid, quercetin, rats.