

هیپرائوزینوفیلی در کودک سه ساله: گزارش موردی

چکیده

دریافت: ۱۳۹۷/۰۲/۱۶ ویرایش: ۱۳۹۷/۰۲/۲۳ پذیرش: ۱۳۹۷/۱۱/۲۰ آنلاین: ۱۳۹۸/۱۱/۳۰

زمینه و هدف: هایپرائوزینوفیلی می‌تواند در بیماری‌های متفاوتی مانند آلرژی، انگلی و بدخیمی‌ها دیده می‌شود. فاسیولوزیس با نمای بالینی متفاوتی ظاهر کرده که باعث دشواری در تشخیص می‌شود. از تظاهرات آزمایشگاهی آن، ائوزینوفیلی می‌باشد. هدف از این گزارش، معرفی کودک سه ساله‌ای است که با هایپرائوزینوفیلی مراجعه و در نهایت با تشخیص فاسیولوزیس درمان شد.

معرفی بیمار: بیمار دختر سه ساله به‌علت تب طول کشیده و درد شکم به‌مدت دو هفته، بستری شد. در سونوگرافی شکم، اسپلنومگالی و در آزمایشات هایپرائوزینوفیلی داشت. توموگرافی کامپیوتری شکم، لنف‌نوده‌های پارائورتیک متعدد و فلوسیتومتری آسپیراسیون مغز استخوان، افزایش رده ائوزینوفیل داشت. در نهایت با توجه به سرولوژی مثبت ضعیف فاسیولاهپاتیکا، باوجود عدم مشاهده تخم فاسیولا در مدفوع، با تشخیص فاسیولوزیس، تریکلاندازول برای وی شروع شد. حین بستری، تب قطع و ائوزینوفیلی کاهش یافت.

نتیجه‌گیری: در بیماران هایپرائوزینوفیلی، بیماری‌های انگلی از جمله فاسیولوزیس، حتی در صورت منفی بودن مدفوع از نظر انگل، مدنظر قرار گیرد.

کلمات کلیدی: گزارشات موردی، کودک، فاسیولاهپاتیکا، هایپرائوزینوفیلی، بیماری‌های انگلی، تریکلاندازول.

گلناز علی‌نیا^۱، حسین علیمددی^۲،
مریم افشون^۱، کنایون برهانی^۳،
بهاره یغمایی^۱، محمود خدابنده^{۳*}

۱- قطب علمی اطفال، مرکز طبی کودکان، دانشگاه علوم پزشکی تهران، تهران، ایران.

۲- مرکز تحقیقات بیماری‌های گوارش و کبد کودکان، قطب علمی اطفال، مرکز طبی کودکان، دانشگاه علوم پزشکی تهران، تهران، ایران.

۳- گروه بیماری‌های عفونی کودکان، قطب علمی اطفال، مرکز طبی کودکان، دانشگاه علوم پزشکی تهران، تهران، ایران.

* نویسنده مسئول: تهران، بلوار کشاورز، خیابان دکتر قریب، مرکز طبی کودکان.

تلفن: ۰۲۱-۶۱۴۷۲۰۱۱

E-mail: khodabandeh@farabi.tums.ac.ir

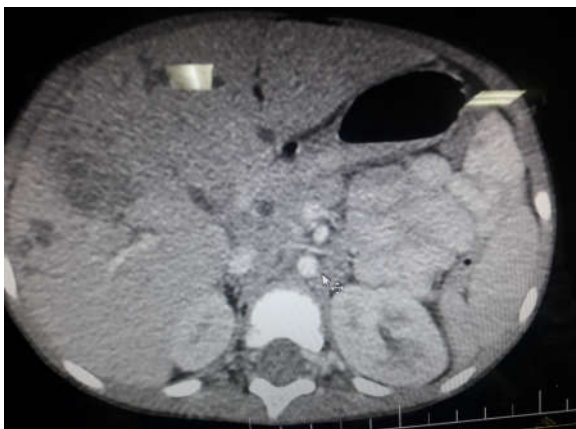
مقدمه

فاسیولوزیس می‌باشد. فاسیولوزیس بیماری مشترک انسان و دام ناشی از ترماتودی به‌نام فاسیولا است.^۱ سازمان بهداشت جهانی بیماری فاسیولوزیس را به‌عنوان یک بیماری انگلی انسانی مهم در سطح جهانی طبقه‌بندی کرده است.^۲ تخم‌های فاسیولا از صفرها وارد روده و از آنجا به مدفوع انتقال می‌یابد. حیوانات و انسان‌ها با خوردن آب و گیاهان آلوده به کیست آلوده می‌شوند و در بدن آن‌ها کیست به فلوک تبدیل شده و فلوک باعث سوراخ شدن دیواره‌ی روده می‌شود و به حفره‌ی شکم راه پیدا می‌کند و به کبد حمله کرده و باعث اتساع و انسداد سیستم بیلاری شده و همچنین پارانشیم کبد را مورد هدف قرار می‌دهد.^۳ فاسیولوزیس ممکن است با نمای بالینی متفاوتی ظاهر پیدا کند و این امر باعث دشواری در تشخیص این بیماری می‌شود. ممکن است در فاز حاد تخم فاسیولا در مدفوع مشاهده نشود یا اینکه

هایپرائوزینوفیلی به‌صورت شایع در ارتباط با بیماری‌های متفاوتی دیده شده است که از جمله این بیماری‌ها می‌توان به آلرژی و بیماری‌های انگلی و بدخیمی اشاره کرد. این یافته‌ی آزمایشگاهی می‌تواند به‌عنوان نخستین یافته‌ی یک بیماری بدخیم در نظر گرفته شود. لوسمی هایپرائوزینوفیلیک بخشی از طیف بیماری‌های هایپرائوزینوفیل است که سندرم هایپرائوزینوفیلی نامیده می‌شود.^۱ با توجه به مطالعات انجام‌شده به‌علت وجود هایپرائوزینوفیلی در بدخیمی‌ها، بررسی‌های تکمیلی سیتوژنیک (نمونه‌برداری مغز استخوان) از نظر رد بدخیمی، در این بیماران توصیه شده است.^۲ هایپرائوزینوفیلی همچنین یافته شایع در بیماری‌های انگلی به‌ویژه

خانواده بوده و والدین نسبت خوشاوندی با هم نداشتند. بیمار اهل و ساکن یکی از روستاهای توابع شهرستان اردبیل بود و همچنین سابقه‌ای از مسافرت به سایر نقاط را در شش ماه اخیر و تماس با حیواناتی از جمله سگ و گربه (به جز گاو و گوسفند) را نمی‌داد. همچنین کودک سابقه‌ای از بستری پیشین (به جز نوبت اخیر که با شک به عفونت ادراری بستری شده بود) را نمی‌داد.

در معاینات اولیه انجام شده در این مرکز درمانی، سمع و معاینه ریه طبیعی و فاقد رال و ویزینگ، همچنین سمع قلب نرمال و بدون صدای اضافی و سوفل بود. معاینات نورولوژیک طبیعی، معاینات گوش، حلق و بینی نکته خاصی نداشت. شکم نرم بود و دیستانسیون نداشت. در لمس عمقی شکم اسپلنومگالی و هپاتومگالی مختصر دیده شد، به صورتی که کبد و طحال زیر لبه‌ی دنده لمس می‌شد. اندام‌ها نیز فاقد ادم و سیانوز و با نبض قرینه بودند. در ناحیه اینگوینال لنفادنوپاتی با ابعاد بیش از $1/5 \times 1/5$ cm در سمت راست بدون گرمی و قرمزی مشهود بود. در آزمایشات ارسالی شمارش سلول‌های خونی، ائوزینوفیلی بالای ۲۵٪ مشهود بود که در تکرار چند نوبت همچنان پابرجا بود. با توجه به سابقه بیمار جهت بررسی‌های بیشتر به بخش گوارش انتقال یافت. سونوی شکم و لگن برای ایشان تکرار شد که در آن، کبد هتروژن و حاوی نواحی هترو و هیپواکو متعدد که بزرگترین سایز آن 18×16 mm بود. اسپن کبد در حد 102 mm مشاهده شد. لنف‌نودهای پورتا هپاتیس دیده شد که بزرگ‌ترین آن‌ها



شکل ۱: لنف‌نودهای پارائورت در سی‌تی‌اسکن کودک سه ساله با هیپرائوزینوفیلی

در بعضی کشورها و برخی شرایط انجام تست سرولوژی امکان‌پذیر نباشد و حتی در مواردی نیز لارو فاسیولا به صورت تصادفی حین تصویربرداری یا جراحی کشف شده است.^۶

روش بررسی

بیمار دختر سه ساله‌ای که به علت تب طول کشیده که از مدت دو هفته پیش شروع شده و ادامه داشت، به بیمارستان مرکز طبی کودکان مراجعه کرده بود و بستری شد. مشکلات بیمار از دو هفته‌ی پیش از مراجعه با تب بالا و درد شکمی به طور همزمان، شروع شده بود، که در مرکز درمانی دیگر با توجه به پیوری مختصر ادراری با وجود منفی بودن کشت ادرار، با تشخیص احتمالی عفونت ادراری بستری شده و تحت درمان آنتی‌بیوتیکی قرار گرفته بود، ولی به علت ادامه تب و عدم پاسخ به درمان، به این مرکز ارجاع داده شده و بستری گردید. در بررسی‌های انجام شده در مرکز درمانی پیشین، که برای وی صورت گرفته بود، در شمارش سلول‌های خونی ائوزینوفیلی بالا گزارش شده بود و در سونوگرافی شکم و لگن، اسپلنومگالی (در حد 90 mm) داشت و همچنین لیپومی به ابعاد 21×11 mm در عضلات جدار شکم رویت شده بود. برای وی همچنین سی‌تی‌اسکن شکم و لگن درخواست شده بود که در سی‌تی‌اسکن شکم و لگن، توده هیپودنس مطرح‌کننده‌ی لیپوم در جدار شکم مجاور بال ایلیاک چپ رویت شده بود و در تمامی آزمایشات انجام شده نیز هیپرائوزینوفیلی ادامه داشت. برای وی، احتمال بیماری کارولی مطرح شده بود. همچنین در مرکز درمانی پیشین در بررسی‌های به عمل آمده، آزمایشات رایت و ویدال و تست مانتو انجام شده بود که با منفی شدن آزمایشات گفته شده، بروسلوز، تیفوئید و توبرکلوزیس برای وی رد شده بود. وی در شرح حال دارویی، سابقه‌ی مصرف شربت سفکسیم با شک به عفونت ادراری و شربت مترونیدازول با توجه به مشکلات شکمی، را می‌داد و هیچ‌گونه سابقه‌ی آلرژی و حساسیت را بیان نمی‌کرد. در هنگام مراجعه در معاینه به طور کامل هوشیار بود و علائم حیاتی وی در بدو ورود به شرح زیر بود:

دمای بدن 39°C ، فشارخون $100/70$ ، تعداد تنفس ۲۰ و ضربان قلب ۱۰۰ در دقیقه. در اندکس‌های رشدی، قد بیمار در صدک ۵۰٪ و وزن بیمار در صدک بین ۲۵ تا ۵۰٪ قرار داشت. بیمار فرزند اول

جدول مقایسه‌ای با مطالعات مشابه

نویسندگان	سال انتشار	مجله	عنوان
Krsak M و همکاران ^۱	۲۰۱۹	<i>Am J Trop Med Hyg</i>	خانم ۲۳ ساله افغان با علائم درد شکم و تهوع که در آزمایشات وی اتوزینوفیلی مشهود بود و تمامی بررسی‌های انگل‌شناسی و بررسی‌های بدخیمی انجام شد و منفی گزارش شده بود، به درمان تجربی با تریکلاندازول جواب داد.
Samdanci E و همکاران ^۲	۲۰۱۶	<i>Turk Patoloji Derg</i>	خانم با علائم درد شکم و هایپراتوزینوفیلی مراجعه و در بررسی‌ها توده‌ی کبد با نمای بدخیمی رویت شده بود که در نهایت با تشخیص فاسیولا تحت درمان قرار گرفت.
Ghorashi Z و همکاران ^۳	۲۰۱۱	<i>Urmia Med J</i>	پسر ۵ ساله که جهت رد آپاندیسیت بستری بود، در شمارش سلول خونی اتوزینوفیلی شدید داشت که پس از یک ماه بستری و دو بار آسپیراسیون مغز استخوان برای وی تشخیص لوسمی لنفوبلاستیک حاد گذاشته شد.

گردید. بنابراین به علت افزایش سایز لنف‌نودهای پارائورت بیمار و لنف‌نودپاتی اینگونال، پس از انجام مشاوره جراحی جهت بیوپسی از لنف‌نود، تحت جراحی بیوپسی لنف‌نود اینگونال قرار گرفت. لنف‌نود فمورال نکروزه بود که قسمت نکروزه رزکت شد و از ناحیه‌ی سالم بیوپسی تهیه شد و جهت پاتولوژی ارسال گردید. جواب پاتولوژی بیوپسی، طبیعی گزارش شد و لنفوم برای بیمار رد شد. با توجه به ادامه روند تب در بیمار، مشاوره‌ی عفونی انجام شد که به دنبال آن، با در نظر داشتن علائم بیماری و وجود هایپراتوزینوفیلی، سرولوژی فاسیولا هپاتیکا درخواست شد و همچنین ارسال سه نمونه مدفوع صبحگاهی به فاصله‌ی یک روز در میان، جهت بررسی تخم انگل‌ها از جمله فاسیولا انجام شد. نتیجه سرولوژی فاسیولا به طور ضعیف مثبت گزارش شد ولی هر سه نمونه آزمایش مدفوع بیمار از نظر عفونت‌های انگلی و رویت تخم انگل منفی بود و همچنین کشت مدفوع از نظر جرم‌های پاتوژن منفی گزارش شد. با توجه به نتیجه مثبت ولی ضعیف سرولوژی فاسیولا، با وجود عدم رویت تخم انگل در مدفوع بیمار، برای ایشان درمان تجربی با داروی تریکلاندازول گذاشته شد. دارو با دوز ۱۰ mg/kg و وزن بدن و در دو دوز به فاصله ۱۲ ساعت تجویز شد. در سیر درمان با داروی تریکلاندازول، تب بیمار قطع شد و با شروع داروی بیان‌شده اتوزینوفیلی بیمار نیز کاهش یافت. بیمار با توجه به پاسخ مناسب به درمان ضد انگل با تشخیص نهایی فاسیولا ترخیص شد و در مراجعات پیگیری بعدی، بهبودی کامل داشت.

۷×۱۶ mm بود. طحال با سایز ۷۳ mm و با اکوی هتروژن با نواحی متعدد هیپواکو متعدد و کوچک دیده شد. لنف‌نودهای پارائورتیک متعدد که سایز بزرگ‌ترین آن‌ها ۵×۹ mm مشهود بود. بررسی قلب و اکوکاردیوگرافی بیمار طبیعی، فاقد مشکلات ساختاری و وژتاسیون بود. برای بررسی از نظر توپرکلوزیس، سه نمونه شیره معده صبحگاهی ناشتا ارسال شد که هر سه نمونه از نظر رنگ‌آمیزی اسید فاست منفی گزارش شد. تمامی کشت‌های ارسالی خون و کشت ادرار بیمار، منفی گزارش شد.

با توجه به علل احتمالی هایپراتوزینوفیلی به دنبال نقص ایمنی، بررسی‌های ایمونولوژیک نیز برای بیمار انجام شد، بنابراین بررسی از نظر نقص ایمنی همورال، سلولی و کمپلمان و همچنین تست الیزای ویروس نقص ایمنی انسانی، برای وی انجام شد که همگی طبیعی گزارش شدند. به علت وجود تب طول کشیده و ارگانومگالی با شک به بدخیمی‌هایی مانند لوسمی برای وی، مشاوره خون و انکولوژی صورت گرفت که توصیه به بررسی بدخیمی با انجام نمونه‌گیری بیوپسی و آسپیراسیون مغز استخوان شد، بنابراین برای بیمار نمونه‌ی بیوپسی و آسپیراسیون مغز استخوان ارسال گردید. در فلوسایتومتری آسپیراسیون مغز استخوان، ایمونوفنوتیپ غیرطبیعی دیده نشد و به جز افزایش رده‌ی اتوزینوفیل در آن یافته‌ی دیگری مشهود نبود. برای وی سی‌تی‌اسکن درخواست شد که در سی‌تی‌اسکن شکم و قفسه‌سینه افزایش سایز لنف‌نودهای پارائورت مشهود بود (شکل ۱). بنابراین با توجه به لنف‌نودهای پارائورت، احتمال لنفوم مطرح

بحث

طبیعی مدفوع ردکننده عامل انگلی نخواهد بود و گاه نیاز به آزمون‌های تشخیصی خونی یا بیوپسی بافتی می‌باشد.^۱ با توجه به اینکه هایپرائوزینوفیلی یافته‌ای شایع در میان طیف وسیعی از بیماری‌ها از جمله آلرژیک و بدخیمی‌ها و بیماری‌های انگلی می‌باشد جهت افتراق بین این بیماری‌ها بررسی‌های تکمیلی ضروری است.^۱

جهت بررسی علل عفونی هیپرائوزینوفیلی، به‌ویژه علل انگلی، بررسی مدفوع در سه نوبت ضروری است. نمونه‌ها برای بررسی دقیق از نظر انگل، بهتر است به فاصله یک روز در میان ارسال شود. نتایج

References

1. Kliegman RM, Stanton B, St Geme J, Schor NF, Behrman RE, editors. Nelson Textbook of Pediatrics. 21st ed. Philadelphia, PA: Elsevier Saunders; 2019.
2. Wang SA, Hasserjian RP, Tam W, Tsai AG, Geyer JT, George TI, et al. Bone marrow morphology is a strong discriminator between chronic eosinophilic leukemia, not otherwise specified and reactive idiopathic hypereosinophilic syndrome. *Haematologica* 2017;102(8):1352-60.
3. Mas-Coma S. Epidemiology of fascioliasis in human endemic areas. *J Helminthol* 2005;79(3):207-16.
4. Bahçecioglu IH, Yalniz M, Ataseven H, Kuzu N, Ilhan F, Erensoy A. Biliary fasciolosis: diagnosed with ERCP: three case reports. *Türk Parazitol Derg* 2008;32(4):375-8. [Turkish]
5. Harinasuta T, Pungpak S, Keystone JS. Trematode infections. Opisthorchiasis, clonorchiasis, fascioliasis, and paragonimiasis. *Infect Dis Clin North Am* 1993;7(3):699-716.
6. Krsak M, Patel NU, Poeschla EM. Case report: hepatic fascioliasis in a young Afghani woman with severe wheezing, high-grade peripheral eosinophilia, and liver lesions: a brief literature review. *Am J Trop Med Hyg* 2019;100(3):588-90.
7. Şamdancı E, Şahin N, Dağlı AF, Akatlı AN, Aydın NE. Fascioliasis: A Rare Parasitic Infection-Mimicking Tumor in the Liver: Report of Two Cases. *Türk Patoloji Derg* 2019;35(1):58-60.
8. Ghorashi Z, Rezamand A. A case report of acute lymphoblastic leukemia. *Urmia Med J* 2011;21(5):440-3.

Hypereosinophilia in a three-year-old child: case report

Golnaz Alinia M.D.¹
Hosein Alimadadi M.D.²
Maryam Afshoon M.D.¹
Katayoun Borhani M.D.³
Bahareh Yaghmaie M.D.¹
Mahmoud Khodabandeh M.D.^{3*}

1- Pediatric's Center of Excellence, Children's Medical Center, Tehran University of Medical Sciences, Tehran, Iran.

2- Pediatric Hepatic and Gastrointestinal Diseases Research Center, Pediatric's Center of Excellence, Children's Medical Center, Tehran University of Medical Sciences, Tehran, Iran.

3- Department of Pediatric's Infectious Diseases, Pediatric's Center of Excellence, Children's Medical Center, Tehran University of Medical Sciences, Tehran, Iran.

* Corresponding author: Children's Medical Center, Dr. Gharib Ave., Keshavarz Blvd., Tehran, Iran.
Tel: +98-21-61472011
E-mail: khodabandeh@farabi.tums.ac.ir

Abstract

Received: 06 May 2019 Revised: 13 May 2019 Accepted: 09 Feb. 2020 Available online: 19 Feb. 2020

Background: Hypereosinophilic syndrome is commonly found in various diseases such as allergic diseases, parasitic diseases, malignancies, etc. Fasciolosis may present with different clinical features, and it can make a difficult diagnosis of the disease. Laboratory manifestations of fascioliasis are eosinophilia. The purpose of this report was to introduce a child with hypereosinophilia that her diagnosis was fascioliasis.

Case Presentation: The patient was a 3-year-old girl who was referred for prolonged fever (more than two weeks) and abdominal pain from another medical center, and she was hospitalized. In abdominal and pelvic ultrasound, splenomegaly was seen and in laboratory tests, she had hypereosinophilia. In the flow cytometry of bone marrow aspiration, the only finding was increased eosinophil level. Abdominal and thoracic a computerized tomography (CT) scans showed an increased size of para-aortic lymph nodes. On her examination, lymphadenopathy was present in the inguinal region. Therefore, a biopsy of an inguinal lymph node was performed to rule out lymphoma. Lymph node biopsy was negative for lymphoma. Fasciola serology was performed for the patient, and the stool exam was collected three times (for one day in between) to rule out parasitic disease, including Fasciola, etc. Due to weakly positive serology Fasciola hepatica, triclabendazole was started for the patient (it was given in two doses, 12 hours apart), despite the absence of Fasciola parasitic eggs in her stool. During hospitalization, the patient's fever was stopped and by starting the use of mentioned drug, eosinophilia was reduced. The patient received a complete improvement in the follow-up.

Conclusion: In patients with hypereosinophilia, parasitic diseases such as fascioliasis should be considered even if the fecal specimen is negative for Fasciola eggs.

Keywords: case reports, child, Fasciola hepatica, hypereosinophilia, parasitic diseases, triclabendazole.