

نتایج اولیه ترمیم هیپوسپادیاس با روش TIP

بیمارستان مرکز طبی کودکان و بهرامی، ۷۹ - ۱۳۷۰

دکتر مهدی کلانتری (دانشیار)*، دکتر عبدا. موسوی (استادیار)**، دکتر جواد احمدی (دانشیار)*، دکتر هدایتا... نحوی

(استادیار)**، دکتر هوشنگ پورنگ (استاد)*، دکتر ولی... محرابی (دانشیار)*

* جراحی اطفال، دانشگاه علوم پزشکی تهران

** جراحی اطفال، دانشگاه علوم پزشکی مازندران

چکیده

مقدمه: هیپوسپادیاس به مفهوم قرارگیری سوراخ مجرای ادرار در زیر آلت تناسلی پسر می‌باشد. این محل از گلانز تا پرینه متغیر است. برای اصلاح این آنومالی تاکنون بیش از ۲۰۰ روش ابداع شده که همگی با درصد قابل توجهی عارضه همراه بودند. آقای Snodgrass در سال ۱۹۹۴ روشی را ارائه داد که با حداقل عوارض و بهترین نتایج همراه بودن است. هدف از انجام این تحقیق آزمون علمی تکنیک TIP براساس تجربیات آقای Snodgrass می‌باشد

مواد و روش‌ها: نوع مطالعه به شکل آینده‌نگر است. جمعیت مورد مطالعه شامل بیماران مراجعه‌کننده به درمانگاه جراحی اطفال بیمارستان مرکز طبی کودکان و بهرامی با تشخیص هیپوسپادیاس می‌باشند. حجم نمونه نیز ۶۰ نفر بوده که توسط سه جراح ولی با تکنیک واحد صورت گرفته است. در این تکنیک از U.Plates خود بیمار استفاده می‌شود و پس از degloving و برش طولی کف آن باتوبولاریزاسیون صورت می‌گیرد. بیماران از نظر نتایج عمل براساس سن، کوردی، تجویز قبل از عمل هورمون تستوسترون، سابقه عمل جراحی قبلی و نوع هیپوسپادیاس بررسی شدند.

یافته‌ها: در مجموع ۶۰ بیمار از بهمن ۷۹ لغایت مرداد ۸۰ تحت بررسی قرار گرفتند. کمترین سن بیماران ۷ ماه و بیشترین آن ۱۲ سال بوده است (میانگین ۴/۳ سال) نوع آن از ساب‌کرونال تا پنواسکرتال متغیر بود و مدت پیگیری متوسط بیماران نیز ۱۵ ماه می‌باشد. میزان شیوع فیستول پس از طی اعمال جراحی رایج ۲۵-۱۰٪ می‌باشد که براساس نوع تکنیک و محل آن متغیر است. البته آمار Snodgrass مدعیست با پیگیری ۷ ساله ۷۲ بیمار که اکثراً دیستال بودند هیچ موردی از تنگی و فیستول مشاهده نشده است. این درصد در مورد انواع پروگزیمال را ۱۰٪ و در مجموع ۵/۸٪ ذکر نمودند. در نتایج حاصله از مطالعه ما که اکثراً دیستال می‌باشند. این میزان در کل ۴/۹٪ می‌باشد که درصد فوق به سابقه عمل جراحی و نوع هیپوسپادیاس مرتبط است. ($p < 0/05$) ولی باسن عمل-کوردی و تزریق هورمون مرتبط نیست.

نتیجه‌گیری و توصیه‌ها: در مجموع می‌توان گفت که تکنیک TIP یک روش منحصر بفرد، سریع و مطلوب از نظر Cosmetic و یک جایگزین مناسب بریا تکنیک‌های قبلی می‌باشد.

مقدمه

منظور از درمان هیپوسپادیس بازسازی آلت به شکل مستقیم با یک Meatus که تا حد ممکن در محل نرمال باشد و هدف نهایی از این اقدام ایجاد یک جریان ادرار مستقیم و مقاربت نرمال است.

برای نیل به این هدف تکنیک‌های مختلفی ارائه شده ولی مشکل این است که تعداد قابل توجهی از بیماران دچار فیستول یا تنگی می‌شوند و از نظر زیبایی نیز در مواردی مطلوب نمی‌باشد. در واقع فیستول یورتروکوتانه شایعترین عارضه دیررس است به طوری که در اکثر موارد ترمیم یک مرحله‌ای شیوع آن به ۱۵-۱۰ می‌رسد و متأسفانه در ۴۰-۱۰٪ موارد ترمیم فیستول با شکست مواجه می‌شود. البته شایعترین علت عود آن را عدم تشخیص تنگی دیستال و یا وجود دیورتیکول همزمان می‌دانند. به هر شکل در اغلب موارد علت فیستول انسداد دیستال است.

جهت ایجاد یک مجرای ادراری جدید بجز در انواع گلانولار در اغلب روش‌های رایج نیاز به دیسکسیون وسیع داریم و عارضه تنگی و فیستول کماکان یک عارضه جدی است. از سوی دیگر بایستی بدنبال روشی باشیم که حداکثر کیفیت را از نظر زیبایی فراهم نماید، حداقل در دستکاری را منجر شود و با کمترین عارضه همراه گردد. در سال ۱۹۹۴ W. Snodgrass روشی را ابداع کرد که مدعیست توسط آن به کلیه اهداف فوق رسیده است.

مواد و روش‌ها

این مطالعه از نوع کارآزمایی بالینی می‌باشد که بعد از بهمن ماه ۷۹ لغایت مرداد ۸۰ تکنیک جراحی TIP روی ۶۰ کودک مبتلا صورت گرفت کلیه اعمال جراحی توسط سه جراح ولی با تکنیک واحد انجام شد و همه بیماران از نظر سابقه جراحی، مشکلات دفع ادرار، کوردی و نوع هیپوسپادیس مورد ارزیابی قرار گرفتند.

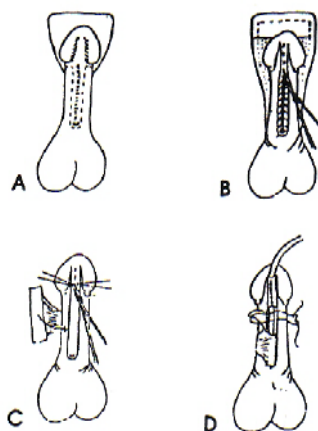
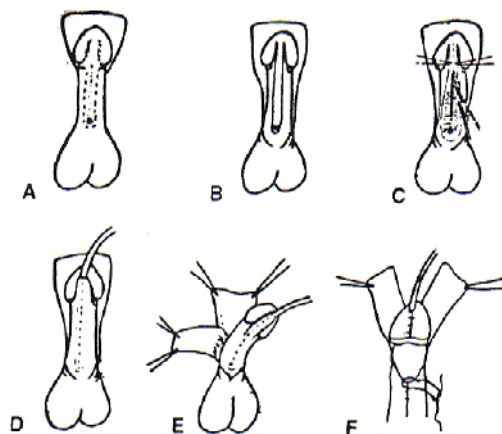
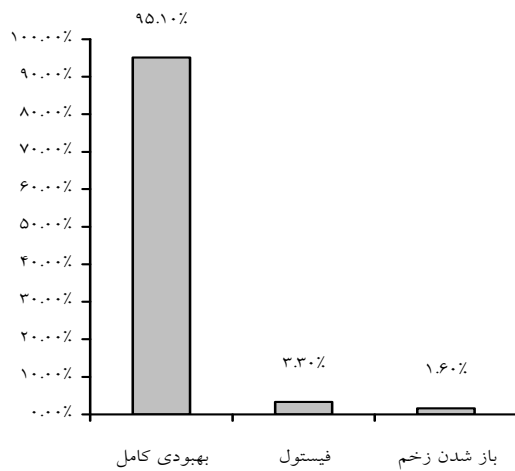
تکنیک جراحی

پس از بیهوشی عمومی موضع عمل با بتادین ۱۰٪ رنگ شد. ابتدا یک انسیزیون حلقوی از ۲ میلی‌متر بالای مه آنا قسمت دورسال پنیس همانند انسیزیون کلاسیک ختنه داده شد. Degloving کامل تا پنواسکروتال صورت گرفت. پس از تست ارکسیون ورد کوردی انسیزیون {U} شکل در جهت دیستال مآتاگلانز امتداد یافت به طوری که عرض U.P در حد ۴-۸ میلی‌متر حفظ شود. این انسیزیون‌های موازی در ناحیه گلانز سمت لترال عمیق‌تر شده و موجب موبیلیزاسیون بالهای گلانز می‌شود. مرحله اصلی این عمل انسیزیون Relaxing طولی در کف U.P است که از مه آ تا انتهای آن امتداد می‌یابد ولی نبایستی قسمت سالم گلانز یعنی نوک آن را قطع کند. عمق برش تا کورپوس کاورنوزوم می‌باشد یعنی جایی که این ناحیه با تونیکا آلبوژینا محافظت می‌شود. با این برش عرض U.P به ۱۳ میلی‌متر افزایش می‌یابد. سپس یک کاتتر سیلیکون (یا نلاتون) شماره ۸-۶ به مثانه هدایت شده و تیولاریزاسیون روی آن با نخ ویکریل شش صفر انجام می‌شود. در مرحله بعدی یک فلاپ‌دارتوس از ناحیه دورسال با حفظ پایه عروقی به عنوان پوشش محل ترمیم به سطح و نترال‌فیکس می‌شود و نهایتاً بالهای گلانزوپوست ترمیم می‌شوند. به علت نداشتن کاتترسیلیکون و ایجاد یک Dripping Stent مجبور به تعبیه یک Systocat به عنوان سیتوستومی شدید که روز دهم خارج شد. پانسمان پنیس در وضعیت آناتومیک و با گاز آغشته به جتتامایسین صورت گرفت. از کفلین با دوز ۵۰mg/kg/d به عنوان پروفیلاکسی استفاده شد که تا زمان وجود کاتتر ادامه داشت. Stent یورترا نیز به‌طور متوسط روز ۴-۵ خارج گردید. معاینه پس از عمل بیماران روزانه در ایام بستری و یک هفته، دو هفته و دو ماه پس از عمل صورت گرفت و به‌طور متوسط ۱۵ ماه پیگیری شدند.

یافته‌ها

در کل ۶۰ بیمار مورد بررسی قرار گرفتند و آزمونهای آماری با توجه با اینکه مطالعه ما مربوط به بستگی بین دو صفت کیفی بوده است با ملاک‌های دو صورت گرفت.

نمودار شماره ۱- توزیع عوارض کلی باقیمانده در ۶۰ بیمار پس از عمل جراحی TIP در بیمارستان مرکز طبی و بهرامی - بهمن ۷۹ تا مرداد ۱۳۸۰



شکل ۱- مراحل مختلف تکنیک جراحی

کمترین سن ۷ ماه و بیشترین آن ۱۲ سال بود. ($S.D=2/5$)، نوع هیپوسپادیس از ساب کرونال تا پنواسکروتال متغیر بوده است. (جدول ۱) و مدت بستری بیماران نیز از ۲-۶ روز براساس مشاهده عوارض متفاوت بوده (Mean=3/1, S.D=0/8) از مجموع ۶۰ بیمار ۱۱ نفر سابقه عمل جراحی قبلی به علت هیپوسپادیس و با تکنیک‌های دیگر داشتند. در رابطه با مصرف تستوسترون مواردی را که جراح احساس می‌کرد اندازه آلت جهت ترمیم مناسب نیست استفاده می‌شد. در کل ۱۷ نفر از تزریق هورمون به میزان 2mg/kg/week بهره‌مند شدند و در مجموع با بررسی‌های انجام شده مشخص گردید که ارتباط معنی‌داری بین شیوع عوارض و مصرف هورمون وجود ندارد. ($P<0/6$) از سوی دیگر مطالعه وجود کوردی نشان داد که در ۲۰ مورد یعنی یک‌سوم افراد کوردی واضح دارند ولی ارتباط معنی‌داری بین شیوع عوارض و وجود کوردی مشاهده نشد ($P<0/1$).

عوارض مشاهده شده عبارت بودند از عفونت زخم، باز شدن زخم، فیستول و تنگی. در طی ۲ هفته اول پس از عمل ۹ مورد عارضه (۱۵٪) مشاهده شد و ۵۱ نفر (۸۵٪) بدون عارضه بودند. بیشترین میزان عوارض مربوط به فیستول (۹/۶٪) و تنگی (۳/۴٪) بوده است شیوع این عوارض با نوع هیپوسپادیس و سابقه جراحی قبلی مرتبط می‌باشد. ($P<0/05$) طی مراجعات بعدی و با ۲-۳ نوبت دیلاتاسیون تنها عوارض باقی‌مانده پس از دو ماه ۲ مورد فیستول به همراه تنگی (۳/۳٪) و یک مورد نیز باز شدن زخم (۱/۶٪) و در مجموع ۴/۹٪ بوده است (نمودار ۱).

جدول ۱- توزیع فراوانی انواع هیپوسپادیس که در بیمارستان مرکز طبی و بهرامی از بهمن ۷۹ لغایت مرداد ۸۰ با روش TIP عمل شدند.

نوع هیپوسپادیس	فراوانی مطلق	فراوانی نسبی (درصد)
Sub coranal	۱۰	۱۶/۶۶
Distal shaft	۳۶	۶۰
Mid shaft	۶	۱۰
Proximal shaft	۷	۱۱/۶۶
Penoscrotal	۱	۱/۶۶
جمع کل	۶۰	۱۰۰

بحث

عوارض مربوط به روزهای اول پس از عمل است که به سرعت کنترل شد و با بررسی بیماران پس از ۲ ماه میزان آن به ۴/۹٪ تقلیل یافت (۳ نفر) که بسیار کمتر از روش‌های دیگر است. لازم به ذکر است که از این تعداد دو نفر سابقه جراحی قبلی (Theiersh-Duplay, onlay flap) داشتند با تکرار این تکنیک مهارت جراحان به تدریج افزایش یافت و در سریهای بعدی عارضه‌ای مشاهده نگردید. اشکالاتی که طی این مدت بدان واقف شدیم و عوارض به سرعت کاهش می‌یابد. با جمع‌بندی مطالب فوق به چند نتیجه می‌رسیم:

- ترمیم هیپوسپادیاس با روش TIP یک روش ساده، مؤثر، از نظر زیبایی و با حداقل عوارض توأم است.
- شیوع عوارض با انواع پروگزیمال و سابقه جراحی قبلی نسبت مستقیم دارد با وجود کوردی و مصرف هورمون بی‌ارتباط است.

اصلاح هیپوسپادیاس با روش TIP که توسط آقای Snodgrass ابداع شده است به علت سادگی انجام و نتایج عالی به سرعت در حال فراگیر شدن است. نتایج ارائه شده توسط ایشان در ابتدا بسیار خوشبینانه می‌نمود ولی با جمع‌آوری آزمونها در مراکز مختلف صحت آن هرچه بیشتر به اثبات رسید بدین ترتیب برآن شدیم که نخستین نتایج جامع را در کشورمان آزموده و به رشته تحریر درآوریم.

در مطالعه ما که ۶۰ بیما را شامل می‌شود میانگین سنی بیماران اندکی بیشتر از مقالات اولیه است. (۴/۳ سال در مقابل ۲۰ ماه) به علت نبودن شرایط ایده‌آل مثل نداشتن کاتترسیلیکون جهت درناژ و بخصوص عدم مهارت جراح در انجام این تکنیک خاص عوارض بیشتر بوده است ولی میزان از مقادیر ذکر شده در تکنیک‌های دیگر کمتر است. تعدادی از

a multicenter experience. J Urol 1996; 156: 839.

1. Neill J, Rowe R, Gersofeld J, Fonkelstrad E, Coran A. Pediatric Surgery 5th ed. Mosby 1998; R17gi.
2. Walsh P, Petic A, Vaughan E, Wein A. Campbell's urology- 7th ed. Philadelphia pennsylv WB Saunders Company 1998; R 2093.
3. Snodgrass W. Tubularized incised plate urethroplasty for distal hypospadias. J Urol 1994; 151: 414.
4. Snodgrass W, Koyle M, Manzoni G, Horowitz R, Coldamone A. Tubularized incised plate hypospadias repair: results of
5. Snodgrass W, Ioile M, Manzoni G, Horowitz R, Coldamone A. Tubularized incised plate hypospadias for proximal hypospadias. J Urol 1998; 159: 2129.
6. Snodgrass W. Does tabularized incised plate repair create neourethral stricture? The Journal of Urology 1999; 162: 1159-1161.
7. Snodgrass W. TIP hypospadias repair technique, results and commonly asked questions Newsletter. 1999 July 3; 1(3).
8. Keith W, Ashcraft Thomas M. Holder Pediatric surgery 3ed Saunders 2000; p. 694.

منابع