

## گزارش یک مورد احتباس جفت ناشی از سپتوم رحمی پس از زایمان طبیعی و اداره آن: گزارش موردی

## چکیده

دریافت: ۱۳۹۹/۰۲/۰۷ ویرایش: ۱۳۹۹/۰۲/۱۴ پذیرش: ۱۳۹۹/۰۷/۲۳ آنلاین: ۱۳۹۹/۰۷/۳۰

**زمینه و هدف:** احتباس جفتی یکی از علل خونریزی‌های پس از زایمان است که عوامل خطرآن سابقه خروج دستی جفت، کورتاژهای خشن و تکراری، اختلالات آناتومیک رحمی، جفت پرویا و آکرتا و سابقه سزارین است. در این مقاله به معرفی بیمار مبتلا به احتباس جفت و سپتوم رحمی پرداخته شد.

**معرفی بیمار:** خانم ۳۶ ساله مولتی پار ۱۱ با سابقه چهار زایمان طبیعی در ۲۹ هفتگی زایمان کرد. به‌علت عدم خروج جفت منتقل اتاق عمل گردید. به‌دلیل عدم موفقیت خروج دستی جفت، سونوگرافی انجام شد که ناحیه هتروژن ۸۰ میلی‌متری در ناحیه فوندال با گسترش به کورن چپ بدون شواهد آکرتا وجود داشت. در هیستروتومی جفت پشت سپتوم ضخیم رحمی بود که خارج شد. پس از پنج روز به‌علت ادامه درد شکم لاپاراتومی انجام و به‌علت نکروز انسزیون رحمی و پریتونیت، هیستکتومی شد.

**نتیجه‌گیری:** درمان احتباس جفت شامل خروج دستی جفت و یا روش‌های جراحی است، اما با عوارضی مانند خونریزی، عفونت‌های تنفسی و بستری طولانی در بیمارستان همراه است.

**کلمات کلیدی:** احتباس جفت، سپتوم رحمی، زایمان.

سارا میرزاییان، سیده اعظم پورحسینی\*، مونا جعفری

گروه زنان و مامایی، دانشکده پزشکی، دانشگاه علوم پزشکی مشهد، مشهد، ایران.

\*نویسنده مسئول: مشهد، میدان امام رضا، بیمارستان امام رضا، گروه زنان.

تلفن: ۰۵۱-۳۸۰۱۲۴۷۷

E-mail: pourhoseinia@mums.ac.ir

## مقدمه

انتظار برای خروج خودبخودی جفت را تا ۶۰ دقیقه مجاز می‌داند.<sup>۳</sup> در اغلب موارد احتباس جفت، دفع خودبخودی آن اتفاق می‌افتد ولی باید دقت نمود که بین انتظار برای خروج خودبخودی جفت و مداخله زود هنگام به‌منظور جلوگیری از خونریزی و سپسیس پس از زایمان، توازن برقرار شود. از طرفی بایستی عوارض سایکولوژیک ناشی از خروج دستی جفت را نیز مدنظر داشت.<sup>۴</sup>

عوامل خطری که باعث بروز احتباس جفتی می‌شوند عبارتند از: سابقه خروج دستی جفت در زایمان پیشین، کورتاژهای خشن و تکراری، میوم ساب موکوزال و اختلالات آناتومیک رحمی، جفت پرویا و چسبندگی‌های غیرطبیعی جفت و سابقه سزارین پیشین.<sup>۵</sup> درمان احتباس جفتی شامل خروج دستی جفت و در صورت نیاز استفاده از روش‌های جراحی می‌باشد که با عوارضی مانند خونریزی،

خونریزی‌های مامایی یکی از علل اصلی مرگ‌ومیر مادران محسوب می‌شود، هرچند که شایع‌ترین علت آن اتونی رحم است ولی عوامل دیگری نیز از قبیل پارگی‌های واژن و سرویکس، اختلالات انعقادی و احتباس جفتی نیز می‌تواند آن را ایجاد نماید.<sup>۱</sup> میزان شیوع احتباس جفتی در نقاط متفاوت دنیا بر حسب جمعیت مورد مطالعه متفاوت بوده و بین ۰/۱ تا ۳/۳٪ به‌دنبال زایمان واژینال گزارش شده است.<sup>۲</sup> در رابطه با طول مدت زمان مرحله سوم زایمان اتفاق نظر کلی وجود ندارد. گایدلاین زنان و مامایی امپریال کالج انگلستان (RCOG) مداخله برای خروج جفت با دست را ۳۰ دقیقه پس از تولد نوزاد بیان می‌کند، درحالی‌که سازمان بهداشت جهانی،

موفقیت‌آمیز نبود. باتوجه به عدم خونریزی و علائم حیاتی پایدار بیمار، جهت بررسی دقیق علت احتباس جفت، سونوگرافی درخواست شد. در سونوگرافی انجام شده، تصویر ناحیه هایپواکو هتروژن به دیامتر ۷۷ در ۸۹ mm در ناحیه فوندوس به سمت کورن چپ با گسترش به ثلث میانی رحم وجود داشت. شواهدی از چسبندگی غیرطبیعی جفت گزارش نشد. پس از انجام سونوگرافی، بیمار کاندید انجام هیستروتومی گردید. پس از باز کردن شکم و ورود به حفره پریوتون، توده‌ای برجسته در ناحیه کورن چپ رویت شد (شکل ۱).

پس از پایین راندن مثانه و ایجاد برش عرضی سگمان تحتانی رحم، سپتوم ضخیم به طول ۱۰ cm مشاهده شد که از کنار سپتوم با یک انگشت و با سختی وارد فضای کورن چپ شده و جفت که به سختی به میومتر این ناحیه چسبیده بود، تکه تکه و باکمک پنس جفت خارج شد. پس از خروج کامل جفت به علت نازک شدن میومتر ناحیه کورن و خونریزی از آن محل، دیواره قدامی و خلفی محل اتصال جفت با بخیه‌های فشارنده مربعی (Square)، بخیه شد. خونریزی کنترل و جدار شکم در لایه‌های آناتومیک ترمیم گردید. جواب پاتولوژی ویلوزیته‌های جفتی و رسوب فیبرین همراه با دسیدوای نکروتیک و پرده‌های التهابی جنین بود.

بیمار حین و پس از عمل تحت درمان با آنتی‌بیوتیک گسترده کلیندامایسین ۹۰۰ mg هر هشت ساعت و جنتامایسین ۸۰ mg هر هشت ساعت) قرار گرفت و پس از سه روز با دستور دارویی کلیندامایسین خوراکی و با حال عمومی خوب مرخص شد.

دو روز پس از ترخیص، بیمار به علت ترشحات واژینال چرکی و درد شکمی و تب  $39^{\circ}\text{C}$  در بیمارستان بستری شد. پس از انجام سونوگرافی کامل شکم و لگن که نرمال بود بیمار با تشخیص متریت تحت آنتی‌بیوتیک تراپی با کلیندامایسین ۹۰۰ mg هر هشت ساعت و جنتامایسین ۸۰ mg هر هشت ساعت و آمپی‌سیلین ۲ g هر شش ساعت قرار گرفت. دو روز پس از بستری مجدد، به علت افزایش تندرینس شکمی و تب با تشخیص شکم حاد و شک به پرتیونیت تحت لاپاراتومی مجدد قرار گرفت. پس از باز کردن شکم، مایع کدر

گاهی به میزان ۱۰۰ cc در داخل شکم وجود داشت. انسزیون رحمی باز بود و فیبرین‌های چرکی در اطراف آن و لابلای روده‌ها وجود داشت. جهت بیمار هیسترتومی با حفظ تخمدان‌ها انجام

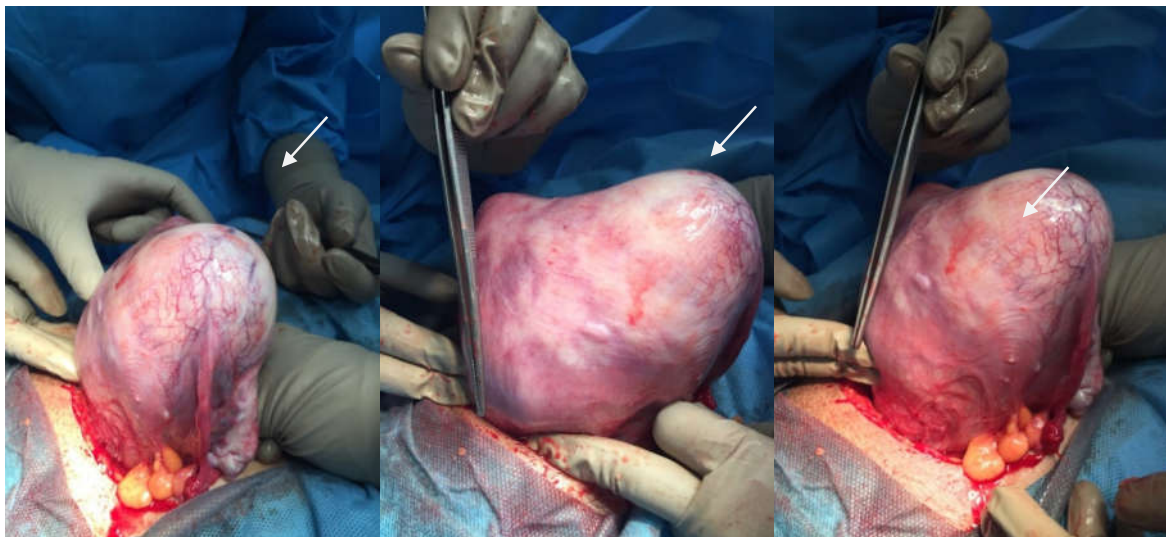
عفونت‌های نفاسی و بستری طولانی در بیمارستان همراه هستند.<sup>۶</sup> البته استفاده از عوامل دارویی برای کمک به خروج جفت و پرهیز از انجام اعمال جراحی نیز گزارش شده است. اما به دو دلیل استفاده از عوامل دارویی مورد تردید است. اولین دلیل، فقدان تشخیص قطعی و دقیق برای علت عدم خروج خودبخودی جفت است، مثلاً در موردی که احتباس جفت به علت چسبندگی‌های غیرطبیعی است، تجویز عوامل یوتروتونیک علاوه بر انقباض میومتر زیر محل اتصال جفت، باعث انقباض سرویکس نیز می‌شوند و خطر گیر افتادن جفت را تشدید می‌کنند. در مقابل تجویز عوامل شل کننده رحمی، هر چند اجازه خروج جفت را می‌دهند ولی با خطر خونریزی شدید به علت آتون شدن رحم همراه می‌باشند.<sup>۷</sup>

دلیل دوم که استفاده از عوامل دارویی برای کمک به خروج جفت را محدود می‌سازد این است که تجویز دارو اثرات سیستمیک داشته و فقط در محل اتصال جفت به میومتر اثر نمی‌کند مثلاً در صورت تریقی عوامل یوتروتونیک به ورید نافی، این مواد وارد ویلوزیته‌های جفتی و وریدهای شعاعی شده و حتی ممکن است به میومتر رتروپلاستال وارد نشوند.<sup>۷</sup> در این مقاله به معرفی بیمار مبتلا به احتباس جفت و سپتوم رحمی پرداخته شد.

## معرفی بیمار

بیمار خانم ۳۶ ساله، با سابقه چهار نوبت زایمان طبیعی بدون مشکل، با سن حاملگی ۲۹ هفته به علت درد زایمانی بستری شد. بیمار با وجود سابقه آبریزش از هفته ۱۶ بارداری و کاهش شدید مایع آمنیوتیک و توصیه مکرر پزشکان جهت ختم حاملگی، تصمیم به ادامه بارداری گرفته بود. در بدو مراجعه به زایشگاه، در معاینه واژینال، دیلاتاسیون ۳ cm، افساسمان ۴۰٪ و استیشن ۳- داشت. بیمار با انقباضات خودبخودی پیشرفت کرده و چهار ساعت پس از بستری زایمان واژینال انجام شد و نوزاد پره ترم، با وزن ۱۲۶۰ g و آپگار ۶-۴ متولد شد. ۴۵ دقیقه پس از تولد نوزاد، به علت عدم خروج جفت، بیمار به اتاق عمل منتقل شد و معاینه زیر بیهوشی انجام شد که در معاینه سرویکس ۱ cm باز بوده و سگمان تحتانی کاملاً منقبض شده بود.

به علت عدم امکان وارد شدن دست به داخل حفره رحم ابتدا سعی شد که با استفاده از پنس جفت اقدام به کورتاژ گردد که



شکل ۱: نشان‌دهنده نمای ظاهری رحم در هنگام لاپاراتومی می‌باشد (فلش به محل احتباس جفت در کورنه اشاره می‌کند).

لاپاراتومی قرار گرفت که سپتوم رحمی و چسبندگی جفت به کورن راست مشاهده شد.<sup>۹</sup> در بیمار مورد بحث در مطالعه حاضر نیز علت احتباس جفتی، سپتوم رحمی بود. البته در بیمار کنونی با توجه به سابقه سقط‌های مکرر و زایمان‌های زودرس، ارزیابی از نظر وجود آنومالی‌های رحمی که باید پیش از بارداری صورت می‌گرفت انجام نشده بود که منجر به عدم تشخیص سپتوم رحمی شد. علاوه بر این ریسک فاکتورهای دیگر در بیمار کنونی، شامل سن بالای ۳۵ سال و مولتی پار بودن و سابقه زایمان‌های زودرس و عفونت ناشی از پارگی طولانی مدت کیسه آب بوده است.

یکی دیگر از علل احتباس جفت، چسبندگی‌های غیرطبیعی جفت است. در گزارش موردی توسط Sharma و همکاران، بیمار پرایمی گراوید هشت ساعت پس از زایمان به علت احتباس جفتی ارجاع شده بود. بیمار برای خروج دستی جفت تحت بیهوشی به اتاق عمل منتقل شد اما امکان خروج جفت نبود، از این رو با توجه به عدم وجود خونریزی و علائم حیاتی پایدار، برای بیمار MRI انجام شد که در آن یک رحم دو شاخ همراه با جفت احتباس یافته در شاخ چپ، که نازک شدگی میومتر در زیر جفت همراه با درجاتی از فوکال آکرتا وجود داشت، گزارش شد.<sup>۱۰</sup> در بیمار کنونی نیز با توجه به سابقه کورتاژهای مکرر و پاریتی بالا، احتمال وجود جفت آکرتا برای بیمار

شد و بیمار تحت ادامه درمان با درمان آنتی‌بیوتیک قرار گرفت و پس از سه روز از عمل هیستریکتومی با حال عمومی خوب ترخیص گردید. گزارش پاتولوژی رحم، شامل التهاب چرکی و تشکیل آبسه در میومتر بود.

## بحث

یکی از علل شایع خونریزی‌های پس از زایمان، احتباس جفتی می‌باشد.<sup>۲</sup> علل متعددی باعث بروز احتباس جفتی می‌شوند که می‌توان به سابقه خروج دستی جفت در زایمان پیشین، کورتاژهای خشن و تکراری، اختلالات اناتومیکی رحمی، جفت پرویا و چسبندگی‌های غیرطبیعی جفت، سابقه سزارین پیشین، سن بالای ۳۵ سال، مولتی پاریتی، القای زایمان، زایمان زودرس، پره اکلامپسی و عفونت رحمی اشاره کرد.<sup>۸،۹</sup> در گزارش موردی Lee و همکاران، بیمار پرایمی گراویدی معرفی می‌گردد که به علت پره ترم لیبر در هفته ۳۵ حاملگی بستری شده و ۵۰ دقیقه پس از زایمان به علت احتباس جفتی به اتاق عمل منتقل گردید. تلاش برای خروج جفت با دست به علت منقبض شدن سگمان تختانی ناموفق بود. خروج جفت تحت گاید سونوگرافی نیز امکان‌پذیر نشد و از این رو بیمار تحت

جدول ۱: نشان‌دهنده موارد مشابه با بیمار معرفی شده

نویسندگان	سال انتشار	مجله	عنوان
Lee D و همکاران <sup>۹</sup>	۲۰۱۲	<i>Case Rep Obstet Gynecol</i>	بیمار پرایمی گراویدی را معرفی کردند که به‌علت پره‌ترم لیبر در هفته ۳۵ حاملگی بستری شد و ۵۰ دقیقه پس از زایمان به‌علت احتباس جفتی منتقل اتاق عمل گردید. تلاش برای خروج جفت با دست و تحت گاید سونوگرافی ناموفق بود. از این‌رو بیمار تحت لاپاراتومی قرار گرفت که سیتوم رحمی و چسبندگی جفت به کورن راست مشاهده شد.
Sharma R و همکاران <sup>۱۰</sup>	۲۰۱۵	<i>Intl J Reprod, Contracept, Obstet Gynecol</i>	بیمار پرایمی گراوید هشت ساعت پس از زایمان به‌علت احتباس جفتی ارجاع شده بود. تلاش برای خروج دستی جفت تحت بیهوشی موفق نبود، از این‌رو MRI انجام شد که در آن یک رحم دو شاخ همراه با جفت احتباس یافته در شاخ چپ، که نازک شدگی میومتر در زیر جفت همراه با درجاتی از فوکال آکرتا وجود داشت، گزارش شد.

دچار متريت و باز شدن انسزبون رحمی و پريتونیت شد که منجر به هیسترتومی گردید. احتباس جفت یکی از مهم‌ترین علل خونریزی پس از زایمان می‌باشد. در هنگام بروز این عارضه توجه به شرح حال بیمار، عوارض دوران بارداری، سابقه سزارین، زایمان‌های طبیعی و کورتاز ضروری است. همچنین باید به مواردی مانند جفت آکرتا، سیتوم‌ها و آنومالی‌های رحمی نیز توجه نمود و پس از رد علل مختلف با روش‌های تشخیصی مناسب اقدام به درمان مناسب با توجه به میزان خونریزی بیمار و اتیولوژی ایجاد کننده نمود.

مطرح بود، از این‌رو تحت سونوگرافی داپلر برای رد جفت آکرتا قرار گرفت. در بیمار ما، به‌علت عدم موفقیت در خروج دستی جفت و انجام کورتاژ، بعد از رد چسبندگی غیرطبیعی جفتی (جفت آکرتا..). بیمار تحت هیستروتومی جهت خروج جفت قرار گرفت. از جمله عوارض جراحی خروج جفت، خونریزی و عفونت‌های پس از عمل است. در بیمار مورد بحث در این مطالعه نیز بلافاصله پس از خروج جفت از محل اتصال جفت به میومتر خونریزی وجود داشت که به‌وسیله بخیه‌های فشارنده رحمی کنترل گردید. بیمار پس از پنج روز

## References

- Say L, Chou D, Gemmill A, Tunçalp Ö, Moller A-B, Daniels J, et al. Global causes of maternal death: a WHO systematic analysis. *Lancet Glob Health* 2014;2(6):e323-e333.
- Weeks AD. The retained placenta. *Best Pract Res Clin Obstet Gynaecol* 2008;22(6):1103-17.
- National Collaborating Centre for Women's and Children's Health (UK). Intrapartum Care: Care of Healthy Women and Their Babies During Childbirth. London: RCOG Press; September 2007.
- Magann EF, Evans S, Chauhan SP, Lanneau G, Fisk AD, Morrison JC. The length of the third stage of labor and the risk of postpartum hemorrhage. *Obstet Gynecol* 2005;105(2):290-3.
- Vijayalakshmi B, Shavi K. Retained placenta in an unicornuate uterus: a case report. *J Evol Med Dent Sci* 2015;4(29):5078-82.
- Combs CA, Laros RK. Prolonged third stage of labor: morbidity and risk factors. *Obstet Gynecol* 1991;77(6):863-7.
- Akol AD, Weeks AD. Retained placenta: will medical treatment ever be possible? *Acta Obstet Gynecol Scand* 2016;95(5):501-4.
- Urner F, Zimmermann R, Krafft A. Manual removal of the placenta after vaginal delivery: an unsolved problem in obstetrics. *J pregnancy* 2014;2014.
- Lee D, Johnson J. Hysterotomy for retained placenta in a septate uterus: A case report. *Case Rep Obstet Gynecol* 2012;2012.
- Sharma R, Gupta A, Chaudhary UK, Sharma A, Kumar A. A rare case report of hysterotomy for retained placenta accreta in bicornuate uterus. *Int J Reprod Contracept Obstet Gynecol* 2015;4(4):1622-6.

## Management of retained placenta and uterus septum after vaginal delivery: case report

Sara Mirzaian M.D.  
Seyedeh Azam Pourhoseini  
M.D.\*  
Mona Jafari M.D.

Department of Obstetrics and  
Gynecology, Faculty of Medicine,  
Mashhad University of Medical  
Sciences, Mashhad, Iran.

\* Corresponding author: Department of  
Obstetrics and Gynecology, Emam Reza  
Hospital, Emam Reza Sq., Mashhad,  
Iran.  
Tel: +98-51-38012477  
E-mail: pourhoseinia@mums.ac.ir

### Abstract

Received: 26 Apr. 2020 Revised: 03 May 2020 Accepted: 14 Oct. 2020 Available online: 21 Oct. 2020

**Background:** Approximately 3% to 5% of obstetric patients will experience postpartum hemorrhage (PPH). Even though the most common reason for postpartum hemorrhage, as the main cause of maternal death, is uterine atony; other complications such as laceration, hematoma, inversion, rupture; retained tissue or invasive placenta; and coagulopathy may result in PPH. The main cause of retained placenta can be traced to the history of manual placenta removal, violent and numerous curettages, uterus anatomical abnormalities, placenta accreta or placenta previa, and history of cesarean section. Here, we have presented a case of retained placenta and uterus septum.

**Case Presentation:** The patient, a 36 years old female, multigravid 11 live 3, death 1 and abortion 6, with a history of four normal vaginal deliveries, and history of preterm premature rupture of membrane since the 16th week of pregnancy, was admitted to Imam Reza hospital, Mashhad University of Medical Sciences due to labor pain in 29th week of pregnancy. After a vaginal delivery, she was transferred to the operating room due to a retained placenta. During the initial diagnosis, the patient's cervix was dilated and manual placental removal was not possible. The ultrasound results showed an 80mm heterogeneous tissue in the fundus, extending to the left cornu. There was no sign of accreta. During hysterotomy, the retained placenta was removed from underneath a thick layer of Uterine Septum, using sponge forceps. Five days later, the patient returned with severe pelvic pain and signs of peritonitis. Laparotomy and hysterectomy were performed on account of uterine incision necrosis.

**Conclusion:** The most crucial step in the treatment of retained placenta lies in the early detection of its cause. The treatment includes manual or Surgical removed of placenta which can result in bleeding, infection, and a lengthy recovery.

**Keywords:** retained placenta, uterus septum, delivery.