

بیماری سل حنجره همراه با خشونت صدا: گزارش موردی

چکیده

دریافت: ۱۳۹۹/۰۵/۰۴ ویرایش: ۱۳۹۹/۰۵/۱۱ پذیرش: ۱۳۹۹/۰۸/۲۱ آنلاین: ۱۳۹۹/۰۹/۰۱

زمینه و هدف: سل حنجره از عوارض شایع سل ریوی است که طی دو دهه گذشته افزایش یافته و الگوی بالینی آن در مقایسه با گذشته تغییر کرده است. امروزه شکایت اصلی این بیماران، خشونت صدا و درد هنگام بلع می‌باشد که هدف از این مطالعه بررسی این علائم می‌باشد.

معرفی بیمار: در این مطالعه به گزارش بیماری آقای ۷۷ ساله‌ای می‌پردازیم که به علت خشونت صدا در اردیبهشت ۱۳۹۸ در بیمارستان شفا کرمان بستری شد و نتایج بررسی‌ها وجود سل حنجره را در او تأیید کرد. وی تحت درمان با داروی ضد سل طبق پروتکل درمانی قرار گرفت و به آن پاسخ مناسبی نشان داد.

نتیجه‌گیری: اگرچه سل حنجره بیماری نادر است اما هنوز اتفاق می‌افتد. بنابراین، پزشکان باید همیشه از ویژگی‌های بالینی غیرمعمول سل حنجره و احتمال ابتلا به آن برای تشخیص و درمان به موقع آگاه باشند و به‌عنوان تشخیص افتراقی در همه بیماری‌های حنجره در نظر گرفته شود.

کلمات کلیدی: گزارش مورد، خشونت صدا، سل حنجره، سل.

محمد علی دامغانی^۱، ماندانا صابری^{۱*}، سهیل معتمد^۲

۱- گروه گوش و حلق و بینی و جراحی سر و گردن، دانشکده پزشکی، دانشگاه علوم پزشکی کرمان، کرمان، ایران.

۲- کمیته تحقیقات دانشجویی، دانشگاه علوم پزشکی کرمان، کرمان، ایران.

* نویسنده مسئول: کرمان، دانشگاه علوم پزشکی کرمان، دانشکده پزشکی، گروه گوش و حلق و بینی و جراحی سر و گردن.

تلفن: ۰۳۴-۳۲۱۱۵۴۵۷

E-mail: Ali.s1390@yahoo.com

مقدمه

سالمندان، مهاجران از مناطق پرخطر و ظهور ارگان‌سیم‌های مقاوم و مایکوباکتری‌های آنتی‌بیوتیک طی دو دهه گذشته به‌طور پیوسته افزایش یافته است.^{۱،۲} در آغاز قرن بیستم، این بیماری ۲۵ تا ۳۰٪ کل بیماران آلوده را تحت تأثیر قرار داد. امروزه، سل حنجره فقط در ۱٪ موارد رخ می‌دهد.^۳ در گذشته این بیماری، حنجره خلفی اکثر بیماران را تحت تأثیر قرار می‌داد، زیرا مستقیماً در امتداد مجاری هوایی گسترش می‌یافت.^۴

اما امروزه در همه قسمت‌های حنجره شیوع دارد و معمولاً در افراد دهه ۴۰ و ۶۰ به‌عنوان سل اولیه حنجره مشاهده می‌شود و شباهت‌های بسیاری با کارسینوم حنجره دارد. برخلاف گذشته که بیماران به‌طور عمده از تنگی نفس یا سرفه و سایر علائم شکایت داشتند امروزه شکایت اصلی، خشونت صدا و درد هنگام بلع است.^۵

سل، یکی از مهمترین علل مرگ‌ومیر ناشی از بیماری‌های عفونی در سراسر جهان است. براساس گزارش سازمان بهداشت جهانی در سال ۲۰۱۶ آمار مبتلایان به این بیماری در جهان، ۱۰/۴ میلیون نفر و در ایران در حدود ۱۰ هزار نفر بود و ۱/۳ میلیون نفر در اثر ابتلا به این بیماری جان خود را از دست دادند. سل از نظر بار جهانی بیماری در رتبه دهم قرار دارد.^۶ سل به‌طور عمده یک بیماری ریوی است به‌طوری‌که ۷۰٪ موارد ابتلا، تظاهرات سل ریوی را نشان می‌دهند.^۳ یکی از عوارض شایع سل ریوی، سل حنجره است که به‌دلیل افزایش شیوع عفونت (Human Immunodeficiency Viruses, HIV)، بیماری‌ها یا درمان‌های سرکوب‌کننده سیستم ایمنی، افزایش بقای عمر

وضعیت ریه خوب بود و فقط رال ظریفی در بخش فوقانی سمت راست ریه شنیده می‌شد.

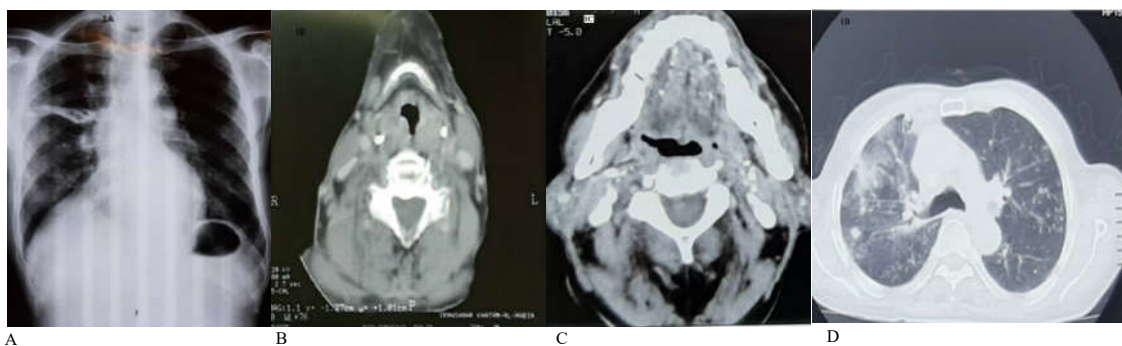
بیمار تحت Work-up تشخیصی از جمله آزمایشات خون، Chest X-Ray (شکل ۱A) و CT اسکن گردن و قفسه سینه قرار گرفت که در CT اسکن گردن با کنتراست، پرشدگی در قاعده زبان سمت چپ و والکول و تورم شدید در طناب صوتی کاذب و حقیقی و در اپی‌گلوت دیده شد (شکل ۱B و ۱C). در CT اسکن ریه، Consolidation در سگمان خلفی لوب فوقانی ریه چپ، لوب میانی ریه راست و لینگولا و کدورت‌های Tree in bud در بقیه لوب‌های ریه دیده شد (شکل ۱D). در آزمایشات بیمار فقط ESR=47 بود و بقیه آزمایشات در محدوده نرمال قرار داشت.

بیمار تحت لارنگوسکوپی مستقیم و بیوپسی با بیهوشی عمومی قرار گرفت که قاعده زبان و والکول و اپی‌گلوت و طناب صوتی کاذب و حقیقی در سمت چپ متورم و درگیر بودند که در گزارش هیستوپاتولوژی بیمار التهاب گرانولوماتوز با ارجحیت لنفوسیت گزارش شد. ترشحات خلط بیمار تحت رنگ‌آمیزی Ziehl-Neelsen و کشت از جهت باسیل اسید فاست در سه نوبت قرار گرفت که از نظر مایکوباکتریوم توبرکلوزیس مثبت بود. در نهایت بیمار با تشخیص سل حنجره به مرکز مبارزه با سل معرفی شد و تحت درمان با ۱۵۰۰ mg/day Rifampicin، ۶۰۰ mg/day Isoniazid، ۳۰۰ mg/day Pyrizinamide و ۱۴۰۰ mg/day Ethambutol قرار گرفت.

تاخیر در تشخیص و درمان به موقع سل حنجره اولیه می‌تواند موجب عوارض جدی و تهدید سلامتی بیمار شود.^۸ هدف از این مطالعه بررسی علائم بالینی و رادیولوژی و هیستوپاتولوژی بیماری با تشخیص سل حنجره می‌باشد.

معرفی بیمار

در این مطالعه گزارش مورد، بیمار، آقای ۷۷ ساله‌ای اهل شهرستان ایرانشهر بود که در اردیبهشت ۱۳۹۸ به علت خسونت صدا به بخش جراحی گوش و حلق و بینی بیمارستان شفا کرمان مراجعه کرد. بیمار شش ماه پیش از مراجعه به بیمارستان دچار خسونت صدا با سیر تدریجی و پیشرونده، دیسفاژی به جامدات و آسپیراسیون‌های مکرر به مایعات شده بود. این مشکلات همراه با علائمی مانند سرفه‌های پروداکتیو، کاهش وزن و کاهش اشتها در طی شش ماه گذشته بود. بیمار سابقه تماس با فرد مبتلا به سل نداشت. سابقه بیماری ایسکمیک قلبی را بیان می‌کرد که نام داروهای خود را به خاطر نداشت. هیچگونه ماده اعتیادآوری مصرف نمی‌کرد. در معاینه لارنگوسکوپی غیرمستقیم بیمار، قاعده زبان و والکول و کمیشر قدامی و طناب صوتی کاذب و حقیقی در سمت چپ گرفتار و متورم بودند. در معاینه گردن لنفادنوپاتی در زنجیره قدامی گردن وجود داشت. بیمار کاندید لارنگوسکوپی مستقیم و نمونه‌برداری از حنجره شد.



شکل ۱: (A) تصویربرداری اولیه قفسه سینه (CXR). (B) سی تی اسکن گردن بیمار: پرشدگی در قاعده زبان سمت چپ و والکول و تورم شدید در طناب صوتی کاذب و حقیقی و اپی‌گلوت. (C) سی تی اسکن گردن بیمار. (D) سی تی اسکن ریه (Chest CT): Consolidation در سگمان خلفی لوب فوقانی ریه چپ، لوب میانی ریه راست و لینگولا و کدورت‌های Tree in bud در بقیه لوب‌های ریه.

بحث

(Hemoptysis) کمتر مشاهده می‌شوند و علائم سیستمیک نیز به‌ندرت وجود دارند.^{۹،۱۰} از لحاظ بالینی، تشخیص افتراقی در بسیاری از موارد بین سل حنجره و سرطان حنجره دشوار است، زیرا این دو بیماری ممکن است هم‌زمان وجود داشته باشند.^{۱۱} در معاینه فیزیکی، اغلب طناب‌های صوتی حقیقی و به‌دنبال آن اپی‌گلوٹ، طناب‌های صوتی کاذب و Ventricles، آریتنوئیدها، کمیشر خلفی و ناحیه Subglottic تحت تأثیر سل حنجره قرار دارند.^{۱۲} به‌دلیل اینکه ویژگی‌های پاتوگنومونیک (Pathognomonic) نشانگر سل حنجره وجود ندارند و این یک بیماری نادر در کشورهای صنعتی است، عفونت به‌راحتی با سرطان حنجره که اغلب اتفاق می‌افتد اشتباه گرفته می‌شود.^{۱۳} بیمار مورد مطالعه ما دچار گرفتگی و خشونت صدا و دیسفاژی به جامدات و اسپیراسیون به مایعات بود و علائمی مانند سرفه‌های پروداکتیو، کاهش وزن و کاهش اشتها داشت. در لارنگوسکوپی قاعده زبان و والکول و کمیشر قدامی و طناب صوتی کاذب و حقیقی در سمت چپ گرفتار و تومورال بود. در معاینه گردن لفاذنوپاتی زنجیره قدامی گردن وجود داشت. با توجه به علائم بالینی و یافته‌های لارنگوسکوپی بیمار، لارنگوسکوپی مستقیم تحت بیهوشی عمومی و بیوپسی از ضایعات تومورال انجام شد که جواب پاتولوژی التهاب گرانولوماتوز با ارجحیت لنفوسیت گزارش گردید. یافته‌های مربوط به Chest CT بیمار گسترش اندوپرونیکیال ناشی از بیماری سل را مطرح کرد. بنابراین برای تشخیص قطعی سل حنجره بررسی خلط در سه نوبت انجام شد که جواب آن هر سه نوبت از نظر باسیل سل مثبت بود. بیمار تحت درمان با داروی سل طبق

سل حنجره یکی از شایعترین بیماری‌های ایجادکننده ضایعات گرانولوماتوز در حنجره است که معمولاً به عنوان عارضه سل ریوی بروز می‌کند و می‌تواند تمام قسمت‌های حنجره را درگیر کند.^۸ حنجره با گسترش مستقیم از طریق ریه‌ها (گسترش برونکوژنیک) یا با انتشار از طریق خون از بخش‌هایی غیر از ریه‌ها آلوده می‌شود.^۴ در موارد گسترش برونکوژنیک، باسیل‌های اسید فاست در خلط، از طریق تماس مستقیم مخاط حنجره را آلوده می‌کنند و علائم آن شبیه سل ریوی هستند. اما در مواردی که شیوع هماتوزن یا لنفاوی دارند، گسترش بیماری با علائم غالب حنجره مانند Dysphonia و Odynophagia بروز می‌کند و ضایعات اغلب در اپی‌گلوٹ و حنجره قدامی و گاهی اوقات در حلق، کام نرم و لوزه‌ها مشاهده می‌شود. اگرچه در گذشته سل حنجره ثانویه از طریق گسترش برونکوژنیک غالب بود، امروزه شیوع موارد اولیه حنجره بدون درگیری ریوی در حال افزایش است.^۸ در گذشته، سل حنجره معمولاً جوانان دارای سل ریوی پیشرفته را در دهه دوم یا سوم زندگی مبتلا می‌کرد و علائم آن سرفه، هموپتزی، تب، کاهش وزن و تعریق شبانه بود.^۹ اما امروزه الگو و علائم بالینی آن در مقایسه با گذشته تغییر کرده است. سل حنجره بیشتر در افراد ۶۰-۵۰ سال اتفاق می‌افتد و اولین و مهمترین علامت آن خشونت صدا است (۱۰۰٪-۸۰). در ۵۰ تا ۷۷٪ موارد Odynophagia وجود دارد و علائمی مانند دیسفاژی (Dysphagia)، دیسفونی (Dysphonia)، Stridor، سرفه و هموپتزی

جدول ۱: بررسی مطالعات مرتبط با گزارش‌های موارد مربوط به سل حنجره

نویسندگان	سال انتشار	مجله	عنوان
Ghasemi R و همکاران ^۴	۲۰۰۲	<i>The Journal of Qazvin University of Medical Sciences</i>	سل حنجره را در بیماری ۴۰ ساله گزارش نموده‌اند. بیمار در زمان بستری خشونت و گرفتگی صدا و سرفه خلط‌دار از شش سال پیش گزارش کرده بود که طی دو ماه پیش از بستری شدن تشدید شده بود. افزون‌براین علائمی مانند تعریق، بی‌اشتهایی، کاهش وزن و هموپتیزی نیز داشت که با بیوپسی از ضایعه‌های موجود در حنجره تشخیص سل تأیید شد.
Lim J-Y و همکاران ^۴	۲۰۰۶	<i>European Archives of Oto-Rhino-Laryngology and Head & Neck</i>	مرور اطلاعات مربوط به ۶۰ بیمار با تشخیص سل خارج ریوی که ۱۵٪ آنها، مبتلا به سل حنجره اولیه بودند. ضایعات گرانولوماتوز در بیماران مبتلا به سل حنجره همراه با سل فعال ریوی وجود داشت، درحالی‌که ضایعات پولیپوئیدی و غیراختصاصی در افراد مبتلا به سل ریوی غیرفعال و وضعیت طبیعی ریه شیوع داشت.

پولیوییدی و غیراختصاصی در افراد مبتلا به سل ریوی غیرفعال و وضعیت طبیعی ریه شیوع داشت.^۴ ایران از نظر جغرافیایی در همسایگی با کشورهای اندمیک سل (افغانستان و پاکستان) و همچنین کشورهای تازه استقلال یافته شمالی قرار دارد که با شیوع بالای سل مقاوم به دارو روبه‌رو هستند.^۲ همچنین افراد مبتلا به سل نهفته هیچ نشانه‌ای از ابتلا به سل و عفونت را نشان نمی‌دهند و فقط ۱۰٪ آنها در معرض فعال شدن بیماری و بروز عفونت در طول زندگی خود هستند.^{۱۵} در نتیجه، با افزایش شیوع سل حنجره، تغییر در الگوی بالینی و مکانیسم گسترش آن، افزایش شیوع تغییرات پولیوییدی با غیراختصاصی در حنجره، پزشکان باید همیشه از ویژگی‌های بالینی غیرمعمول سل حنجره و احتمال ابتلا به آن برای تشخیص و درمان به موقع آگاه باشند. به این ترتیب، از عوارض این بیماری و خطر انتقال آن به سایر افراد جلوگیری می‌شود.

پروتکل درمانی قرار گرفت و به این رژیم دارویی پاسخ مناسبی نشان داد. داروهای ضد سل، درمان اصلی سل حنجره هستند.^۹ در مطالعه Ghasemi و همکاران، بیمار در زمان بستری خشونت و گرفتگی صدا و سرفه خلط دار از شش سال پیش را گزارش می‌کرد که طی دو ماه پیش از بستری شدن تشدید شده بود. افزون‌براین علائمی مانند تعریق، بی‌اشتهایی، کاهش وزن و هموپتزی نیز داشت که تقریباً مشابه بیمار مورد این مطالعه بود. سابقه مصرف سیگار نداشت ولی در معاینه تب و شواهدی از آنمی وجود داشت. بیوپسی ضایعه‌های موجود در حنجره که در لارنگوسکوپی دیده شده بود تشخیص سل را تأیید کرد و شواهدی به نفع بدخیمی نداشت.^{۱۴}

در مطالعه Lim و همکاران، ۱۵٪ بیماران، مبتلا به سل حنجره اولیه بودند. ضایعات گرانولوماتوز در بیماران مبتلا به سل حنجره همراه با سل فعال ریوی وجود داشت، درحالی‌که ضایعات

References

1. Global W. tuberculosis report 2017. Geneva, Switzerland: World Health Organization. 2017.
2. Metanat M, Sharifi-Mood B, Alavi-Naini R, Aminianfar M. The epidemiology of tuberculosis in recent years: Reviewing the status in south-eastern Iran. *Zahedan J Res Med Sci* 2012;13(9). [Persian]
3. O'Garra A, Redford PS, McNab FW, Bloom CI, Wilkinson RJ, Berry MP. The immune response in tuberculosis. *Annu Rev Immunol* 2013;31:475-527.
4. Lim J-Y, Kim K-M, Choi EC, Kim Y-H, Kim HS, Choi H-S. Current clinical propensity of laryngeal tuberculosis: review of 60 cases. *Eur Arch Otorhinolaryngol Head Neck* 2006;263(9):838-42.
5. Rizzo PB, Da Mosto MC, Clari M, Scotton PG, Vaglia A, Marchiori C. Laryngeal tuberculosis: an often forgotten diagnosis. *Int J Infect Dis* 2003;7(2):129-31.
6. Nalini B, Vinayak S. Tuberculosis in ear, nose, and throat practice: its presentation and diagnosis. *Am J Otolaryngol* 2006;27(1):39-45.
7. Topak M, Oysu C, Yelken K, Sahin-Yilmaz A, Kulekci M. Laryngeal involvement in patients with active pulmonary tuberculosis. *Eur Arch Otorhinolaryngol* 2008;265(3):327-30.
8. Sakthivel P, Singh CA, Sharma SC, Kanodia A, Jat B, Rajeshwari M. Primary laryngeal tuberculosis-"The great masquerader". *Clin Case Rep* 2017;3(5):1-3.
9. Smulders YE, De Bondt B-J, Lacko M, Hodge JA, Kross KW. Laryngeal tuberculosis presenting as a supraglottic carcinoma: a case report and review of the literature. *J Med Case Rep* 2009;3(1):9288.
10. Soda A, Ganem J, Berlanga D, Sanchez A, Rubio H, Salazar M. Tuberculosis of the larynx: clinical aspects in 19 patients. *Laryngoscope* 1989;99(11):1147-50.
11. Ling L, Zhou S-H, Wang S-Q. Changing trends in the clinical features of laryngeal tuberculosis: a report of 19 cases. *Int J Infect Dis* 2010;14(3):e230-e5.
12. Shin JE, Yuhl Nam S, Joo Yoo S, Yoon Kim S. Changing trends in clinical manifestations of laryngeal tuberculosis. *Laryngoscope* 2000;110(11):1950-3.
13. Lin C-J, Kang B-H, Wang H-W. Laryngeal tuberculosis masquerading as carcinoma. *Eur Arch Otorhinolaryngol* 2002;259(10):521-3.
14. Ghasemi R, Asedzadeh M, Zoghi F. Presentations of two cases of Extrapulmonary Tuberculosis. *J Qazvin Univ Med Sci* 2002;23.
15. Lamberti M, Muoio M, Monaco MGL, Uccello R, Sannolo N, Mazzarella G, et al. Prevalence of latent tuberculosis infection and associated risk factors among 3,374 healthcare students in Italy. *J Occup Med Toxicol* 2014;9(1):1-6.

Laryngeal tuberculosis with hoarseness: case report

Mohammad Ali Damghani
M.D.¹
Mandana Saberi M.D.^{1*}
Soheil Motamed M.D.,
M.P.H.^{1,2}

1- Department of
Otorhinolaryngology, Faculty of
Medicine, Kerman University of
Medical Sciences, Kerman, Iran.
2- Student Research Committee,
Kerman University of Medical
Sciences, Kerman, Iran.

* Corresponding author: Department of
Otorhinolaryngology, Faculty of
Medicine, Kerman University of Medical
Sciences, Kerman, Iran.
Tel: +98-34-32115457
E-mail: Ali.s1390@yahoo.com

Abstract

Received: 25 Jul. 2020 Revised: 01 Aug. 2020 Accepted: 11 Nov. 2020 Available online: 21 Nov. 2020

Background: Laryngeal tuberculosis (TB) is one of the most common complications of pulmonary tuberculosis, which increased for various reasons such as more prevalence of immune system suppression diseases, increasing the survival of the elderly, immigrants from high-risk areas and the appearance of atypical or resistant organisms over the past two decades, and its clinical pattern changed compared to the past. In contrast to the past that patients complained about dyspnea, coughing and other symptoms, today, the main complaints of these patients are hoarseness and Odynophagia. In reality, the prevalence of laryngeal TB without pulmonary manifestation was increased these days. The purpose of this study was to evaluate these symptoms in laryngeal TB.

Case Presentation: In this case report study, we examined a 77-year-old man who was admitted to the otorhinolaryngology department of Shafa hospital of Kerman (an academic hospital of Kerman University of Medical Sciences), Iran in April 2019 due to hoarseness since 6 months before admission and the results of evaluation confirmed the presence of laryngeal tuberculosis in this patient. The patient treated with Anti-TB drugs (Isoniazid, Rifampicin, Pyrizinamide, and Ethambutol) according to standard protocol and responded appropriately to this medication regimen.

Conclusion: Although laryngeal tuberculosis is a rare disease, it still occurs. Therefore, by increasing the incidence of tuberculosis, changes in the clinical pattern and its spreading mechanism, physicians should always be aware of the unusual clinical features of laryngeal tuberculosis and the possibility of developing it for early diagnosis and treatment. It should be considered as a differential diagnosis in all laryngeal diseases to prevent the complications of the disease and decrease the risk of transferring it to other people.

Keywords: case reports, hoarseness, laryngeal tuberculosis, tuberculosis.