

## یک مورد نادر درماتوفیتوز ناحیه ژنیتال با نمای بالینی مشابه زگیل: گزارش موردی

### چکیده

دریافت: ۱۳۹۹/۰۲/۲۹ ویرایش: ۱۳۹۹/۰۳/۰۶ پذیرش: ۱۳۹۹/۰۹/۲۴ آنلاین: ۱۳۹۹/۱۰/۰۱

**زمینه و هدف:** درماتوفیت به گروهی از قارچ‌های کراتوفیلیک اطلاق می‌شود که سبب بروز ضایعات جلدی متنوعی براساس ناحیه درگیر می‌شوند. درماتوفیتوز دستگاه تناسلی بدون درگیری ناحیه اینگوینال و نمای شبیه زگیل تظاهراتی نادر از عفونت قارچی پوستی است. در این مطالعه مورد نادر از درماتوفیتوز زگیلی شکل، محدود به پوست دستگاه تناسلی گزارش می‌گردد.

**معرفی بیمار:** در این مقاله خانمی ۲۴ ساله با شکایت ۹ ماهه از ضایعات پوستی پلاکی-وروکوز خارش‌دار ناحیه ژنیتال با تشخیص پیشین زگیل و عدم پاسخ به درمان، که در آبان ۱۳۹۸ به درمانگاه پوست بیمارستان بوعلی سینا ساری مراجعه نموده‌اند، معرفی می‌گردد. در بررسی پاتولوژی از بیوپسی پوست بیمار، تشخیص درماتوفیتوز تایید شد. براساس این تشخیص داروی تربینافین تجویز شد و بیمار پس از چهار هفته پاسخ مناسبی داد.

**نتیجه‌گیری:** اگرچه بروز درماتوفیتوز ناحیه تناسلی، بدون درگیری کشاله ران و نمای زگیلی، نادر است، باید در تشخیص افتراقی ضایعات زگیلی شکل پوست ناحیه قرار گیرد.

**کلمات کلیدی:** گزارش‌های موردی، قارچ پوستی، قارچ، تناسلی، زگیل.

ارمغان کاظمی نژاد<sup>۱</sup>، نوشین ایزدپناهی<sup>۲</sup>، سمیه شیدایی<sup>۳</sup>، سمیرا صادقی<sup>۳</sup>، مریم قاسمی<sup>\*۳</sup>

۱- گروه پوست، دانشکده پزشکی، دانشگاه علوم پزشکی مازندران، ساری، ایران.  
۲- گروه پاتولوژی، دانشکده پزشکی، دانشگاه علوم پزشکی مازندران، ساری، ایران.  
۳- گروه پاتولوژی، مرکز تحقیقات ایمونوژنتیکس، دانشکده پزشکی، دانشگاه علوم پزشکی مازندران، ساری، ایران.

\* نویسنده مسئول: ساری، بلوار پاسداران، بیمارستان بوعلی سینا، آزمایشگاه پاتولوژی بالینی و تشریحی.

تلفن: ۰۱۱-۳۳۳۷۳۳۰

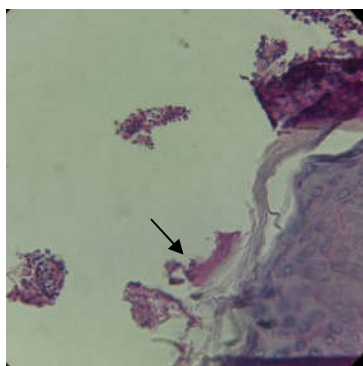
E-mail: a.zghasemi@yahoo.com

### مقدمه

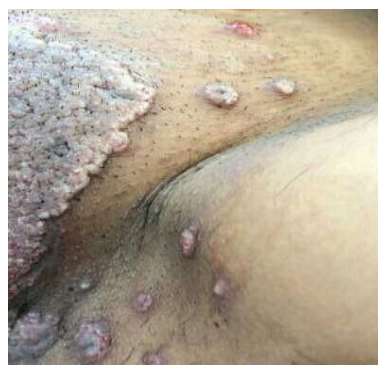درماتوفیت به گروهی از قارچ‌های کراتوفیلیک اطلاق می‌شود که باعث درگیر کردن بافت‌های کراتنیزه شامل لایه سوپرفیشال پوست، مو و ناخن حیوانات و انسان‌ها می‌شوند.<sup>۱</sup> این عفونت براساس ناحیه درگیر شده تظاهرات متفاوتی دارد. عفونت‌های عمقی و زیر جلدی که توسط درماتوفیت ایجاد می‌شوند، به‌ندرت باعث تشکیل آبه‌س و زخم شده و معمولاً محدود به افراد با ایمنی شدیداً تضعیف شده می‌گردند.<sup>۲</sup> درگیری ناحیه تناسلی بدون درگیری کشاله ران یافته‌ای نادر می‌باشد. در این مقاله بیمار ۲۴ ساله با درماتوفیتوز در ناحیه ژنیتال که ابتدا تشخیص Wart داده شده بود را ارائه می‌دهیم.

### معرفی بیمار

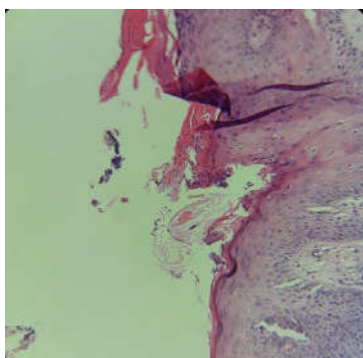
خانمی ۲۴ ساله با شکایت از ضایعات پلاک مانند پوستی Verrucous خارش‌دار در ناحیه ژنیتال که از حدود ۹ ماه پیش شکل گرفته بودند، مراجعه کرد. بیمار از لحاظ سیستمیک سالم بود، تاریخچه پزشکی و سابقه فامیلی ابتلا به بیماری خاصی را نداشت. در ابتدا برای این بیمار تشخیص Wart گذاشته شد و طرح درمان براساس این تشخیص انجام شد. پس از عدم بهبود ضایعات، بیمار در آبان ۱۳۹۸ به کلینیک پوست بیمارستان آموزشی بوعلی سینا شهر ساری مراجعه کرد و مورد بررسی مجدد قرار گرفت و درخواست بازبینی پاتولوژی داده شد. لام‌های مربوطه در بخش پاتولوژی



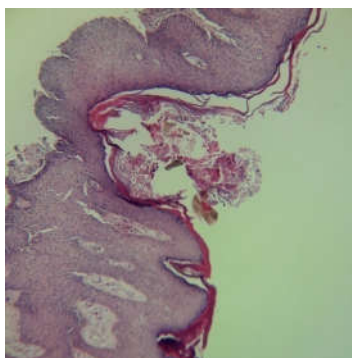
شکل ۳: رنگ آمیزی پریودیگ اسید- شیف (Periodic acid-Schiff staining) مثبت برای اجزای قارچ (هایفا و اسپورنوک پیکان) با بزرگ‌نمایی چهارصد برابر



شکل ۱: نمای بالینی درماتوفیتوز ناحیه ژنیتال



شکل ۴: لایه سطحی اپیدرم، وجود التهاب شدید شامل تجمع فیبرین، اینفیلتراسیون نوتروفیلیک، ائوزینوفیلیک و لنفوپلاسماسیتیک که به درم گسترش پیدا کرده همراه با حضور اجزای قارچ در لایه شاخی را نشان می‌دهد. رنگ‌آمیزی Hematoxylin and eosin با بزرگ‌نمایی ۲۰۰ برابر



شکل ۲: وجود اپیدرم با اکتوتوزیزو پاپیلوماتوز همراه با حضور اجزای قارچ در لایه شاخی - رنگ‌آمیزی Hematoxylin and eosin با بزرگ‌نمایی یکصد برابر

بیمارستان بوعلی مورد بازبینی قرار گرفت. براساس شواهد هیستوپاتولوژی، حضور Spore و Hyphae قارچ در لایه شاخی همراه با درجاتی از هایپرکراتوز (Hyperkeratosis)، زخمی شدن همراه با پاپیلوماتوز (Papillomatosis)، هایپرگرانولوزیس اپیدرم (Epidermal hypergranulosis) در لایه سطحی درم، وجود التهاب شدید شامل تجمع فیبرین، نوتروفیل‌ها، اینفیلتراسیون ائوزینوفیلیک و لنفوپلاسماسیتیک (Eosinophilic and lymphoplasmacytic infiltration) که به اپیدرم گسترش پیدا کرده بود را نشان داد.

براساس این یافته‌های میکروسکوپی، منشا ضایعات درماتوفیتوز تشخیص داده شد و طرح درمان جدید براساس این تشخیص تجویز

داروی ترینافین (Terbinafine) بود که بیمار پس از چهار هفته به‌خوبی به این درمان پاسخ داد.

**بحث**

براساس تعریف سازمان جهانی بهداشت (WHO)، درماتوفیت به گروهی از قارچ‌ها اطلاق می‌شود که به سه دسته Epidermophyton، Microsporum و Trichophyton طبقه‌بندی می‌شوند. این ضایعات

## جدول مطالعات مشابه

نویسندگان	سال انتشار	مجله	عنوان
Das JK و همکاران <sup>۶</sup>	۲۰۰۹	<i>Indian Journal of Dermatology</i>	گزارش چهار مورد درماتوفیتوز ناحیه ژنیتال آقایان
Otero L و همکاران <sup>۷</sup>	۲۰۰۲	<i>Mycopathologia</i>	گزارش هفت مورد درماتوفیتوز ژنیتال خانم‌ها همراه با درگیری کشاله ران
Ogba O و همکاران <sup>۸</sup>	۲۰۱۳	<i>Innovative Research</i>	یک مورد درماتوفیتوز در ناحیه ژنیتال گزارش شده است که به درمان ترکیبی موضعی و خوراکی پاسخ داد.

مثبت داد.<sup>۸</sup> Nitin Vora در مطالعه خود شیوع درماتوفیتوز ناحیه تناسلی را ۲۱/۰۹٪ گزارش نمود و سن شایع درگیری ۲۱ تا ۴۰ سالگی گزارش شد.<sup>۹</sup> درماتوفیت معمولاً به واسطه ویژگی کراتینوفیلیک خود، همواره باعث ایجاد عفونت‌های قارچی می‌شود که لایه شاخی پوست، مو و ناخن‌ها را درگیر می‌کند. عفونت‌های درماتوفیت به‌طور میانگین ۴۰٪ از جمعیت جهان را درگیر می‌کند و رایج‌ترین مکان آن در پوست می‌باشد.<sup>۱۰</sup> تخمین زده می‌شود که ۳۰ تا ۷۰٪ جمعیت بالغین حامل بدون علامت پاتوژن‌های درماتوفیتوز می‌باشند و شیوع این عفونت‌ها با افزایش سن افزایش می‌یابد.<sup>۱۱</sup> درحالی‌که محققین هندی شیوع درماتوفیت تناسلی بالاتری را گزارش کرده‌اند که این یافته به دلیل آب و هوای گرم و مرطوب و سطح بهداشت پایین‌تر افراد در این کشور می‌باشد.<sup>۱۲،۱۳</sup> فاکتورهای خارجی شامل سطح اجتماعی اقتصادی پایین، محل سکونت شلوغ و در نتیجه به اشتراک گذاشتن پارچه، حوله و لباس با یکدیگر، عدم رعایت بهداشت، آب و هوای گرم و مرطوب و وجود درماتوفیت در هر محل دیگری از بدن در گسترش درماتوفیتوز ناحیه ژنیتال بسیار تاثیرگذار هستند. رطوبت رویش ارتروکونیدی (Arthroconidia) را بر روی کراتینوسیت‌ها تسهیل می‌کند و همچنین مشخص شده است که لباس‌های پوشیده و بسته بر سرعت رشد، پاسخ التهابی میزبان و تغییر در عملکرد پوست به‌عنوان یک مانع، تاثیر می‌گذارد. قرارگرفتن در معرض نور خورشید باعث افزایش تعریق و در نتیجه تسهیل در رشد درماتوفیت می‌شود. همچنین بین ابتلا به درماتوفیتوزیس و سابقه مواجهه با حیوانات، رابطه معناداری مشاهده شده و شرایط جغرافیایی، فقر اقتصادی و اجتماعی و طول دوره تماس با حیوانات، از جمله عوامل مستعدکننده جهت ابتلا به عفونت‌های قارچی جلدی می‌باشند.<sup>۱۴</sup> راه اصلی انتقال این بیماری تماس غیرمستقیم با وسایل

دارای خصوصیات مشترکی مانند: خواص کراتینولیتیک (Keratinolytic) یعنی دارای قابلیت درگیر و تجزیه‌کردن کراتین و ایجاد ضایعه بر روی میزبان زنده، بروز به‌عنوان عوامل اتیولوژیک بیماری‌های عفونی انسان و حیوانات و وجود ارتباط نزدیک بین طبقه‌بندی‌های مختلف آن، می‌باشند.<sup>۳</sup> به عفونت نواحی کشاله ران، نواحی پری‌آنال، اطراف آن و گاهی قسمت‌های فوقانی ران‌ها Tinea Cruris می‌گویند که به‌طور معمول در بالغین مرد دیده می‌شود. T. rubrum و Floccosum بیشترین عوامل اتیولوژیک آن هستند.<sup>۴</sup> تشخیص احتمالی درماتوفیت در زمینه کلینیکال همواره باید توسط مشاهده مستقیم میکروسکوپی و کشت قارچ تایید گردد. موفقیت در بررسی قارچ‌شناسی به انتخاب نمونه مناسب بستگی دارد.<sup>۵</sup> در این بیمار با توجه به شواهد هیستوپاتولوژیک به‌دست آمده از طریق نمونه‌برداری و مشاهده میکروسکوپی، تشخیص درماتوفیتوز پوستی قطعی گردید و برخلاف مورد‌های دیگر که در آنها درگیری همزمان کشاله ران و ناحیه تناسلی دیده می‌شد، در بیمار معرفی شده فقط درگیری ناحیه تناسلی بدون درگیری کشاله ران و با نمای وروکوز شبیه به زگیل مشاهده گردید.

Das در مطالعه خود چهار مورد عفونت درماتوفیت در ناحیه ژنیتال آقایان را گزارش نمود که عامل ایجادکننده آنها T. rubrum و Floccosum بودند.<sup>۶</sup> Otero در مطالعه خود هفت مورد از درماتوفیت در ناحیه شرمگاهی در زنان را گزارش نمود که افزون‌بر درگیری ناحیه ژنیتال، ناحیه اینگوینال را نیز شامل می‌شدند و به درمان با پماد Flutrimazole، Sertaconazole و یا Clotrimazole به‌خوبی پاسخ دادند.<sup>۷</sup> در مطالعه Ogba یک مورد درماتوفیتوز در ناحیه ژنیتال گزارش شده است که عامل ایجادکننده آن E. floccosum می‌باشد و به درمان ترکیبی پماد Tioconazole و Fluconazole خوراکی پاسخ

می‌باشد.<sup>۳</sup> براساس نمای بالینی و پاتولوژیک بیمار گزارش شده در این مطالعه، این‌طور استنباط می‌گردد اگرچه بروز درماتوفیتوز ناحیه تناسلی، بدون درگیری کشاله ران و نمای زگیلی شکل، یافته‌ای نادر است، اما باید در تشخیص افتراقی ضایعات زگیلی شکل پوست ناحیه قرار گیرد. تشخیص احتمالی درماتوفیت همواره باید توسط مشاهده مستقیم میکروسکوپی و کشت قارچ تایید گردد تا از اشتباهات تشخیصی و تاخیر در درمان مناسب بیمار، پیشگیری گردد.

شخصی آلوده مثل حوله و لباس و حمام آلوده می‌باشد ولی تماس مستقیم بین افراد مبتلا و سالم و همچنین تماس در ناحیه تناسلی در طی مقاربت جنسی نیز می‌تواند عامل انتقال بیماری باشد.<sup>۷</sup> برای درمان این عفونت‌ها می‌توان از داروهای ضدقارچ خوراکی یا موضعی استفاده کرد که در این کیس از تربینافین (Terbinafine) استفاده گردید و به‌خوبی به این درمان پاسخ داد. این دارو به دو صورت موضعی و خوراکی موجود می‌باشد و از طبقه‌بندی آلل آمین‌ها

## References

1. Ameen M. Epidemiology of superficial fungal infections. *Clin Dermatol* 2010;28(2):197-201.
2. Chastain MA, Reed RJ, Pankey GA. Deep dermatophytosis: report of 2 cases and review of the literature. *Cutis* 2001;67(6):457-62.
3. Del Palacio A, Garau M, Gonzalez-Escalada A, Calvo MT. Trends in the treatment of dermatophytosis. *Biology of dermatophytes and other keratinophilic fungi Revista Iberoamericana de Micología, Bilbao, País Vasco, Spain* 2000:148-58.
4. Weitzman I, Summerbell RC. The dermatophytes. *Clin Microbiol Rev* 1995;8(2):240-59.
5. Elewski BE, Hazen PG. The superficial mycoses and the dermatophytes. *J Am Acad Dermatol* 1989;21(4):655-73.
6. Das JK, Sengupta S, Gangopadhyay A. Dermatophyte infection of the male genitalia. *Indian J Dermatol* 2009;54(5):21.
7. Otero L, Palacio V, Vazquez F. Tinea cruris in female prostitutes. *Mycopathologia* 2002;153(1):29-31.
8. Ogba O, Abia-Bassey L. Tinea Cruris Resurgence in Male Genitalia: A Case Report. *Int J Basic Appl Innovative Res* 2013;2(3):51-4.
9. Vora SN, Mukhopadhyay A. Incidence of dermatophytosis of the penis and scrotum. *Indian J Dermatol Venereol Leprol* 1994;60(2):89.
10. Peron MLDF, Teixeira JJV, Svidzinski TIE. Epidemiologia e etiologia das dermatomicoses superficiais e cutâneas na Região de Paranavai-Paraná, Brasil. *Rev bras anal clin* 2005;37(2):79-83.
11. Seebacher C, Bouchara J-P, Mignon B. Updates on the epidemiology of dermatophyte infections. *Mycopathologia* 2008;166(5-6):335-52.
12. Prohić A, Krupalija-Fazlić M, Jovović Sadiković T. Incidence and etiological agents of genital dermatophytosis in males. *Med Glas (Zenica)* 2015;12(1):52-6.
13. Romano C, Ghilardi A, Papini M. Nine male cases of tinea genitalis. *Mycoses* 2005;48(3):202-4.
14. Nenoff P, Krüger C, Schaller J, Ginter-Hanselmayer G, Schulte-Beerbühl R, Tietz HJ. Mycology—an update part 2: dermatomycoses: clinical picture and diagnostics. *JDDG: J Dtsch Dermatol Ges* 2014;12(9):749-77.
15. Aghamirian MR, Ghiasian SA. Dermatophytoses in outpatients attending the dermatology center of Avicenna Hospital in Qazvin, Iran. *Mycoses* 2008;51(2):155-60.

## A rare case report of genital dermatophytosis that clinically manifested similar to a wart: *case report*

### Abstract

Received: 18 May 2020 Revised: 26 May 2020 Accepted: 14 Dec. 2020 Available online: 21 Dec. 2020

Armaghan Kazeminejad M.D.<sup>1</sup>  
Nooshin Izadpanahi M.D.<sup>2</sup>  
Somayeh Sheidaei M.D.<sup>2</sup>  
Samira Sadeghi M.D.<sup>2</sup>  
Maryam Ghasemi M.D.<sup>3\*</sup>

1- Department of Dermatology,  
Mazandaran University of Medical  
Sciences, Sari, Iran.

2- Department of Pathology,  
Mazandaran University of Medical  
Sciences, Sari, Iran.

3- Department of Pathology,  
Immunogenetics Research Center,  
faculty of medicine, Mazandaran  
University of Medical Sciences,  
Sari, Iran.

**Background:** Dermatophyte is a group of keratinophilic fungi that cause various skin lesions depending on the affected area. Dermatophytosis is usually diagnosed by clinical manifestation and confirmed by direct microscopy or fungal culture. There might be diagnostic difficulty with the presence of atypical dermatophytosis. Atypical dermatophytosis presents with clinical appearances ranging from eczematous, psoriasiform, pustular lesions, and others, that interferes with early diagnosis and disturbs patient's life quality. Genital dermatophytosis is an uncommon presentation of cutaneous fungal infection; moreover, its manifestation without the involvement of the inguinal area, and simulating wart is a rare sign. In this study, we introduce a rare case of dermatophytosis with a wart-like appearance that was restricted to the skin of the genitalia.

**Case Presentation:** A 24-years-old woman was referred to the academic dermatology clinic of Boo- Ali SINA Hospital in Sari, Iran, in November 2019 with a 9-month complaint of verrucous and pruritic plaque in the genital area that previously misdiagnosed as wart with no response to treatment. The dermatologist requested a review of the previous pathology documents for diagnosing dermatophytosis. The pathologists reexamined the relevant paraffin-embedded skin tissue block of the patient. By Periodic acid-Schiff staining, some fungal elements had been found in the horny layers of the epidermis, so dermatophytosis was confirmed. Based on this diagnosis, terbinafine was prescribed and the patient responded well to this treatment after four weeks.

**Conclusion:** Although the occurrence of genital dermatophytosis with the verrucous appearance and without involvement of groin is a rare finding, it should be considered in the differential diagnosis. In each case suspected of genital dermatophytosis, direct examination or fungal culture for definite diagnosis and prevention of delay in the appropriate treatment is required.

**Keywords:** case reports, dermatophytosis, fungi, genitals, verruca.

\* Corresponding author: Anatomical and  
Clinical Pathology Laboratory, Boo-Ali  
Sina Hospital, Pasdaran Blvd., Sari, Iran.  
Tel: +98-11-33377330  
E-mail: a.zghasemi@yahoo.com