

سارکوم یوئینگ کلیه همراه با گسترش تومور ترومبوز به ورید اجوف تحتانی: گزارش موردی

چکیده

دریافت: ۱۳۹۹/۰۹/۱۴ ویرایش: ۱۳۹۹/۰۹/۲۱ پذیرش: ۱۴۰۰/۰۱/۲۳ آنلاین: ۱۴۰۰/۰۲/۰۱

زمینه و هدف: تومورهای Ewing's Sarcoma/Primitive neuroectodermal tumor (PNET) گروهی از تومورها با منشاء ستیغ عصبی هستند که در بافت‌های نرم یا استخوانی ایجاد می‌شوند. سارکوم یوئینگ کلیه بسیار نادر است و بروز تومور ترومبوز آن نیز بسیار نادر است.

معرفی بیمار: بیمار پسر ۱۴ ساله‌ای است که به‌طور همزمان دچار توده در مهره‌ها و کلیه راست با تشخیص پاتولوژی Ewing's sarcoma شده است. در MRI شکمی و Venography MR تومور ترومبوز IVC به طول ۱۰ cm مشاهده می‌شود. در بهمن ۱۳۹۸ بیمار توسط تیم اروانکولوژی و جراحی قلب بیمارستان امام‌خیمینی تهران بدون انجام توراکتومی جراحی می‌شود و تومور ترومبوز خارج و نفرکتومی می‌شود. سه روز بعد بیمار با حال عمومی خوب و ارجاع کمورادیوتراپی ترخیص می‌شود.

نتیجه‌گیری: این بیمار نشان داد که تشخیص و درمان به موقع بیماران مبتلا به سارکوم یوئینگ کلیه‌ی غیرمعمول بیشتر بوده و وضعیت بیماری به‌همراه درمان‌های ادجوانت می‌تواند در بقای بیماران موثر باشد.

کلمات کلیدی: سارکوم یوئینگ، ورید اجوف تحتانی، تومور نوروکتودرمال اولیه، ترومبوز.

محسن آیتی^۱، محمد رضا نوروزی^۱، امیررضا فتوت^۱، عرفان امینی^۱، فائزه سلحشور^۲، لاله شریفی^{۱*}

۱- مرکز تحقیقات سرطان‌های دستگاه ادراری تناسلی، دانشگاه علوم پزشکی تهران، تهران، ایران.
۲- گروه رادیولوژی، مرکز تحقیقات رادیولوژی تشخیصی و مداخله‌ای پیشرفته، مجتمع بیمارستانی امام‌خیمینی (ره)، دانشکده پزشکی، دانشگاه علوم پزشکی تهران، تهران، ایران.

* نویسنده مسئول: تهران، مجتمع بیمارستانی امام‌خیمینی (ره)، مرکز تحقیقات سرطان‌های دستگاه ادراری تناسلی. تلفن: ۰۲۱-۶۶۹۰۳۰۶۳ E-mail: l_sharifi@razi.tums.ac.ir

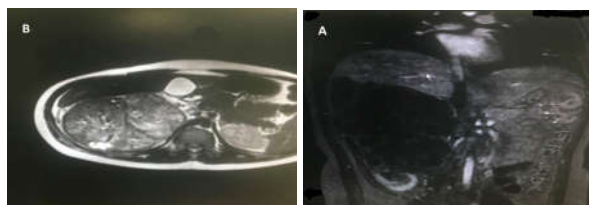
مقدمه

قوی از تشخیص حمایت می‌کند.^۲ پیش‌آگهی این بیماران ضعیف است و درمان آن براساس کاهش حجم تومور، کموتراپی و رادیوتراپی بستر تومور صورت می‌گیرد.^۳ از آنجا که سارکوم یوئینگ در کلیه بسیار نادر است به تبع بروز تومور ترومبوز آن به داخل ورید اجوف تحتانی (InferiorVena Cava) و به‌طور مخفف IVC، جزء موارد بسیار نادر محسوب می‌شود از این‌رو در این گزارش به بررسی یک مورد بسیار نادر سارکوم یوئینگ با تظاهر تومور ترومبوز به داخل IVC خواهیم پرداخت.^۴

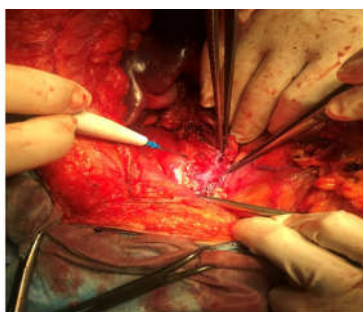
معرفی بیمار

بیمار یک پسر نوجوان ۱۴ ساله است که به‌دلیل بی‌حسی

تومورهای نوروکتودرمال اولیه (Primitive neuroectodermal tumor, PNET) از خانواده تومورهای Ewing's Sarcoma گروهی از تومورها با سلول‌های گرد کوچک هستند که به‌طور کلی در اطفال شایع‌تر بوده و اغلب در بافت‌های نرم یا استخوانی اندام‌ها، تنه و سر گردن ایجاد می‌شود و به‌ندرت در احشا یا کلیه دیده می‌شود. این سرطان از سلول‌های ستیغ عصبی منشا می‌گیرد.^۱ به‌طور متداول رنگ‌آمیزی ایمنو‌هستوشیمی جهت تشخیص Ewing's Sarcoma، PNET کاربرد فراوانی دارد و رنگ‌پذیری مارکرهای CD99، Vimentin، سیتوکراتین (Cytokeratin) و انولاز (Enolase) به‌طور



شکل ۱: MRI شکمی و MR Venography بیمار. A- مقطع طولی کلیه راست و تومور ترومبوز IVC، B- مقطع عرضی کلیه راست.



شکل ۲: تصویر جراحی برداشتن تومور

می‌شود و آمبولی ریوی نیز رد می‌شود. بیمار با برش میدلاین جراحی می‌شود و ابتدا شریان و ورید کلیه کنترل می‌شود و بدون اینکه بیمار توراکتومی شود، IVC از بالا و پائین کبد تحت کنترل قرار می‌گیرد سپس تومور ترومبوز خارج می‌گردد. IVC در قسمت میانی بین ناحیه ترومبوز و تحتانی کاملاً فیروزه بوده و به دلیل داشتن عروق کولترال فراوان این ناحیه توسط جراحی خارج می‌گردد. پس از کنترل و گرفتن شریان و ورید کلیه راست، کلیه راست تحت رادیکال نفرکتومی با برداشتن آدرنال و غدد لنفاوی آئورتوکاوال قرار می‌گیرد (شکل ۲). سه روز بعد بیمار با حال عمومی خوب و ارجاع جهت شیمی‌درمانی و رادیوتراپی از مرکز ترخیص می‌شود.

بحث

سارکوم یوئینگ اولین بار توسط Stout با سلول‌های گرد کوچک

اندام‌های تحتانی در مرداد سال ۱۳۹۸ در بیمارستان امام رضای مشهد تحت MRI مهره‌های توراسیک و کمری قرار می‌گیرد که متوجه توده مهره‌های T3، T4 و T5 می‌شوند. این بررسی به‌طور همزمان و اتفاقی توده‌ای را نیز در کلیه راست نشان می‌دهد. از توده مهره‌ای نمونه پاتولوژی دریافت می‌شود و در گزارش پاتولوژی بافت نئوپلاستیک مولتی فوکال با طرح لوبوله متشکل از سلول‌های کوچک و مونومورف با هسته‌های گرد و سیتوپلاسم محصور به فراگمان‌هایی از بافت فیبروتیک به نفع Ewing's sarcoma/PNET گزارش می‌شود. نتایج آزمایشات تکمیلی ایمنو‌هیستوشیمی برای تشخیص CD99 قویاً مثبت و برای سیتوکراتین و رنگ‌آمیزی EMA نیز مثبت گزارش می‌شود و برای دسمین (Desmin)، WT1 و LCA، سیناپتوفیزین (Synaptophysin)، CD56 و کروموگرانین (Chromogranins) منفی گزارش می‌شود.

از توده کلیه بیمار نیز بیوپسی سوزنی دریافت می‌شود که نتیجه پاتولوژی همانند توده استخوانی، تومور با سلول‌های گرد کوچک قویاً به نفع Ewing's sarcoma/PNET گزارش می‌شود. بیمار در مشهد تحت لامینکتومی T4 و جراحی برداشتن توده‌ی استخوانی قرار می‌گیرد و سپس تحت درمان چهار دوره شیمی‌درمانی با وین کریستین (Vincristine)، اکتینومایسین (Actinomycin) و سیکلوفسفاماید به اضافه ایفوسفاماید و اتوپوزاید (Ifosfamide and etoposide) قرار می‌گیرد و با توجه به توده کلیوی راست به بیمارستان امام خمینی تهران ارجاع داده می‌شود. در بهمن ماه ۱۳۹۸ بیمار تحت MRI شکمی و MR Venography (MRV) قرار می‌گیرد که توده‌ای به ابعاد $200 \times 122 \times 103$ mm در قسمت میانی فوقانی کلیه راست با تومور ترومبوز به داخل IVC به طول ۱۰ cm با گسترش به ناحیه سوپرا هیپاتیک و نیز درگیری چندین لُف نود آئورتوکاوال گزارش می‌شود (شکل ۱). بیمار تحت اکوکاردیوگرافی از طریق مری قرار می‌گیرد که تومور ترومبوز به فاصله ۲ cm از محل اتصال دهلیز راست به IVC و در سی‌تی‌اسکن ریه بیمار یک نقص پرشدگی کوچک در ابتدای شریان پولمونری راست گزارش می‌شود. بیمار توسط تیم جراحی اروانکولوژی و جراحی قلب، در اتاق عمل قلب تحت عمل جراحی قرار می‌گیرد. روی تخت اتاق عمل، بیمار توسط اکوکاردیوگرافی از طریق مری مجدداً تحت بررسی قرار می‌گیرد که تومور ترومبوز سوپرا هیپاتیک اما دور از RA گزارش

تاکنون افزایش داشته است به طوری که این میزان به طور تقریبی ۷۵٪ گزارش شده است.^{۱۱،۱۲} هرچند بقای بیماران مبتلا به سارکوم یوئینگ در طی دهه‌های اخیر در جهان روند رو به رشد معناداری را نشان می‌دهد ولی متأسفانه این شاخص در ایران بسیار کمتر از میانگین جهانی گزارش شده است به طوری که میانگین بقای کلی این بیماران ۳۸٪ ماه و میانگین بقای پنج ساله ۲۵٪ می‌باشد که به نظر می‌رسد به دلیل ناکافی بودن درمان موثر برای این بیماران است از این رو تجویز دوره‌های کافی شیمی‌درمانی، برآورد صحیح دوز رادیوتراپی و جراحی برداشتن تومور با مارژین منفی در افزایش بقای بیماران سارکوم یوئینگ در ایران موثر خواهد بود.^{۱۳}

با توجه به نادر بودن وضعیت سارکوم یوئینگ کلیه و نیز تومور ترومبوز ایجاد شده در این بیمار، تیم جراحی اروانکولوژی و قلب به خوبی توانستند بدون انجام توراکتومی، ترومبکتومی کرده و قسمتی از IVC فیبروتیک را به همراه کلیه تومورال بیمار جراحی و خارج کنند. مورد معرفی شده نشان داد که تشخیص و درمان به موقع بیماران مبتلا به سارکوم یوئینگ علیرغم پیشرفته بودن وضعیت بیماری در کنار درمان‌های ادجوانت می‌تواند نقش مهمی در بقای این بیماران ایفا کند.

آبی رنگ که تشکیلات روزت می‌دهند تشخیص داده شد و در اغلب آنها ترانسلوکاسیون (q12;q24)(t(11;22)) دیده می‌شود.^{۶،۷} سارکوم یوئینگ دومین تومور شایع استخوان در کودکان و بالغین است که بروز سالیانه آن در حدود ۲ تا ۲/۹۳ در یک میلیون در بریتانیا و ایالات متحده آمریکا گزارش شده است و اغلب دیافیز استخوان‌های بلند را درگیر می‌کند اما سارکوم یوئینگ کلیه بسیار نادر است و در مردان با میانگین سنی ۲۸ سال دیده می‌شود و اغلب در زمان تشخیص پیش‌آگهی ضعیفی دارد.^{۸،۹} درمان سارکوم یوئینگ شامل جراحی، شیمی‌درمانی و رادیوتراپی می‌باشد. به منظور انجام شیمی‌درمانی، داروهای دوکسوروبین، وین کریستین و سیکلوفسفامید و به صورت آلترا تئو ایفوسفامید و اتوپوزاید توصیه شده است و درمان با چهار دوره شیمی‌درمانی هم نتایج مثبتی پس از عمل داشته است.^۴ رادیوتراپی پس از جراحی در بیماران با لنفادنوپاتی بزرگ ناحیه‌ای، مارژین مثبت و وجود بافت باقی مانده توصیه می‌شود که با دوز ۵۰-۶۰ Gy نتایج خوبی در بقای این بیماران داشته است.^۹

در برخی مطالعات توصیه شده است که درمان جراحی برداشتن تومور هرچه سریع‌تر انجام شود. درمان جراحی، بقای بیماران را بهبود می‌بخشد و بقای کلی بیماران مبتلا به این سرطان از سال ۱۹۷۰

References

1. Tarek N, Said R, Andersen CR, Suki TS, Foglesong J, Herzog CE, et al. Primary ewing sarcoma/primitive neuroectodermal tumor of the kidney: The md anderson cancer center experience. *Cancers* 2020;12(10):2927.
2. Desai SS, Jambhekar NA. Pathology of Ewing's sarcoma/PNET: Current opinion and emerging concepts. *Indian J Orthop* 2010;44:363-8.
3. Campbell SC, Lane BR. Malignant renal tumors. In: Wein AJ, Kavoussi LR, Novick AC, Partin AW, Peters CA, eds. *Campbell-Walsh urology*, 14th ed. Philadelphia, PA: Elsevier. 2020;97:2133-84.
4. Sadiq M, Ahmad I, Shuja J, Ahmad K. Primary Ewing sarcoma of the kidney: a case report and treatment review. *CEN Case Rep* 2017;6(2):132-5.
5. Stout A, editor A tumor of ulnar nerve. *Proc NY Pathol Soc*; 1918;12:2-12.
6. Bashir MR, Pervez S, Hashmi AA, Irfan M. Frequency of Translocation t (11; 22)(q24; q12) Using Fluorescence In Situ Hybridization (FISH) in Histologically and Immunohistochemically Diagnosed Cases of Ewing's Sarcoma. *Cureus* 2020;12(8).
7. Ginsberg JP, Goodman P, Leisenring W, Ness KK, Meyers PA, Wolden SL, et al. Long-term survivors of childhood Ewing sarcoma: report from the childhood cancer survivor study. *J Natl Cancer Inst* 2010;102(16):1272-83.
8. Bing Z, Zhang P, Tomaszewski JE, MacLennan GT. Primary Ewing sarcoma/primitive neuroectodermal tumor of the kidney. *J Urol* 2009;181(3):1341-2.
9. Thyavihally YB, Tongaonkar HB, Gupta S, Kurkure PA, Amare P, Muckaden MA, et al. Primitive neuroectodermal tumor of the kidney: a single institute series of 16 patients. *Urology* 2008;71(2):292-6.
10. Seth A, Mahapatra SK, Nayak B, Saini AK, Biswas B. Primitive neuroectodermal tumors of kidney: Our experience in a tertiary care center. *Indian J Cancer* 2016;53(1):109-12.
11. Sun Q, Miao B, Lao X, Yuan P, Cai J, Zhan H. Primitive neuroectodermal tumor of the kidney at the advanced stage: A case series of eight Chinese patients. *Mol Clin Oncol* 2018;8(6):743-8.
12. Akhavan A, Binesh F, Shamshiri H, Ghanadi F. Survival of patients with Ewing's sarcoma in Yazd-Iran. *Asian Pac J Cancer Prev* 2014;15(12):4861-4.
13. Hota S, Kalra S, Dorairajan LN, Manikandan R, Sreenivasan SK. Do Primitive Neuroectodermal Tumors of the Kidney Have a Predilection for Inferior Vena Cava Involvement? A Case Series and Review of the Literature. *J Kidney Cancer VHL* 2020;7(4):8-16.

Renal Ewing's sarcoma with the spread of tumor thrombosis to the inferior vena cava: case report

Mohsen Ayati M.D.¹
Mohammad Reza Nowroozi M.D.¹
Amirreza Fotovat M.D.¹
Erfan Amini M.D.¹
Faeze Salahshour M.D.²
Laleh Sharifi Ph.D.^{1*}

1- Uro-Oncology Research Center, Tehran University of Medical Sciences, Tehran, Iran.

2- Department of Radiology, Advanced Diagnostic and Interventional Radiology Research Center (ADIR), Imam Khomeini Hospital Complex, School of Medicine, Tehran University of Medical Sciences, Tehran, Iran.

* Corresponding author: Uro-Oncology Research Center, Imam Khomeini Hospital Complex, Tehran Iran.
Tel: +98-21-66903063
E-mail: l_sharifi@razi.tums.ac.ir

Abstract

Received: 04 Dec. 2020 Revised: 11 Dec. 2020 Accepted: 12 Apr. 2021 Available online: 21 Apr. 2021

Background: Ewing's sarcoma/Primitive neuroectodermal tumor (PNET) is a group of tumors with small round cells that originate from nerve stem cells. They are generally more common in children and often occur in the soft or bony tissues of the limbs, trunk, head, and neck. Ewing's sarcoma is a rare disease in the kidney and its tumor thrombosis into Inferior Vena Cava (IVC) is assumed as a very rare condition.

Case Presentation: The patient was a 14-year-old boy who underwent an MRI of the thoracic and lumbar vertebrae due to paresthesia of the lower limbs, which showed the presence of the mass in the vertebrae of T3, T4, T5, and concurrently right kidney. The pathology report confirmed the diagnosis of Ewing's sarcoma, PNET. The patient underwent T4 laminectomy and bone mass resection and then received 4 courses of chemotherapy with VAC + IE. In the next stage of treatment, the patient had abdominal MRI and MR Venography (MRV) that demonstrated a mass in the middle of the upper right kidney with a 10 cm length tumor thrombosis into IVC with extension to the suprahepatic area and involvement of several aortocaval lymph nodes. In January 2020, the patient was operated in Imam Khomeini Hospital Complex, Tehran by a midline incision, at first, the kidney artery and vein were controlled, and without thrombectomy, the IVC was controlled from above and below the liver, then the tumor thrombosis was removed. The right kidney underwent a radical nephrectomy. Three days later, the patient was discharged in good general condition and referred for chemotherapy.

Conclusion: Because Ewing's sarcoma is a rare condition in the kidney, this case is considered a very rare case due to its tumor thrombosis. This case study showed that despite the advanced stage of the disease, early diagnosis and treatment of patients with Ewing's sarcoma, along with adjuvant treatments can play an important role in the survival of these patients.

Keywords: Ewing's sarcoma, inferior vena cava, primitive neuroectodermal tumor, thrombosis.