

بروز انسداد شریان رادial در آنژیوگرافی از رادial در مقایسه با آنژیوگرافی از انفیه‌دان تشریحی

چکیده

دریافت: ۱۴۰۰/۰۲/۱۹ ویرایش: ۱۴۰۰/۰۲/۲۶ پذیرش: ۱۴۰۰/۰۵/۲۳ آنلاین: ۱۴۰۰/۰۶/۰۱

زمینه و هدف: روش دسترسی معمول شریان رادial به‌عنوان یکی از تکنیک‌های اصلی دسترسی در آنژیوگرافی در نظر گرفته می‌شود. رگ‌گیری شریان رادial از سطح پشتی دست در ناحیه انفیه‌دان به‌عنوان یک راه حل مناسب برای غلبه بر برخی معایب روش استاندارد شریان رادial معرفی شده است. از آنجایی که مطالعات در زمینه مقایسه این دو روش محدود می‌باشند از این‌رو این مطالعه با هدف مقایسه بررسی عوارض در دو روش مذکور انجام گرفت.

روش بررسی: این مطالعه بر روی ۱۰۰ نفر از بیماران مراجعه‌کننده به بیمارستان امام اهواز از مهر تا اسفند ۱۳۹۹ اجرا شد. ۵۰ نفر از بیماران تحت آنژیوگرافی با دسترسی معمول شریان رادial و ۵۰ نفر از بیماران با روش دسترسی انفیه‌دان، آنژیوگرافی شدند. تمام افراد مورد بررسی در دو گروه، ۲۴ ساعت پس از آنژیوگرافی تحت سونوگرافی شریان رادial قرار گرفتند. همچنین عوارض آنژیوگرافی شامل انسداد شریان رادial (ترومبوز)، درد، هماتوم و بی‌حسی ثبت شدند.

یافته‌ها: در مطالعه حاضر میانگین سنی در دو گروه مشابه و در حدود ۶۰-۵۰ سال بود. توزیع زنان و مردان، دیابت، فشارخون، وزن و قد در این مطالعه در هر دو گروه همگن بود. تنها یک نفر (۲٪) از افراد مورد مطالعه در گروه انفیه‌دان تشریحی دچار عارضه ترومبوز، هماتوم و تورم شدند که این متغیرها در گروه رادial در تعداد افراد بیشتری رخ داده بود که از نظر آماری تفاوت معناداری از نظر بروز عوارض ترومبوز و درد در دو گروه وجود دارد.

نتیجه‌گیری: آنژیوگرافی از انفیه‌دان تشریحی در مقایسه با روش رادial معمول عوارض کمتری داشته و از طرفی منجر به راحتی بیشتر بیماران نیز می‌شود، از این‌رو می‌تواند به‌عنوان یک روش امن و مناسب جهت آنژیوگرافی به‌کار برده شود.

کلمات کلیدی: آنژیوگرافی کرونر، شریان رادial، ترومبوز.

سید محمدرضا افشانی^۱، حدیثه اقتداری سلیمی^{۱*}، سید محمدحسن عادل^۱، محمد مومن غریبوند^۲

۱- گروه قلب و عروق، دانشکده پزشکی، دانشگاه علوم پزشکی جندی شاپور اهواز، اهواز، ایران.

۲- گروه رادیولوژی، دانشکده پزشکی، دانشگاه علوم پزشکی جندی شاپور اهواز، اهواز، ایران.

* نویسنده مسئول: اهواز، دانشگاه علوم پزشکی جندی شاپور اهواز، دانشکده پزشکی، گروه قلب و عروق.
تلفن: ۰۶۱-۳۳۲۳۳۸۰
E-mail: hadiseghtedari@yahoo.com

مقدمه

(Ambulation) سریعتر، افزایش راحتی بیمار و امکان تحرک سریعتر پس از عمل، امکان ترخیص بیمار در روز انجام عمل و کاهش هزینه‌های درمانی می‌شود.^{۱-۲} با این وجود، روش دسترسی ترانس رادial بدون عوارض و مشکل نمی‌باشد. این روش به لحاظ تکنیکی مشکل‌تر است و با اسپاسم شریان رادial و انسداد و ترومبوز شریان رادial به‌ویژه در زنان و سالمندان مرتبط می‌باشد.^{۳،۴} انسداد شریان رادial یکی از شایع‌ترین عوارض در دسترسی رادial می‌باشد که یک

کاتتراسیون قلبی از زمان اولین عمل انجام گرفته تاکنون در حال پیشرفت و تکامل است.^۱ دسترسی ترانس رادial در مقایسه با ترانس فمورال باعث کاهش مورتالیتی و حوادث قلبی در بیماران با ریسک بالا، کاهش خونریزی ماژور و عوارض واسکولار مرتبط با محل دسترسی، هموستاز آسان‌تر و سریعتر پس از عمل، آمبولاسیون

با در نظر گرفتن مشخصه‌های آناتومیکی و فیزیولوژیک بیان شده و از آنجایی که مطالعات در زمینه مقایسه بین دو روش رادیال و انفیه‌دان تشریحی محدود می‌باشند و همچنین در مطالعات محدودی از سونوگرافی برای مقایسه ترومبوز در دو روش آنژیوگرافی استفاده شده است، از این‌رو این مطالعه با هدف بررسی بروز انسداد و ترومبوز شریان رادیال از طریق سونوگرافی رادیال، در روش دسترسی انفیه‌دان تشریحی در مقایسه با روش ترانس رادیال معمول انجام خواهد شد.

روش بررسی

این مطالعه توصیفی- مقطعی آینده‌نگر بر روی ۱۰۰ نفر از بیماران مراجعه‌کننده به بخش آنژیوگرافی و اورژانس قلب بیمارستان امام‌خمینی در مهر ۱۳۹۹ تا اسفند ۱۳۹۹ اجرا شد. نمونه‌گیری به‌صورت متوالی در بیمارانی که به‌منظور ادامه درمان نیاز به آنژیوگرافی داشتند و به بیمارستان مذکور مراجعه کرده بودند (بیماران با سندرم کرونری حاد، بیماری عروق کرونر پایدار، آنژین ناپایدار، انفارکتوس میوکارد با افزایش قطعه، NSTEMI، ST (STEMI) درد قفسه سینه آتیپیکال، نارسایی قلبی، تعویض دریچه و سایر دلایل) انجام گرفت. معیارهای ورود به مطالعه شامل رضایت بیمار برای شرکت در مطالعه و وجود ضریب نرمال در شریان رادیال و ناحیه انفیه‌دان آناتومیک بود. بیماران با وضعیت همودینامیک ناپایدار در ابتدای مطالعه، پدیده رینود، اختلالات واسکولار اندام فوقانی، اختلالات عصبی در عصب رادیال، استئومیلیت و دفورمیتی‌های برجسته در دست بیماران با شکستگی‌های اخیر در استخوان اسکافوئید از مطالعه خارج شدند. تمام بیماران پس از کسب رضایت‌نامه آگاهانه و کتبی وارد مطالعه شدند. بیماران واجد شرایط در دو گروه قرار گرفتند، ۵۰ نفر از بیماران تحت آنژیوگرافی با دسترسی ترانس رادیال معمول و ۵۰ نفر از بیماران با روش دسترسی انفیه‌دان آنژیوگرافی شدند. مشخصات پایه بیماران گردآوری و در چک‌لیست گردآوری اطلاعات ثبت گردید. تمام افراد مورد بررسی در دو گروه ۲۴ ساعت پس از آنژیوگرافی تحت سونوگرافی شریان رادیال در ناحیه ساعد و انفیه‌دان قرار گرفتند. مشخصات پایه شامل سن، جنس، بیماری زمینه‌ای (دیابت ملیتوس، هایپرنتشن و

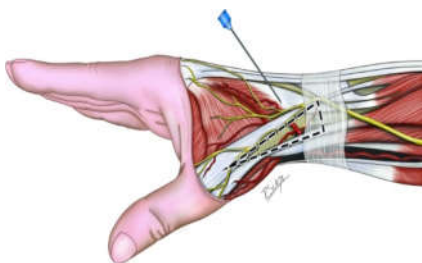
عارضه خاموش است و حتی با وجود آنتی‌کوآگولاسیون مناسب نیز رخ می‌دهد.^۹ میزان بروز ترومبوز شریان رادیال در مطالعات مختلف بین ۰/۸ تا ۳/۸٪ متفاوت بوده است.^{۱۰-۱۳} تنگی شریان رادیال در ۳/۱٪ از بیماران در ظرف مدت دو روز پس از Trans radial access (TRA) اتفاق می‌افتد و در ۲/۸٪ پس از گذشت مدت بیشتری از عمل اتفاق می‌افتد.^{۱۴} برخی ریسک فاکتورهای Radial artery occlusion (RAO) عبارتند از سن بالاتر، جنس مونث، وزن بالای بدن، مصرف استاتین‌ها، کراتینین سرمی بالا، بیماری‌های عروق محیطی، دیابت و مصرف سیگار.^{۱۵، ۱۶}

برخی از متغیرهای مربوط به عمل مانند اندازه شیت، استفاده از داروهای ضدانعقاد و هموستاز بیمار نیز می‌توانند باعث کاهش خطر بروز RAO شوند.^{۱۷، ۱۸} کانولاسیون شریان رادیال از سطح پشتی دست در ناحیه انفیه‌دان (Anatomical snuffbox) توسط Kiemeneij به‌عنوان یک راه حل مناسب برای غلبه بر برخی معایب کانولاسیون استاندارد شریان رادیال معرفی شده است.^{۱۶}

انفیه‌دان یک تورفتگی در قسمت رادیال مچ دست است و زمانی که انگشت شست باز می‌شود مشخص می‌شود. مشخصه منحصر به فرد این سگمان شریانی موقعیت آن است که در سمت دیستال شاخه قوس پالمار سطحی شریان رادیال واقع شده و به قوس پالمار سطحی متصل است. گردش خون عروق کولترال بین قوس‌های کف دست وجود دارد. اگر هرگونه انسداد در محل انفیه‌دان اتفاق افتد، از ایسکمی بافت جلوگیری می‌شود زیرا جریان خون دوگانه در قوس پالمار سطحی و گردش خون کولترال حفظ می‌شود.^{۱۷، ۱۸}

روش دسترسی دیستال ترانس رادیال در Snuffbox آناتومیک در مقایسه با روش دسترسی پروگزیمال استاندارد مزایای متعددی دارد مانند فراهم کردن گزینه‌های بیشتر برای محل دسترسی عروقی، اسپاسم کمتر، خطر کمتر ایسکمی، ارگونومیک بهتر (راحتی بیشتر بیمار و پزشک)، جلوگیری از انسداد شریان رادیال، آسیب‌های عروقی در محل ورود روتین دیستال رادیال و ترخیص سریعتر از بیمارستان.^{۱۹-۲۱} اندازه کوچک‌تر رگ پشت دست نیز باعث هموستاز سریعتر می‌شود.^{۱۶} از این‌رو به‌نظر می‌رسد این تکنیک جدید می‌تواند برای اصلاح بیشتر روش استاندارد روتین رادیال استفاده شود.^{۲۰} به هر حال، داده‌های کافی در زمینه بررسی استفاده روتین از این روش به جای دسترسی ترانس رادیال معمول وجود ندارد.^{۲۰}

نفر ۸٪) PCI on RCA، شش نفر ۱۲٪) PCI on LAD، پنج نفر ۱۰٪) PCI on LCX و ۹ نفر ۱۸٪) CABG بودند و در گروه Snuff box ۲۴ نفر ۴۸٪) Medical follow up، سه نفر ۶٪) PCI on RCA، هشت نفر ۱۶٪) PCI on LAD، سه نفر ۶٪) PCI on LCX، ۱۰ نفر ۲۰٪) CABG و یک نفر ۲٪) AVR بودند که از نظر آماری اختلاف معناداری را نشان نمی‌دهد ($P=0/8$). نتایج آنژیوگرافی انجام شده در گروه رادیال ۲۰ نفر ۴۰٪) Normal coronary، ۱۴ نفر ۲۸٪) SVD، پنج نفر ۱۰٪) 2vd، ۱۰ نفر ۲۰٪) 3vd و یک نفر ۲٪) Minimal CAD بود و در گروه Snuffbox ۱۵ نفر ۳۰٪) Normal coronary، ۱۸ نفر ۳۶٪) SVD، هشت نفر ۱۶٪) 2vd، هفت نفر ۱۴٪) 3vd و دو نفر ۴٪) Minimal CAD بود که از نظر آماری اختلاف معناداری را نشان نمی‌دهد ($P=0/9$). عوارض آنژیوگرافی در گروه رادیال شامل درد پنج نفر ۱۰٪)، گزگز یک نفر ۲٪)، تورم و کبودی دو نفر ۴٪)، هماتوم یک نفر ۲٪) و ترومبوز پنج نفر ۱۰٪) بود. عوارض آنژیوگرافی در گروه انفیه‌دان شامل درد یک نفر ۲٪)، گزگز یک نفر ۲٪)، تورم و کبودی یک نفر ۲٪) و ترومبوز یک نفر ۲٪) بود که از نظر آماری معناداری را نشان دادند ($P=0/03$) ولی از نظر گزگز، تورم و کبودی و هماتوم اختلاف آماری معناداری را نشان نمی‌دهند ($P=0/65$). در کل در گروه رادیال ۳۶ نفر ۷۲٪) بدون عارضه و در گروه Snuff box ۴۵ نفر ۹۰٪) بدون عارضه بودند که از نظر آماری اختلاف معناداری داشتند ($P=0/02$). مدت زمان بستری در بیمارستان در گروه رادیال $3 \pm 1/5$ روز و در گروه Snuff box $2 \pm 1/4$ روز بوده است بود که از نظر آماری اختلاف معناداری را نشان نمی‌دهد ($P=0/74$). مدت زمان دسترسی عروقی در گروه رادیال $53 \pm 0/9$ ثانیه و در گروه Snuffbox $78 \pm 0/8$ ثانیه بود بود که از نظر آماری اختلاف معناداری را نشان نمی‌دهد ($P=0/67$).



شکل ۱: ناحیه انفیه‌دان تشریح

دیس‌لیپیدمی)، سابقه خانوادگی بیماری عروق کرونر، سوابق پزشکی شامل بیماری عروق کرونر مزمن، بیماری ایسکمی قلبی پایدار، مصرف سیگار، LVEF و مدت بستری در بیمارستان نیز گردآوری و ثبت شدند. میزان درد براساس معیار VAS ارزیابی گردید. عوارض آنژیوگرافی شامل انسداد و ترومبوز شریان، خونریزی، هماتوم، بی‌حسی و ناتوانی حرکت بازو و دست نیز بررسی و ثبت شدند. تمامی اطلاعات لازم براساس جدول متغیرها در چک لیست تهیه شده توسط تیم پژوهشی ثبت و نگهداری شدند. به‌منظور انجام آنالیزهای آماری SPSS software, version 22 (IBM SPSS, Armonk, NY, USA) مورد استفاده قرار گرفت. اطلاعات به‌دست آمده به‌وسیله آمار توصیفی شامل میانگین، انحراف معیار، فراوانی و درصد فراوانی تحلیل شدند. نرمال بودن داده‌ها توسط آزمون کولموگوروف-اسمیرنوف (Kolmogorov-Smirnov test) و نمودار Q-Q بررسی شد. جهت سنجش معنادار بودن تفاوت‌ها و مقایسه متغیرهای کمی و کیفی به‌ترتیب از آزمون‌های آماری ANOVA یا آزمون ناپارامتری کروسکال والیس (Kruskal-Wallis nonparametric test)، Mann-Whitney nonparametric test یا Chi-square test یا Fishere's exact test استفاده شد. جهت تحلیل داده‌ها به‌صورت چندمتغیره از رگرسیون خطی و لجستیک (Linear and logistic regression) استفاده می‌شود. سطح معناداری در آزمون‌ها ۰/۰۵ در نظر گرفته می‌شود.

یافته‌ها

این مطالعه بر روی ۱۰۰ نفر از بیماران کاندید آنژیوگرافی انجام شد. تمام بیماران پس از کسب رضایت‌نامه آگاهانه و کتبی وارد مطالعه شدند. بیماران واجد شرایط در دو گروه قرار گرفتند. ۵۰ نفر از بیماران تحت آنژیوگرافی با دسترسی ترانس رادیال معمول و ۵۰ نفر از بیماران با روش دسترسی انفیه‌دان تشریحی آنژیوگرافی شدند. دو گروه از نظر سن، جنس، قد، وزن، سابقه مصرف سیگار، LVEF، دیابت، فشارخون و علت بستری در مقایسه بایکدیگر اختلاف آماری معناداری نداشتند و هر دو گروه همسان بودند. در بررسی شرکت‌کنندگان از نظر اقدامات انجام شده در آنژیوگرافی در گروه رادیال ۲۶ نفر ۵۲٪) Medical follow up، چهار

جدول ۱: مشخصات دموگرافیک و آمار توصیفی متغیرهای مطالعه

متغیر	Snuffbox	رادیاال	P*
سن (سال)	۵۷/۱۰±۴/۶	۵۴/۳۲±۱۲/۸	۰/۶۷
Ejection Fraction	۳۴/۴±۶/۶	۳۶/۲۵±۴/۹۳	۰/۱۱
فشار خون	۱۶(٪۳۲)	۱۸(٪۳۶)	۰/۶۷
دیابت	۱۴(٪۲۸)	۱۳(٪۳۶)	۰/۸۲
سیگار	۹(٪۱۸)	۷(٪۱۴)	۰/۵۸
وزن (kg)	۱۱±۶/۶	۱۲±۷/۰۹	۰/۶۹
قد (cm)	۱۶۶±۴	۱۶۳±۰	۰/۷۳
جنسیت	زن	۲۲(٪۴۴)	۰/۸۴
	مرد	۲۸(٪۵۶)	۰/۸۴
اقدامات انجام شده	MFU	۲۴(٪۴۸)	
	PCI on RCA	۳(٪۶)	۰/۸
	PCI on LAD	۸(٪۱۶)	
	PCI on LCX	۵(٪۱۰)	
	CABG	۱۰(٪۲۰)	
	MPI Scan	۱(٪۲)	
	AVR	۱(٪۲)	
نتیجه	Normal coronary	۲۰(٪۴۰)	
	SVD	۱۴(٪۲۸)	۰/۵۹
	2VD	۵(٪۱۰)	
	3VD	۱۰(٪۲۰)	
	Minimal CAD	۱(٪۲)	
علت بستری	الکتیو	۱۴(٪۲۸)	
	Unstable angina	۱۸(٪۳۶)	۰/۷۵
	Anterior. STEMI	۶(٪۱۲)	
	Inferior. STEMI	۵(٪۱۰)	
	NSTEMI	۲(٪۴)	
	New Hf	۰	
	EXSTEMI	۲(٪۴)	
	Lateral. STEMI	۵(٪۱۰)	
	Severe As	۱(٪۲)	

*آزمون آماری: Chi-square test. P<۰/۰۵ معنادار در نظر گرفته شد.

Medial follow up (MFU), Single vessel disease (SVD), 2 Vessel disease (2VD), Percutaneous coronary intervention (PCI), Coronary Artery Bypass Graft (CABG), Aortic valve replace (AVR), Coronary artery disease (CAD), St elevation myocardial injury (STEMI), Non St elevation myocardial injury (NSTEMI), New heart failure (New HF), Severe aortic stenosis (Severe AS)

جدول ۲: عوارض آنژیوگرافی رادیال در مقایسه با انفیه دان تشریحی

عارضه	Snuffbox	رادیال	P*
ندارد	۴۵ (۹۰٪)	۳۶ (۷۲٪)	۰/۲
تورم، کبودی	۱ (۲٪)	۵ (۱۰٪)	۰/۶۵
درد	۱ (۲٪)	۵ (۱۰٪)	۰/۰۳
گزگز	۱ (۲٪)	۱ (۲٪)	۰/۰۶
ترومبوز	۱ (۲٪)	۵ (۱۰٪)	۰/۰۳
هماتوم	۱ (۲٪)	۱ (۲٪)	۰/۰۶

*آزمون آماری: Fisher's exact test, P<۰/۰۵ معنادار در نظر گرفته شد.

بحث

سفالیک و شاخه سطحی عصب رادیال در این ناحیه آناتومیکی قرار دارد و با توجه به نزدیکی شریان و عصب در این ناحیه امکان آسیب رساندن به عصب وجود دارد که البته در مطالعه ما این عارضه دیده نشد. اما جهت از بین بردن این عارضه احتمالی نیاز به دانستن دقیق توزیع عصب در این ناحیه داریم و همچنین استفاده از سونوگرافی می‌تواند میزان موفقیت در دستیابی عروقی را بهبود ببخشد و از ترومبوز شریان رادیال بکاهد.^{۳۰}

مطالعه Amin و همکارانش با هدف مقایسه عوارض آنژیوگرافی دیستال ترانس رادیال در Snuffbox آناتومیک با روش دسترسی معمول ترانس رادیال بر روی ۱۰۰ بیمار کاندید آنژیوگرافی کرونری انجام شد. میزان بروز هماتوم، بی‌حسی و مدت ماندن در بیمارستان در بیماران گروه دسترسی معمول ترانس رادیال به‌طور معناداری بیشتر از گروه دسترسی Snuffbox بود (P<۰/۰۰۱). انسداد شریان رادیال (RAO) در دو نفر از گروه دسترسی رادیال معمول مشاهده شد، درحالی‌که در هیچیک از بیماران گروه دسترسی Snuffbox گزارش نشد.^{۲۲} این مطالعه از نظر افزایش میزان بروز انسداد شریان رادیال با روش معمول، نسبت به روش Snuffbox با نتایج مطالعه ما همسو بود. بروز هماتوم، بی‌حسی و مدت زمان بستری در بیمارستان در مطالعه ما نیز مانند مطالعه فوق در روش ترانس رادیال معمول بیشتر بود اما از لحاظ آماری تفاوت معناداری مشابه آنچه که در این مطالعه گزارش شد دیده نشد. AOI و همکارانش در آمریکا در مطالعه‌ای با هدف بررسی محل دسترسی شریان ترانس رادیال دیستال در Snuffbox آناتومیک برای آنژیوگرافی کرونری برای هموستاز

تاکنون مطالعات زیادی به بررسی عوارض آنژیوگرافی از طریق ورید فمورال و آنژیوگرافی از طریق دسترسی رادیال پرداخته‌اند اما مطالعات بسیار محدودی در جهان، علی‌الخصوص در کشور ما به مقایسه عوارض بین آنژیوگرافی رادیال و Snuffbox پرداخته‌اند. از این‌رو بر آن شدیم که به‌منظور یافتن روش جدیدی از آنژیوگرافی که احتمال عوارض کمتر و راحتی بیشتری برای بیماران دارد به بررسی آنژیوگرافی از طریق انفیه‌دان در مقایسه با روش معمول و کنونی رادیال بپردازیم. در مطالعه ما نشان داده شد که روش آنژیوگرافی Snuffbox با توجه به عوارض کمتر و راحتی بیشتر بیمار می‌تواند به‌عنوان یک روش مناسب و قابل اطمینان در آنژیوگرافی به‌کار گرفته شود. نتایج این مطالعه نشان داد در گروه آنژیوگرافی از طریق Snuffbox تعداد موارد بدون عارضه به‌طور معناداری کمتر از گروه آنژیوگرافی از طریق رادیال است و در گروه آنژیوگرافی از طریق انفیه‌دان تعداد موارد دارای درد و ترومبوز پس از عمل به‌طور معناداری کمتر از گروه آنژیوگرافی از طریق رادیال است. مدت زمان بستری در گروه Snuffbox از گروه رادیال کمتر بود ولی از نظر آماری اختلاف معناداری نداشتند و مدت زمان دسترسی عروقی در گروه Snuffbox از گروه رادیال بیشتر بود ولی از نظر آماری اختلاف معناداری نداشتند که می‌توان آن را به جدید بودن تکنیک و کمتر بودن تجربه پزشک جهت دسترسی به عروق Snuffbox نسبت داد. البته باید به این نکته توجه داشت که مسیر شریان رادیال، ورید

وجود داشت و دو بیمار وازواسپاسم داشتند. هیچ موردی از خونریزی اساسی، فیستول شریانی، انسداد شریان شعاعی یا بی‌حسی دست وجود نداشت، در نتیجه عنوان کردند این روش موجب راحتی بیشتر بیماران و عوارض کمتر در بیماران می‌شود که کاملاً با نتایج مطالعات ما همسو بود.^{۲۴}

آنژیوگرافی Snuffbox در مقایسه با روش ترانس رادیال معمول، عوارض نسبتاً کمتری داشته و منجر به راحتی بیشتر بیماران می‌شود. از مهمترین عوارضی که در آنژیوگرافی ایجاد می‌شود ترومبوز شریان رادیال است که می‌تواند به‌طور موثری در این روش کاهش یابد. از این‌رو این روش می‌تواند به‌عنوان یک روش امن و مناسب جهت آنژیوگرافی به کار برده شود.

سپاسگزاری: این مقاله حاصل از طرح تحقیقاتی تحت عنوان "بروز انسداد شریان رادیال در آنژیوگرافی از رادیال در مقایسه با آنژیوگرافی از انفیهدان تشریحی" مصوب دانشگاه علوم پزشکی جندی شاپور اهواز در سال ۱۳۹۹ به کد CVRC-9910 می‌باشد که با حمایت دانشگاه علوم پزشکی جندی شاپور اهواز اجرا شده است.

سرپرست انجام دادند. روش ترانس رادیال دیستال در ۲۰۲ بیمار و دسترسی ترانس رادیال معمولی در ۲۰۶ بیمار انجام شد. بروز هماتوم خفیفی کم و در دو گروه مشابه بود (۳/۵٪ در مقابل ۲/۶٪)، (P=۰/۷۷). برای سونوگرافی فالوآپ در مدت هفت روز پس از عمل، دو مورد (۱٪) انسداد نسبی در دیستال شریان رادیال گزارش شد اما هیچ مورد انسداد شریان رادیال (RAO) در روش Sunffbox گزارش نشد که از نظر بروز RAO با نتایج مطالعه ما همسو بود.^{۲۱} Ziakas و همکارانش در مطالعه خود بر روی ۴۹ بیمار متوالی کاندید کاتتراسیون کرونری هیچ مورد انسداد شریان رادیال دیستال یا ساعد در سونوگرافی ۲۴ ساعت پس از هموستاز موفقیت‌آمیز مشاهده نکردند، هیچگونه عوارض جانبی ماژور نیز گزارش نشد که از نظر کمتر بودن عوارض این روش، از جمله انسداد شریان رادیال، با مطالعه ما همسو بود.^{۲۳} در مطالعه‌ای که بر روی ۹۲ نفر از بیماران صورت گرفت، چهار بیمار، تحت آنژیوگرافی از شریان رادیال دیستال چپ قرار گرفتند و ۸۸ بیمار تحت آنژیوگرافی از شریان رادیال دیستال راست قرار گرفتند. پس از عمل سه هماتوم موضعی

References

- Soydan E, Akin M. Coronary angiography using the left distal radial approach-an alternative site to conventional radial coronary angiography. *Anatol J Cardiol* 2018;19(4):243.
- Mamas MA, Anderson SG, Ratib K, Routledge H, Neyses L, Fraser DG, et al; British Cardiovascular Intervention Society; National Institute for Cardiovascular Outcomes Research. Arterial access site utilization in cardiogenic shock in the United Kingdom: is radial access feasible? *Am Heart J* 2014;167(6):900-8.
- Bertrand OF, Bernat I. Radial artery occlusion: still the Achilles heel of transradial approach or is it? *Coron Artery Dis* 2015;26(2):97-8.
- Mitchell MD, Hong JA, Lee BY, Umscheid CA, Bartsch SM, Don CW. Systematic review and cost-benefit analysis of radial artery access for coronary angiography and intervention. *Circ Cardiovasc Qual Outcomes* 2012 1;5(4):454-62.
- Valsecchi O, Vassileva A, Cereda AF, Canova P, Satogami K, Fiocca L, et al. Early Clinical Experience With Right and Left Distal Transradial Access in the Anatomical Snuffbox in 52 Consecutive Patients. *J Invasive Cardiol* 2018;30(6):218-23.
- Valgimigli M, Gagnor A, Calabró P, Frigoli E, Leonardi S, Zaro T, et al. MATRIX Investigators. Radial versus femoral access in patients with acute coronary syndromes undergoing invasive management: a randomised multicentre trial. *Lancet* 2015;385(9986):2465-76.
- Mamas MA, Fraser DG, Ratib K, Fath-Ordoubadi F, El-Omar M, Nolan J, et al. Minimising radial injury: prevention is better than cure. *EuroIntervention* 2014;10(7):824-32.
- Rashid M, Kwok CS, Pancholy S, Chugh S, Kedev SA, Bernat I, et al. Radial Artery Occlusion After Transradial Interventions: A Systematic Review and Meta-Analysis. *J Am Heart Assoc* 2016;5(1):e002686..
- Sinha SK, Jha MJ, Mishra V, Thakur R, Goel A, Kumar A, et al. Radial Artery Occlusion-Incidence, Predictors and Long-term outcome after TRAnsradial Catheterization: clinico-Doppler ultrasound-based study (RAIL-TRAC study). *Acta Cardiol* 2017;72(3):318-27.
- Avdikos G, Karatasakis A, Tsoumeleas A, Lazaris E, Ziakas A, Koutouzis M. Radial artery occlusion after transradial coronary catheterization. *Cardiovasc Diagn Ther* 2017;7(3):305-316.
- Stella PR, Kiemeneij F, Laarman GJ, Odekerken D, Slagboom T, van der Wicken R. Incidence and outcome of radial artery occlusion following transradial artery coronary angioplasty. *Cathet Cardiovasc Diagn* 1997;40(2):156-8.
- Kotowycz MA, Dzavik V. Radial artery patency after transradial catheterization. *Circ Cardiovasc Interv* 2012;5(1):127-33.
- Wakeyama T, Ogawa H, Iida H, Takaki A, Iwami T, Mochizuki M, et al. Intima-media thickening of the radial artery after transradial intervention. An intravascular ultrasound study. *J Am Coll Cardiol* 2003;41(7):1109-14.
- Ruhnau J, Schröder S. Prevalence of and risk factors for radial artery complications after transradial cardiac catheterization. *Am Heart Assoc* 2013;128 (suppl-22):A18953-A.
- Goswami R, Oliphant CS, Youssef H, Morsy M, Khouzam RN. Radial Artery Occlusion After Cardiac Catheterization: Significance, Risk Factors, and Management. *Curr Probl Cardiol* 2016;41(6):214-27.
- Kiemeneij F, Laarman GJ, de Melker E. Transradial artery coronary angioplasty. *Am Heart J* 1995;129(1):1-7.
- Doscher W, Viswanathan B, Stein T, Margolis IB. Hemodynamic assessment of the circulation in 200 normal hands. *Ann Surg* 1983;198(6):776-9.
- Kimura Y, Kimura S, Inoue H, Yamauchi M, Sumita S. [Comparison of usefulness of the dorsal branch of the radial artery

- with the radial artery for arterial cannulation]. *Masui* 2012;61(7):728-32.
19. Roh JH, Lee JH. Distal Radial Approach through the Anatomical Snuff Box for Coronary Angiography and Percutaneous Coronary Intervention. *Korean Circ J* 2018;48(12):1131-4.
 20. Rajah G, Garling RJ, Hudson M, Luqman A. Snuff box radial access: A technical note on distal radial access for neuroendovascular procedures. *Brain Circ* 2019;5(1):36-40.
 21. Aoi S, Aoi S, Htun WW, Freco S, Lee S, Kyaw H, Alfaro V, et al. Distal transradial artery access in the anatomical snuffbox for coronary angiography as an alternative access site for faster hemostasis. *Catheter Cardiovasc Interv* 2019;94(5):651-7.
 22. Amin MR, Singha CK, Banerjee SK, Hoque H, Mahabub SEE, Hoque M, et al. Comparison of distal transradial in the anatomical snuffbox versus conventional transradial access for coronary angiography and intervention-an experience in 100 cases. *Univ Heart J* 2017;13(2):40-5.
 23. Ziakas A, Koutouzis M, Didagelos M, Tsiafoutis I, Kouparanis A, Gossios T, et al. Right arm distal transradial (snuffbox) access for coronary catheterization: initial experience. *Hellenic J Cardiol* 2020;61(2):106-9.

Incidence of radial artery occlusion in radial angiography compared with snuffbox angiography

Seyed Mohamadreza Afshani
M.D.¹
Hadise Eghtedari Salimi M.D.^{1*}
Seyed Mohamadhasan Adel
M.D.¹
Mohamad Momen Ghribvand
M.D.²

1- Department of Cardiology,
Faculty of Medicine, Ahvaz
Jundishapur University of Medical
Sciences, Ahvaz, Iran.

2- Department Radiology, Faculty
of Medicine, Ahvaz Jundishapur
University of Medical Sciences,
Ahvaz, Iran.

* Corresponding author: Department of
Cardiology, School of Medicine, Ahvaz
Jundishapur University of Medical
Sciences, Ahvaz, Iran.
Tel: +98-61-33223380
E-mail: hadiseeghtedari@yahoo.com

Abstract

Received: 09 May 2021 Revised: 16 May 2021 Accepted: 14 Aug. 2021 Available online: 23 Aug. 2021

Background: Transradial access is one of the main access techniques in angiography. This method is technically more difficult as it is associated with radial artery occlusion. Radial artery cannulation from the dorsal surface of the hand in the snuffbox area has been introduced as a suitable solution to overcome some of the disadvantages of the standard radial artery method. This study was conducted to compare the incidence of radial artery occlusion and other complications in the two methods.

Methods: This study was conducted on 100 patients who were referred to the Imam Hospital in Ahvaz from 22 September 2020 to 19 March 2021. 50 patients underwent angiography with normal radial artery access and 50 patients underwent snuffbox angiography. Basic characteristics including age, sex, underlying disease (diabetes mellitus, hypertension, and dyslipidemia), family history of coronary artery disease, medical history including chronic coronary artery disease, stable ischemic heart disease, smoking, and LVEF, and also the length of hospital stay was also collected and recorded. All subjects in the two groups underwent radial artery ultrasound in the forearm and snuffbox 24 hours after angiography. Also, angiographic complications including radial artery occlusion (thrombosis), pain, hematoma and anesthesia were recorded.

Results: In the present study, the mean age in the two groups was similar (about 50-60 years). The distribution of sex, diabetes, weight, height and blood pressure was homogeneous in both groups. There was a statistically significant difference in the incidence of thrombosis and pain between the two groups. The results of this study showed that in the snuffbox angiography group, the number of uncomplicated cases was significantly more than the radial angiography group and in the snuffbox angiography group, the number of postoperative pain and thrombosis cases was significantly lower. The length of hospital stay in the Snuffbox group was shorter than the radial group, but there was no statistically significant difference.

Conclusion: Snuffbox angiography has fewer complications compared to the usual transradial method, so it can be used as a safe method for angiography.

Keywords: coronary angiography, radial artery, thrombosis.