

ولولوس کولون سیگموئید در حاملگی: گزارشی یک مورد

چکیده

دریافت: ۱۴۰۰/۰۶/۱۶ ویرایش: ۱۴۰۰/۰۶/۲۳ پذیرش: ۱۴۰۰/۱۱/۲۳ آنلاین: ۱۴۰۰/۱۲/۰۱

زمینه و هدف: ولولوس سیگموئید در حاملگی یک عارضه نادر به‌شمار می‌آید و تشخیص و درمان آن در بارداری با توجه به بزرگی شکم و تغییرات فیزیولوژیک بارداری می‌تواند باچالش و تاخیر همراه باشد. تاخیر در تشخیص و به‌دنبال آن تاخیر در درمان می‌تواند منجر به عوارض نامطلوب و جبران‌ناپذیر مادری و جنینی شود.

معرفی بیمار: بیمار گزارش شده خانم باردار ۲۹ ساله پرایمی گراوید ۳۱ هفته می‌باشد که در آذر ۱۳۹۸ با شکایت درد و دیستانسین شکمی به مرکز درمانی سطح سه دانشگاه علوم پزشکی مشهد اعزام شد. حال عمومی بیمار در بدو مراجعه خوب بود و از این‌رو با تشخیص احتمالی ایلئوس تحت درمان قرار گرفت. با توجه به پیشرفت علائم و تشدید دیستانسین شکمی رکتوسیگموئید و سکوی برای بیمار انجام شد که شواهد انسداد و نکروز روئیت شد. از این‌رو بیمار لاپاروتومی اورژانس شد و با تشخیص ولولوس سیگموئید برای بیمار کولستومی انجام گرفت. بعد چهار روز بیمار باحال عمومی خوب مرخص شد و کاندید رزکسیون کولون سیگموئید بعد زایمان شد.

نتیجه‌گیری: مهمترین موارد در مدیریت صحیح ولولوس سیگموئید در بارداری تسریع در تشخیص و درمان، مایع درمانی و آنتی‌بیوتیک‌تراپی می‌باشد.

کلمات کلیدی: تشخیص، ولولوس، حاملگی.

لیلا پورعلی^۱، عطیه وطنچی^{۱*}، آرزو صدیقی^۱، فرناز هادوی^۱، محمدتقی رجیبی مشهدی^۲

۱- گروه زنان و مامایی، دانشکده پزشکی،

دانشگاه علوم پزشکی مشهد، مشهد، ایران.

۲- گروه جراحی عمومی، دانشکده پزشکی،

دانشگاه علوم پزشکی مشهد، مشهد، ایران.

* نویسنده مسئول: مشهد، دانشگاه علوم پزشکی،

دانشکده پزشکی، گروه زنان و مامایی.

تلفن: ۰۵۱-۳۸۰۱۲۴۴۷۷

E-mail: vatanchia@mums.ac.ir

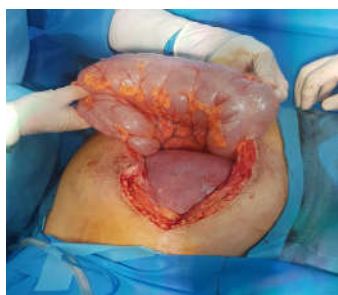مقدمه

تشخیص را به تاخیر بیندازد.^۲ تاخیر در تشخیص هم می‌تواند به ایسکمی، نکروز و سوراخ شدن روده منجر شود که می‌تواند عواقب نامطلوب در پی داشته باشد. در اینجا به گزارش یک مورد ولولوس سیگموئید در خانم باردار ۳۱ هفته می‌پردازیم.

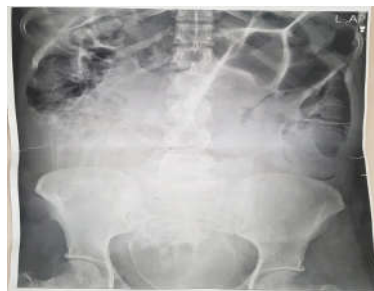معرفی بیمار

بیمار خانم ۲۹ ساله پرایمی گراوید با سن بارداری ۳۱ هفته براساس سونوگرافی اوایل بارداری، در آذر ۱۳۹۸ به‌علت درد و دیستانسین شکمی از بیمارستان سطح دو به مرکز دانشگاهی سطح

ولولوس سیگموئید (Sigmoid volvulus) در حاملگی یک عارضه نادر به‌شمار می‌آید و تاکنون حدود ۱۰۰ مورد در کل دنیا گزارش شده است. ولولوس (سیگموئید، سکوم یا روده کوچک) دومین علت انسداد روده پس از اعمال جراحی محسوب می‌شود.^۱ ولولوس سیگموئید وقتی اتفاق می‌افتد که سیگموئید دور خودش و یا مزانترش بچرخد. تظاهرات بالینی ولولوس در بارداری مشابه غیربارداری می‌باشد، البته علائم می‌تواند با بزرگ شدن رحم در بارداری و تغییرات فیزیولوژیک دوران حاملگی ماسکه شده و



شکل ۲: کولون عرضی متسع پس از دتورشن به همراه رحم ۳۰ هفته مشهود است.



شکل ۱: درگرافی خوابیده و ایستاده شکمی معده و لوپ‌های روده کاملاً متسع و پر گاز است.

(Anal vrge) تغییر رنگ مخاط ارغوانی رویت شد و ترشحات داخل لومن سیگموئید به صورت خونی رویت شد. نکرور ایسکمیک برای بیمار مطرح شد. با احتمال قوی ولولوس، بیمار منتقل اتاق عمل شد. تحت شرایط استریل اتاق عمل پس از پر و درپ، تحت بیهوشی عمومی در پوزیشن سوپاین با انسزیون میدلاین شکم باز شد. در بدو ورود هوا خارج نشد. مختصری مایع در شکم وجود داشت که ساکشن شد. شکم تمیز بود، رحم باردار ۳۰ هفته مشاهده شد. در بررسی کولون سیگموئید و کولون عرضی به شدت متسع و دولیکوسیگموئید (Dolichosigmoid) واضح وجود داشت که Detorsion صورت پذیرفت (شکل ۲). سایر قسمت‌های کولون و روده باریک و رکتوم بررسی شد که یافته پاتولوژیکی رویت نگردید. یک عدد رکتال تیوب جهت دکمپرس کردن کولون تعبیه گردید. سپس لویی از سیگموئید از بین الباف عضلات رکتوس از جدار شکم خارج گردید. شکم در پلان آناتومیک بسته شد و در انتها کولستومی ماچور (Mature) شد. باتوجه به عدم آمادگی روده و امکان نشت از محل آناتوموز سیگموئیدکتومی انجام نشد و جراحی رزکشن سیگموئید بیمار موکول به پس از زایمان، برطرف شدن اثر فشاری رحم باردار، پایدار شدن شرایط بیمار و آمادگی روده‌ای وی گردید. پس از چهار روز بیمار باحال عمومی خوب مرخص شد.

بحث

ولولوس سیگموئید یک عارضه نادر ولی مخاطره‌آمیز در دوران

سه در مشهد اعزام شد. بیمار از ابتدای بارداری از نفخ و یبوست و درد اپیگاستر شاکی بود که جهت اجابت مزاج از داروی گیاهی استفاده می‌کرد. از شش روز پیش از بستری دچار تشدید یبوست و نفخ شکمی شده و باتوجه به دیستانسیون شکمی در بیمارستان سطح دو بستری می‌شود. بیمار تهوع استفراغ نداشته و حال عمومی وی خوب بوده است. در گرافی خوابیده و ایستاده شکمی معده و لوپ‌های روده کاملاً متسع و پر گاز گزارش شدند (شکل ۱). برای وی توسط سرویس جراحی تشخیص احتمالی ایلئوس گذاشته شد ولی باتوجه عدم بهبودی و ادامه علایم به این مرکز اعزام شد. بیمار در روز پذیرش در این مرکز مختصر اجابت مزاج به شکل دفع موکوس داشت. شکم دیستانسیون داشت. در سمع، صدای روده‌ها هایپراکتیو و در دق تیمپان بود. در معاینه انگشتی رکتوم کاملاً خالی بود. ترشحات نازوگاستریک مختصر صفراوی بود. ارتفاع رحم متناسب با سن بارداری و ۳۰ cm بود. صدای قلب جنین ۱۴۰ در دقیقه بود. بیمار توسط سرویس جراحی ویزیت شد و دستورگرافی خوابیده شکم داده شد. آزمایشات اولیه برای بیمار درخواست شد. آنتی‌بیوتیک شامل سفتری زوکسایم و مترونیدازول شروع شد. لکوسیتوز ۱۲۰۰۰ در لیتر داشت. باتوجه به پتاسیم، $2/9 \text{ mmol/lit}$ پتاسیم تزریقی برای بیمار شروع شد. به‌علت تداوم دیستانسیون برای بیمار رکتال تیوب تعبیه شد و در نهایت پس از ۳۶ ساعت از بستری برای بیمار دستور رکتوسیگموئیدوسکوپی داده شد. در رکتوسیگموئیدوسکوپی انجام شده در ناحیه رکتوم اریتم‌های پراکنده مخاطی رویت شد. از فاصله حدود ۳۵ cm از انال ورج

جدول ۱: مقایسه نتایج مطالعه با مطالعات مشابه

نویسندگان	سال انتشار	مجله	عنوان
k Adam G. و همکاران ^۴	۲۰۱۵	<i>Gezira Journal of Health Sciences</i>	یک خانم ۲۵ ساله با سن بارداری ۳۲ هفته، درد و اتساع شدید شکمی و درد زایمان بستری شده است. پس از زایمان باتوجه به نمای کولون کاملاً متسع در گرافی شکم تحت لاپاروتومی اورژانس قرار می‌گیرد و به علت تغییرات کانگرنی، سیگمویید رزکت شده و عمل هارتمن انجام می‌شود. بیمار پس از سه روز باتوجه به شوک سپتیک فوت می‌کند.
Atamanalp SS. و همکاران ^۵	۲۰۱۵	<i>The Eurasian Journal of Medicine</i>	خانم مولتی‌پار با تشخیص ولولوس سیگمویید در سن بارداری ۱۶ هفته پس از انجام سیگموییدوسکوپی و مشاهده ایسکمی و نکروز در کولون سیگمویید تحت لاپاروتومی اورژانس و رزکت کولون سیگمویید قرار گرفته است.
Lodhia J. و همکاران ^۶	۲۰۲۱	<i>Journal of Medical Case Reports</i>	خانم باردار ۲۴ هفته با ولولوس سیگمویید تحت کولستومی قرار گرفته است ولی باتوجه به شدت علائم، جنین دچار مرگ داخل رحمی شده است.
Ghahremani S. و همکاران ^۷	۲۰۲۰	<i>International Journal of Pediatrics</i>	خانم باردار ۲۷ هفته با شرایط اورژانس و درد شکمی حاد تحت لاپاروتومی قرار گرفته است و با تشخیص ولولوس سیگمویید تحت دتورشن قرار گرفته است.

روئیت ایسکمی و نکروز در کولون سیگمویید تحت لاپاروتومی اورژانس و رزکت کولون سیگمویید قرار گرفته است.^۵ در یک گزارش موردی خانم باردار ۲۴ هفته با ولولوس سیگمویید تحت کولستومی قرار گرفته است ولی باتوجه به شدت علائم، جنین دچار مرگ داخل رحمی شده است.^۶ در مورد دیگر خانم باردار ۲۷ هفته با شرایط اورژانس و درد شکمی حاد تحت لاپاروتومی قرار گرفته است و باتشخیص ولولوس سیگمویید تحت دتورشن قرار گرفته است.^۷

هیپولمی مادر و یا افزایش فشار شدید داخل شکمی در زمینه سیگمویید حجیم قابل پیش‌بینی می‌باشد.^۸ روش‌های تشخیصی در موارد شک به انسداد روده در خانم‌های باردار می‌تواند چالش‌برانگیز باشد. انواع روش‌های تصویربرداری که جنین را در معرض اشعه ایکس قرار می‌دهد می‌تواند پزشک و بیمار را از انجام این روش‌ها نگران کند. رادیوگرافی‌های ساده شکم به دنبال تجویز ماده حاجب محلول شواهد انسداد در ۹۰٪ موارد را نشان می‌دهد. سی‌تی‌اسکن و MRI هم می‌تواند جنبه تشخیصی داشته باشد. هر چند سی‌تی‌اسکن دوز ۵ تا ۱۰ راد اشعه به جنین وارد می‌کند که دوز اطمینان بخشی می‌باشد باز هم خیلی از پزشکان از انجام آن برای خانم‌های باردار پرهیز می‌کنند.^۹ در ولولوس کولون کولونوسکوپی ممکن است هم جنبه تشخیصی و هم جنبه درمانی داشته باشد.^۱ تمامی علائم و

بارداری می‌باشد که نیاز به مدیریت چند رشته‌ای و گروه پزشکی شامل جراحی، زنان و بیهوشی دارد. همانطور که در شرح حال بیمار ما بیان شد ولولوس سیگمویید می‌تواند در خانم‌های بارداری که سابقه یبوست مزمن و کولون سیگمویید بزرگ دارند رخ دهد.^۲ زمان میانگین از شروع علائم تا تشخیص بیماری حدود ۴۰ ساعت می‌باشد. علائم معمولاً با درد شکمی به صورت کولیکی که به تدریج افزایش می‌یابد به همراه تهوع و استفراغ تظاهر پیدا می‌کند.^۳ تشخیص ولولوس در بارداری باتوجه به علائم گوارشی مشابه در حاملگی شامل تهوع و یبوست و نیز لکوسیتوز فیزیولوژیک بارداری ممکن است به تعویق بیافتد. مرگ‌ومیر مادر در موارد تشخیص زودرس که روده هنوز قابل حیات می‌باشد در حد ۵٪ و در صورتی که سوراخ شدن روده اتفاق بیفتد به ۵۰٪ می‌رسد. در مطالعه Adam و همکاران یک خانم ۲۵ ساله با سن بارداری ۳۲ هفته را گزارش کرده‌اند که با درد و اتساع شدید شکمی و درد زایمان بستری شده است. پس از زایمان باتوجه به نمای کولون کاملاً متسع در گرافی شکم تحت لاپاروتومی اورژانس قرار می‌گیرد و به علت تغییرات کانگرنی، سیگمویید رزکت شده و عمل هارتمن (Hartmann's operation) انجام می‌شود. بیمار پس از سه روز باتوجه به شوک سپتیک فوت می‌کند.^۴ در گزارش موردی دیگر خانم مولتی‌پار با تشخیص ولولوس سیگمویید در سن بارداری ۱۶ هفته بعد انجام سیگموییدوسکوپی و

منجر به پرفوراسیون و عوارض بارداری نشد. مقایسه نتایج این مطالعه با مطالعات مشابه در جدول ۱ آورده شده است. نتیجه‌گیری: مهمترین موارد در مدیریت صحیح ولولوس سیگموئید تسریع در تشخیص و درمان، مایع درمانی و آنتی‌بیوتیک‌تراپی می‌باشد.

نشانه‌های شکمی در دوران حاملگی به‌ویژه در اواخر بارداری با توجه عدم امکان معاینه دقیق شکم تفسیر و مدیریت پیچیده‌ای دارد. در بیمار مذکور نیز با توجه به بارداری ۳۰ هفته تشخیص ولولوس کمی با تاخیر انجام شد و البته با مداخله به موقع انسداد ناشی از ولولوس

References

1. Cunningham FG, Leveno KJ, Bloom SL, Spong CY, Dashe JS. Williams obstetrics, 24e: McGraw-hill New York, NY, USA; 2014.
2. Aftab Z, Toro A, Abdelaal A, Dasovsky M, Gehani S, Mola AA, et al. Endoscopic reduction of a volvulus of the sigmoid colon in pregnancy: case report and a comprehensive review of the literature. *World J Emerg Surg* 2014;9(1):41.
3. Ballantyne GH, Brandner MD, Beart Jr RW, Ilstrup DM. Volvulus of the colon. Incidence and mortality. *Ann Surg* 1985;202(1):83-92.
4. k Adam G, Alhaj K, Elgaili SE, Ahmed KY. Maternal Death due to Delayed Management of Sigmoid Volvulus at 32 Weeks Pregnancy. *Gezira J Health Sci* 2015;11(2):2.
5. Atamanalp SS, Kisaoglu A, Ozogul B, Kantarci M, Disci E, Bulut OH, et al. Sigmoid volvulus complicating pregnancy: a case report. *Eurasian J Med* 2015;47(1):75-6.
6. Lodhia J, Magoma J, Tendai J, Msuya D, Suleiman J, Chilonga K. Sigmoid volvulus in pregnancy: a case report. *J Med Case Rep* 2021;15(1):1-3.
7. Ghahremani S, Razmjouei P, Layegh P, Tavakolian A, Ghazanfarpour M, Shoace F, et al. A case of sigmoid volvulus in pregnancy: a rare emergency in pregnancy. *Int J Pediatr* 2020;8(1):10743-7.
8. Hofmeyr GJ, Sonnendecker EW. Sigmoid volvulus in advanced pregnancy. Report of 2 cases. *S Afr Med J* 1985;67(2):63-4.
9. Twité N, Jacquet C, Hollemaert S, El FI, Dumont G, Nasr A, et al. Intestinal obstruction in pregnancy. *Rev Med Brux* 2006;27(2):104-9.

Sigmoid colon volvulus in pregnancy: a case report

Leila Pourali M.D.¹
Atiyeh Vatanchi M.D.^{1*}
Arezoo Sedaghati M.D.¹
Farnaz Hadavi M.D.¹
Mohammad Taghi Rajabi
Mashhadi M.D.²

1- Department of Obstetrics and
Gynecology, Faculty of Medicine,
Mashhad University of Medical
Sciences, Mashhad, Iran.

2- Department of General Surgery,
Faculty of Medicine, Mashhad
University of Medical Sciences,
Mashhad, Iran.

* Corresponding author: Department of
Obstetrics and Gynecology, Faculty of
Medicine, Mashhad University of
Medical Sciences, Mashhad, Iran.
Tel: +98-51-380124477
E-mail: vatanchia@mums.ac.ir

Abstract

Received: 07 Sep. 2021 Revised: 14 Sep. 2021 Accepted: 12 Feb. 2022 Available online: 20 Feb. 2022


Background: Sigmoid volvulus is a rare complication in pregnancy. The clinical presentation is similar to that of non-pregnant volvulus, although the symptoms can be masked by the enlarged uterus and physiological changes during pregnancy and it can be challenged and delayed in diagnosis and treatment. Delay in diagnosis can also lead to ischemia, necrosis and perforation of the intestine, which can have adverse maternal and fetal outcomes.

Case Presentation: A primigravid woman with gestational age of 31 weeks was admitted to a 3rd level center with abdominal pain and abdominal distention. From the beginning of pregnancy, the patient complained of bloating and epigastric pain, And had used herbal medicine for defecation. The patient's constipation had worsened since six days before admission to the hospital. She had no vomiting and her general condition was good. Abdominal Supine X-rays were reported completely dilated sigmoid and she was treated with a possible diagnosis of ileus. Due to the progression of symptoms and abdominal distension, rectosigmoidoscopy was performed for her, and scattered mucosal erythema was seen. Discoloration of the purple mucosa was seen from a distance of about 35 cm from the annulus and the secretions inside the sigmoid lumen were seen as blood. Ischemic necrosis and sigmoid volvulus were strongly suggested for the patient and she was immediately transferred to the operating room. The abdomen was opened with a midline incision. A 30 weeks uterus was seen and sigmoid volvulus was confirmed. Detorsion and colostomy were done. Due to the unprepared intestine and the possibility of leakage from the site of anastomosis, sigmoidectomy was not performed. After 4 days, the patient was discharged in a good general condition and became a candidate for sigmoid colon resection after delivery.

Conclusion: All abdominal signs and symptoms during pregnancy, especially in late pregnancy have a complex interpretation and management, due to the impossibility of accurate abdominal examination. The most important factors in the proper management of sigmoid volvulus in pregnancy are fast diagnosis and treatment, hydration and antibiotic therapy.

Keywords: diagnosis, volvulus, pregnancy.

Copyright © 2022 Pourali et al. Published by Tehran University of Medical Sciences.

 This work is licensed under a Creative Commons Attribution-Non-Commercial 4.0 International license (<https://creativecommons.org/licenses/by-nc/4.0/>). Non-commercial uses of the work are permitted, provided the original work is properly cited.