

نتایج درمان دررفتگی مادرزادی زانو در ۲۹ بیمار مراجعه‌کننده به بیمارستان شفاپنجایان تهران در مدت ۴۰ سال

چکیده

محمد رهبر^۱

محمود جبل عاملی^۱

نادیا آقاجانی^{*۲}

رضا شفیعی پور^۲

۱- گروه ارتوپدی، دانشگاه علوم پزشکی تهران، تهران، ایران.

۲- گروه ارتوپدی، دانشگاه علوم پزشکی تهران، بیمارستان شفاپنجایان، تهران، ایران.

تاریخ دریافت مقاله: ۱۳۹۰/۰۳/۱۵ تاریخ پذیرش: ۱۳۹۱/۰۳/۰۳

زمینه و هدف: به علت نادر بودن دررفتگی مادرزادی زانو (CDK) Congenital Dislocation of the Knee علی‌رغم وجود روش‌های درمانی متنوع، تعداد مطالعات انجام شده در مورد درمان ارجح آن اندک می‌باشد. این مقاله در واقع گزارشی از نتایج به‌دست‌آمده توسط این مرکز در درمان این بیماری طی چهل سال اخیر می‌باشد.

روش بررسی: در این مطالعه توصیفی، پرونده پزشکی کلیه بیمارانی که طی سال‌های ۸۹-۱۳۴۹ در بیمارستان شفاپنجایان پذیرش شده بودند، مورد بررسی قرار گرفت. در نهایت ۲۹ بیمار با ۵۴ دررفتگی زانو تحت مطالعه قرار گرفتند. فرم جمع‌آوری اطلاعات، شامل داده‌های مربوط به میزان خم شدن (Flexion)، کنتراکچر، لنگش، ناپایداری (Instability) و عوارض پس از عمل جراحی و درمان محافظتی، برای هر بیمار کامل شد.

یافته‌ها: از ۵۴ زانوی مطالعه‌شده ۴۲٪ با درمان محافظتی درمان شدند و ۵۸٪ تحت عمل جراحی قرار گرفتند. محدوده حرکتی به‌دست‌آمده در درمان محافظتی و جراحی با سایر مطالعات قابل مقایسه بود. بررسی میزان خم شدن (Flexion)، کنتراکچر، لنگش، ناپایداری (Instability) و عوارض پس از عمل جراحی و درمان محافظتی انجام شده با نتایج رضایت‌بخش همراه بود. همچنین در بیمارانی که تحت عمل جراحی طویل‌سازی تاندون چهار سر رانی همراه با فیکس کردن مفصل زانو با پین برای ۲-۳ هفته قرار گرفته بودند نتایج امیدوارکننده بود.

نتیجه‌گیری: کلیه بیماران مبتلا به دررفتگی مادرزادی زانو در هر سنی که مراجعه کنند، ابتدا تحت درمان محافظتی قرار گیرند و در صورت عدم پاسخ درمانی، جراحی شوند. نتایج عملکرد زانو در درمان محافظتی قابل قبول بوده و با عوارض کم‌تری همراه است.

کلمات کلیدی: دررفتگی مادرزادی زانو، دررفتگی، زانو، CDK.

* نویسنده مسئول: تهران، میدان بهارستان، خیابان

مجاهدین اسلام، بیمارستان شفاپنجایان

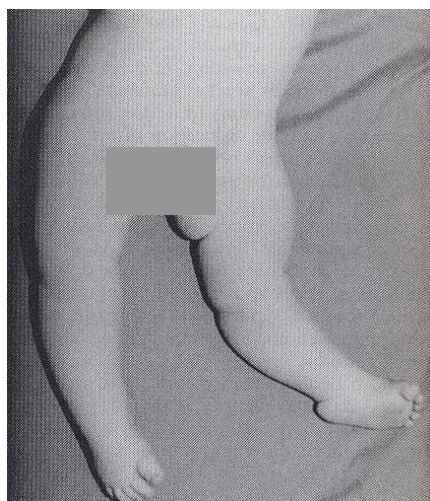
تلفن: ۰۹۱۱-۱۹۳۵۷۰۹

E-mail: nadiaaqajani@yahoo.com

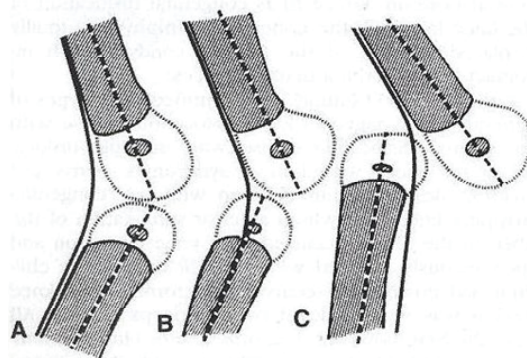
مقدمه

بیماران دررفتگی دوطرفه دارند.^۱ علت آن ناشناخته است. تئوری‌های مختلفی برای آن عنوان شده است مثل آسیب زایمانی، موقعیت غیرطبیعی جنین در داخل رحم، افزایش فشار داخل رحم والیگو هیدرامنیوس، عدم وجود یا تکامل نیافتن رباط صلیبی قدامی (Anterior Cruciate Ligament (ACL)، جمع‌شدگی عضله چهار سر رانی و وراثت.^{۲،۳} شایع‌ترین ناهنجاری همراه با آن دررفتگی مادرزادی لگن (Developmental Dysplasia of the Hip (DDH است

دررفتگی مادرزادی زانو (CDK) بیماری نادری است که اولین بار در سال ۱۸۲۲ توسط پزشک سوئیسی، آقای Chatelaine توصیف شد. بروز آن از حدود ۱٪ تا ۷٪ در ۱۰۰۰ تولد گزارش شده است،^۱ در زنان ۲-۳ برابر مردان دیده می‌شود. در اندام چپ و راست به‌صورت مساوی دیده می‌شود و ۱/۳



شکل - ۲: دررفتگی مادرزادی زانو



شکل - ۱: تقسیم‌بندی انواع دررفتگی مادرزادی زانو

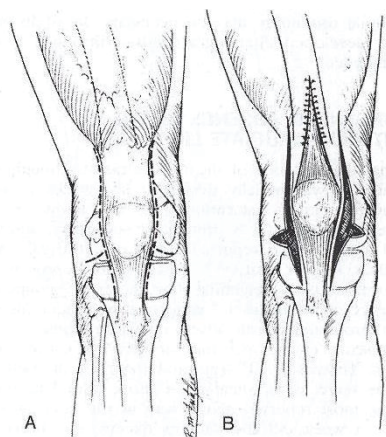
که در ۴۵٪ موارد دیده می‌شود. ناهنجاری مادرزادی پا که شایع‌ترین آن پای چنبری (Club foot) است در ۳۱٪ موارد و دررفتگی مادرزادی آرنج در ۱۰٪ موارد دیده می‌شود.^{۵۶} دررفتگی مادرزادی زانو اغلب با سندرم‌هایی مثل آرتروگریپوز و سندرم لارسن همراهی دارد و نوع دوطرفه به‌طور تقریبی همیشه سندرمیک است.^{۷۹}

این بیماری به سه دسته (Grade) تقسیم می‌شود (شکل - ۱):^۲ Grade I یا Congenital hyperextension of the knee: زانو در هیپراکستانسیون ۱۵°-۲۰° قرار دارد و می‌تواند به‌صورت غیر فعال ۴۵°-۹۰° خم شود.

Grade II یا Congenital subluxation of the knee: زانو در ۲۵°-۴۵° هیپراکستانسیون قرار دارد و قادر به خم شدن تا پوزیشن نوترال (صفر درجه) می‌باشد. مقداری تماس بین سطح مفصلی تیبیا و فمور وجود دارد.

Grade III یا Congenital dislocation of the knee: دررفتگی کامل سطح مفصلی وجود دارد و بین سطح مفصلی تیبیا و فمور تماسی وجود ندارد، خم کردن زانوها ممکن نمی‌باشد.^۲ در حالت ظاهری زانوها در وضعیت هیپراکستانسیون قرار دارند و محدودیت خم شدن زانوها وجود دارد (شکل - ۲). پاتلا اغلب کوچک و تکامل نیافته است و شکل کوندیل‌های فمور به‌صورت گرد شده می‌باشد.^{۸۹}

مهم‌ترین یافته پاتولوژیک در این بیماری جمع‌شدگی مکانیسم کوآدری پس و کپسول قدامی می‌باشد. جمع‌شدگی ایلیو-تیبیال باند و سپتوم بین عضلانی لترال هم ممکن است وجود داشته باشد. پاچ سوپرا پاتلار در ۵۰٪ بیماران محو شده است. ممکن است دررفتگی



شکل - ۳: روش جراحی Quadricepsplasty با تکنیک Curtis و Fisher

پاتلا به‌سمت لترال وجود داشته باشد. ماهیچه‌های همسترینگ و لیگامان‌های کولترال از چسبندگی فمورال خود به‌سمت جلو حرکت کرده‌اند و به‌عنوان اکستانسور زانو در موقعیت جدید خود عمل می‌کنند. رباط صلیبی خلفی (PCL) کوتاه و سفت و رباط صلیبی قدامی (ACL) تکامل نیافته یا غایب می‌باشد. درجات مختلف شلی لیگامانی در این بیماری وجود دارد و فیروز عضله چهار سر رانی در همه بیماران وجود دارد و چسبندگی

۸۹-۱۳۴۹ با تشخیص دررفتگی مادرزادی زانو در این مرکز تحت درمان قرار گرفتند بررسی شدند که ۴۲ بیمار بود. بیمارانی که پرونده بیمارستانی کامل و پیگیری مناسب داشتند یا بیمار قابل دسترسی جهت معاینه و جمع‌آوری اطلاعات بود انتخاب شدند که شامل ۲۹ بیمار بود. فرم جمع‌آوری اطلاعات برای این بیماران کامل شد.

یافته‌ها

این بیماری نادر می‌باشد به طوری که در طول ۴۰ سال تنها ۴۲ مورد از این بیماری در بیمارستان شفاپنجاییان پذیرش شده است. ۲۹ بیمار با ۵۴ زانو تحت مطالعه قرار گرفتند. ۶۵٪ بیماران مونث و ۳۵٪ مذکر بودند. ۳۳٪ زانوها Grade I، ۴۶٪ Grade II و ۲۱٪ مبتلا به Grade III بودند. متوسط زمان پی‌گیری ۸/۵ سال بود (شش ماه تا ۲۸ سال). میانگین سن بیماران در پی‌گیری نهایی ۱۸/۱ سال (از ۲۱ ماهه تا ۳۳ ساله) بود. ۱۴٪ بیماران دررفتگی ایزوله مادرزادی زانو و بقیه آرتروگریپوز و سندرمیک بودند. در ۸۳٪ بیماران دیسپلازی مادرزادی هیپ همراه وجود داشت. ناهنجاری پا در ۶۵٪ بیماران و دررفتگی مادرزادی آرنج در ۱۷٪ بیماران وجود داشت. همه بیماران تحت درمان محافظتی قرار گرفتند که در نهایت ۲۳ زانو تحت درمان محافظتی و ۳۱ زانو تحت عمل جراحی کوادری‌سپس پلاستی و کوتاه‌سازی فمور قرار گرفتند.

درمان محافظتی بیماران گچ‌گیری مکرر و اقدامات توان‌بخشی بود. تمامی بیمارانی که به درمان محافظتی پاسخ دادند Grade I, II بیماری بودند. سن شروع آن در اکثر بیماران سه ماه بود و درمان در این مرکز یا سایر مراکز شروع شده بود. در دو بیمار در سن بالای یک سال درمان محافظتی آغاز شد که پاسخ درمانی خوب بود. طول دوره درمان محافظتی از دو هفته تا یک‌سال متغیر بود و به‌طور متوسط ۴/۵ ماه طول کشیده است.

متوسط فلکشن به‌دست آمده ۹۳/۳۰ و متوسط اکستنشن به‌دست آمده در درمان محافظتی ۰/۶۰- بود. در ۱۷٪ زانوها رکورواتوم پایدار وجود داشت و در ۴٪ این زانوها فلکشن کنتراکچر (Flexion contracture) دیده شد. هیچ بیماری از بريس برای راه رفتن استفاده نمی‌کرد. لنگش به‌علت مشکلات زانو در ۵٪ بیماران وجود داشت. درمان جراحی در بیماران مبتلا به Grade II, III بیماری انجام شد.

داخل مفصلی به‌میزان متفاوت در این بیماران دیده می‌شود.^{۱۰،۱۱} بهترین روش تشخیص این بیماری رادیوگرافی لترال زانو است. سونوگرافی حتی در سه ماهه اول بارداری تشخیصی است و بسته بودن پاچ سوپرا پاتلار را نشان می‌دهد. سونوگرافی در نوزاد تازه به دنیا آمده، مناطق هیپراکو و باریک‌شدگی انتهای عضله چهار سر رانی را نشان می‌دهد. آرتروگرافی جهت بررسی بیماران مقاوم به درمان محافظتی انجام می‌شود و در صورت بسته بودن پاچ سوپرا پاتلار بیمار به‌عنوان مورد مقاوم به درمان محافظتی تحت عمل جراحی قرار می‌گیرد و در این روش لیگامان‌های طبیعی به هم بررسی می‌شود. MRI جهت بررسی این بیماران استفاده نمی‌شود.^{۱۲،۱۳} درمان بر حسب شدت بیماری و سن بیمار متفاوت است. در نوزاد تازه به دنیا آمده با بیماری خفیف تا متوسط درمان‌های محافظتی انجام می‌شود. در شکست درمان محافظتی و به‌خصوص سن بالاتر درمان جراحی انجام می‌شود. درمان محافظتی شامل کشش (Traction) و پاولیک هارنس (Pavlic harness) و گچ‌گیری مکرر (Serial casting) می‌باشد.^{۱۴،۱۵} شایع‌ترین روش جراحی کوادری‌سپس پلاستی (Quadricepsplasty) تکنیک Fisher و Curtis می‌باشد (شکل - ۳).

سایر روش‌های جراحی استفاده شده در درمان این بیماری شامل موارد زیر می‌باشد.^{۳،۱۶}

کوتاه کردن فمور (Femoral shortening)، انتقال عضله به دیستال تر (Distal quadriceps muscle slide procedure)، افزایش طول تاندون کوادری‌سپس از راه پوست (Percutaneous quadriceps lengthening)، بریدن تاندون کوادری‌سپس با حداقل انسزیون (Mini open quadriceps tenotomy)، تغییر محل اتصال رباط صلیبی قدامی (ACL advancement)، خارج کردن مینیسک (Meniscectomy)، بازسازی رباط صلیبی قدامی (ACL reconstruction)، کپسولورافی (Capsulorraphy)، استئوتومی (Osteotomy)، آرتروذ (Arthrodesis)، تعویض مفصل (Arthroplasty).

روش بررسی

مطالعه به‌صورت توصیفی و Case series انجام شد. به این صورت که با مراجعه به بایگانی بیمارستان شفاپنجاییان، از اول آذر تا بیست و پنجم اسفند سال ۱۳۸۹ کلیه بیمارانی که طی سال‌های

بحث

در مطالعه ما هیچ بیمار Grade III به درمان محافظتی پاسخ نداد. به هر حال بیماران با هر Grade و در هر سنی که مراجعه کنند ابتدا تحت درمان محافظتی قرار گیرند در صورت عدم پاسخ به درمان محافظتی عمل جراحی برایشان انجام شود.

بر اساس نظر اکثر مولفین^{۱۲،۱۵} درمان محافظتی تا سه ماه ادامه یابد و در صورت عدم پاسخ درمانی عمل جراحی انجام شود. در مطالعه ما در Grade I, II بیماری نتایج درمانی خوبی با ۶-۱۲ ماه درمان محافظتی در چند بیمار دیده شد. نتایج محدوده حرکت (ROM) به دست آمده در درمان محافظتی با مطالعه Johnson برابر است.^{۱۲}

با توجه به نتایج به دست آمده در درمان جراحی و محافظتی، حرکت زانوی بهتر و زانوی با ثبات تری در درمان محافظتی به دست آمد. شروع درمان محافظتی زیر سه ماه و نبودن بیماری همراه اثر مطلوبی بر عملکرد زانو دارد. در مطالعه ما بیش تر بیماران Grade I, II بیماری که تحت عمل جراحی قرار گرفتند، دیر مراجعه کرده بودند.

در مطالعه حاضر مشخص شد که درمان هر چه زودتر شروع شود پاسخ درمانی بهتر است و زمان رسیدن به حداکثر محدوده حرکتی کم تر است. محدوده حرکتی به دست آمده در عمل های جراحی با سایر مطالعات مطابق است.^{۱۲} متوسط حرکت به دست آمده زانو در بیماران ما نسبت به مطالعاتی که بیماران قبل از سن شروع راه رفتن عمل شده اند برابر بود، عامل سن در زمان جراحی تأثیر مشخصی روی عملکرد نهایی زانو نداشت.

نتایج به دست آمده در کوادری سپس پلاستی با فیکس کردن موقت زانو *Quadricepsplasty with transarticular fixation* رضایت بخش بود و این روش نسبت به روش بدون فیکساسیون توصیه می شود. در بیماران ما که تحت عمل جراحی قرار گرفته در ۸۰٪ زانوها ناپایداری والگوس (*Valgus instability*) دیده شد، با توجه به احتمال بالای ایجاد آرتروز زودرس باید بر عمل های جراحی استئوتومی، بازسازی رباط صلیبی قدامی و کپسولوراخی تأکید بیش تری شود. نتایج بهتر در بیمارانی دیده شد که تحت توان بخشی مداوم قرار داشتند و بیمار به طور مداوم پی گیری می شدند. *سپاسگزاری:* این مقاله حاصل پایان نامه تحت عنوان "بررسی

یک زانوی Grade I که در سن سه سالگی مراجعه کرده بود و به درمان محافظتی پاسخ نداد هم تحت عمل جراحی قرار گرفت. سن متوسط عمل جراحی ۲۴ ماه (چهار ماه تا پنج سال) بود. متوسط فلکشن به دست آمده ۸۰° و متوسط اکستنشن به دست آمده ۴/۳۰° بود. در ۱۲٪ زانوها عمل شده رکورواتوم پایدار وجود داشت و در ۳۸٪ این زانوها فلکشن کنتراکچر دیده شد. دو بیمار برای راه رفتن از بریس استفاده می کردند. لنگش به علت مشکلات زانو در ۱۴٪ بیماران وجود داشت.

سه درصد دچار نکروز زخم پس از جراحی شدند، ۱۶٪ شکستگی به دنبال فیزیوتراپی بعد از جراحی پیدا کردند، ۱۹٪ انحنای غیرطبیعی پروگزیمال تیبیا (*Tibial proximal bowing*) داشتند، حرکت زانوی نامطلوب (<۶۰) در ۲۶٪ زانوها دیده شد. جاناندازی مناسب زانوها پس از جراحی در ۲۳٪ زانوها دیده شد. در مقایسه درمان جراحی و محافظتی، در درمان جراحی عوارض بیش تر، فلکشن کنتراکچر بیش تر، حرکت زانوی کم تر و رکورواتوم کم تر دیده شد.

بیمارانی که تحت عمل جراحی کوادری سپس پلاستی قرار گرفتند دو گروه بودند. ۳۴٪ زانوها پس از اتمام طویل سازی عضله چهار سر به مدت ۲-۳ هفته، فیکساسیون زانو با پین (*Trans articular pin*) انجام شد و در ۶۶٪ زانوها این کار انجام نشد.

از زانوهای تحت عمل جراحی قرار گرفته در حدود ۸۰٪ زانوها ناپایداری وجود داشت و از زانوهای دچار ناپایداری، ۷۱٪ دفورمیتی والگوس (*Valgus deformity*) داشتند. شیوع ناپایداری پس از عمل جراحی در Grade II, III بیماری و نیز در سندرم لارسن و آرتروگریپوز به صورت تقریباً مساوی دیده شد.

محدوده حرکتی مناسب زانو در اکثر بیماران پس از هشت هفته از پایان بی حرکتی بعد عمل به دست آمده و این محدوده حرکتی به دست آمده در چند بیمار در طی ماه های آینده با قطع توان بخشی به طرز چشم گیری کاهش یافت. در بیماران دچار عارضه شکستگی حین فیزیوتراپی، در نهایت در همه این بیماران حرکت مناسب زانو به دست آمد. در بیمارانی که حین عمل جراحی فلکشن زانوی بیش از ۹۰° به دست آمد لزوماً حرکت مناسب زانو پس از عمل جراحی به دست نیامد. دو زانو تحت کوتاه سازی فمور قرار گرفتند که به علت تعداد کم موارد، یافته ها قابل بررسی نبودند.

تخصصی در سال ۱۳۹۰ و کد ۳۱۲۱۰ می‌باشد که با حمایت دانشگاه علوم پزشکی و خدمات بهداشتی درمانی تهران اجرا شده است.

نتایج درمان دررفتگی مادرزادی زانو در بیماران مراجعه‌کننده به بیمارستان شفا یحیاییان طی سال‌های ۸۹-۱۳۴۹" در مقطع دکترای

References

1. Kazemi SM, Abbasian MR, Hosseinzadeh HR, Zanganeh RF, Eajazi A, Besheli LD. Congenital dislocation of the knee in a 16-year-old girl. *Orthopedics* 2010;33(5).
2. Insall JN, Scott WN, editors. *Surgery of the Knee*. 3rd ed. Philadelphia: Churchill-Livingstone; 2001. p. 1337.
3. Shattock SG. Genu recurvatum in a foetus at term. *Trans Pathol Soc London* 1891;(42):280-92.
4. Katz MP, Grogono JS, Soper KC. The etiology and treatment of congenital dislocation of the knee. *J Bone Joint Surg (Br)* 1967;49:112-20.
5. Carlson DH, O'Connor J. Congenital dislocation of the knee. *AJR Am J Roentgenol* 1976;127(3):465-8.
6. orincour G, Chotel F, Rudigoz RC, Guibal-Baggio AL, Berard J, Pracros JP, et al. Prenatal diagnosis of congenital genu recurvatum following amniocentesis complicated by leakage. *Ultrasound Obstet Gynecol* 2003;22(6):643-5.
7. Niebauer JJ, King DE. Congenital dislocation of the knee. *J Bone Joint Surg Am* 1960;42-A:207-25.
8. Herring JA, editor. *Tachdjian's Pediatric Orthopaedics*. 4th ed. Philadelphia, PA: WB Saunders; 2008. p. 919.
9. Kamata N, Takahashi T, Nakatani K, Yamamoto H. Ultrasonographic evaluation of congenital dislocation of the knee. *Skeletal Radiol* 2002;31(9):539-42.
10. Ko JY, Shih CH, Wenger DR. Congenital dislocation of the knee. *J Pediatr Orthop* 1999;19(2):252-9.
11. Shahla A. Congenital anterior tibiofemoral subluxation. *Acta Med Iran* 2008;46(3):283-86.
12. Johnson E, Audell R, Oppenheim WL. Congenital dislocation of the knee. *J Pediatr Orthop* 1987;7(2):194-200.
13. Nogi J, MacEwen GD. Congenital dislocation of the knee. *J Pediatr Orthop* 1982;2(5):509-13.
14. Haga N, Nakamura S, Sakaguchi R, Yanagisako Y, Taniguchi K, Iwaya T. Congenital dislocation of the knee reduced spontaneously or with minimal treatment. *J Pediatr Orthop* 1997;17(1):59-62.
15. Canale ST, Beatty JH, editors. *Campbell's Operative Orthopaedics*. 11th ed. St. Louis: Mosby; 2008. p. 1113.
16. Shah NR, Limpaphayom N, Dobbs MB. A minimally invasive treatment protocol for the congenital dislocation of the knee. *J Pediatr Orthop* 2009;29(7):720-5.

Congenital dislocation of knee: results of the treatment in 29 cases between 1970 and 2010 years at Shafa Yahyaian Hospital in Tehran

Mohammad Rahbar M.D.¹
Mahmud Jabalameli M.D.¹
Nadia Aqajani M.D.^{2*}
Reza Shafipour M.D.²

1- Department of Orthopaedia,
Tehran University of Medical
Sciences, Tehran, Iran.

2- Department of Orthopaedia,
Tehran University of Medical
Sciences, The Shafa Hospital,
Tehran, Iran.

* Corresponding author: Shafa Hospital,
Mojahedin-e-islam St., Baharestan Sq.,
Tehran, Iran.
Tel: +98-911-1935709
E-mail: nadiaaqajani@yahoo.com

Abstract

Received: June 15, 2011 Accepted: May 23, 2012

Background: There are not many reports regarding the treatment approaches of congenital dislocation of the knee in the literature. Therefore, the preferred method of treatment of this rare congenital disease is still controversial. Hereby, we report the treatment outcome of 29 patients admitted in Shafa Yahyaian Hospital during 40 years.

Methods: In this retrospective study done in Shafa Yahyaian Hospital in Tehran, Iran during 2010, we retrospectively reviewed the medical records of 29 patients treated conservatively or surgically for congenital dislocation of the knee. Patients had been evaluated for an average follow-up of 8.5 years.

Results: Overall, 54 knee dislocations had been treated surgically (58%) or conservatively (42%). Range of knee motion, persistent recurvatum, instability, valgus deformity after treatment and limping were the more important factors reported in the two surgically or conservatively treated groups. Knee function was satisfactory in patients with conservative treatment. Despite 80% of instability in the operated knees, patients could ambulate with or without braces and had a range of motion equal to 80 degrees. Knee function was also good after quadricepsplasty with transarticular pins in selected cases.

Conclusion: We recommend a conservative approach to the disease, regardless of the patient's age at the time of treatment and subsequent surgery in patients with dissatisfactory recovery. Quadricepsplasty with transarticular fixation is recommended as a good option in treating these patients. Posterior capsulorrhaphy for patients with CDK and ligamentous laxity is also recommended.

Keywords: congenital dislocation of the knee, CDK, dislocation, knee.