

بررسی ارتباط آسیب آکسون با علائم بالینی در بیماران مبتلا به مالتیپل اسکلروزیس با استفاده از تصویربرداری انتشار تانسوری MRI

چکیده

دریافت: ۱۴۰۰/۰۷/۰۴ ویرایش: ۱۴۰۰/۰۷/۱۱ پذیرش: ۱۴۰۱/۰۱/۲۴ آنلاین: ۱۴۰۱/۰۲/۰۱

میلاذ جلیلیان^۱، ایرج عابدی^{۲*}،
محمدرضا شریفی^۳

۱- گروه تصویربرداری عصبی، دانشکده پزشکی، دانشگاه علوم پزشکی تهران، تهران، ایران.

۲- گروه فیزیک پزشکی، دانشکده پزشکی، دانشگاه علوم پزشکی اصفهان، اصفهان، ایران.

۳- گروه ژنتیک و بیولوژی مولکولی، دانشکده پزشکی، دانشگاه علوم پزشکی اصفهان، اصفهان، ایران.

زمینه و هدف: یکی از روش‌های جدید در تشخیص زودرس پلاک MS و آسیب‌های آکسونی، توالی DTI می‌باشد که با استفاده از آن می‌توان ابعاد گوناگون این پلاک‌ها شامل جهت انتشار و متوسط انتشار را مشاهده و ارزیابی کمی نمود. هدف از انجام این مطالعه بررسی ارتباط پارامترهای DTI با میزان آسیب آکسون و شدت علائم بالینی در بیماران مبتلا به MS می‌باشد.

روش بررسی: این یک مطالعه مورد-شاهدی از نوع مقطعی می‌باشد که از آذر ۱۳۹۹ تا مرداد ۱۴۰۰ و در بیمارستان میلاذ اصفهان انجام گردید. در این مطالعه تصویربرداری DTI از ۴۱ بیمار مبتلا به MS و ۴۱ شخص نرمال صورت گرفت و شاخص‌های DTI شامل ناهمسانگرد کسری (FA)، متوسط انتشار (MD)، انتشار محوری (AD) و انتشار شعاعی (RD) در نواحی مختلف مغز مورد بررسی قرار گرفت. جهت بررسی شدت علائم بالینی از مقیاس آنالوگ بصری (VAS) استفاده شد. ارتباط بین شاخص‌های DTI و شدت علائم بالینی به کمک آنالیز آماری آزمون کولموگوروف-اسمیرنوف (Kolmogorov-Smirnov test) صورت گرفت.

یافته‌ها: تحلیل همبستگی نشان داد بین پارامترهای توالی DTI و مقیاس آنالوگ بصری VAS همبستگی معناداری وجود دارد ($P < 0.05$). با توجه به مقادیر مثبت ضریب همبستگی بین VAS و پارامترهای اشاره شده رابطه مثبت و معناداری وجود داشته است و با افزایش پارامترهای توالی DTI، مقیاس آنالوگ بصری (VAS) به‌طور معناداری افزایش یافته است. **نتیجه‌گیری:** شاخص‌های به‌دست آمده از سکناس DTI این توانایی را دارند که در پیش‌آگهی بیماری و تخمین شدت علائم بالینی در طول مدت درگیری بیماران مورد استفاده قرار بگیرند.

کلمات کلیدی: تصویربرداری انتشار تانسوری، تصویربرداری تشدید مغناطیسی، مالتیپل اسکلروزیس.

* نویسنده مسئول: اصفهان، خیابان هزار جریب،
دانشگاه علوم پزشکی اصفهان، دانشکده پزشکی، گروه
فیزیک پزشکی.

تلفن: ۰۳۱-۳۷۹۲۹۰۱۱

E-mail: Iraj_abedi@yahoo.com

مقدمه

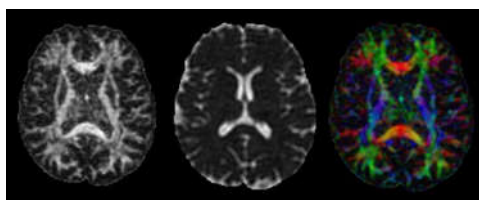
پارامترهای استخراج شده از سکناس DTI شامل ناهمسانگرد کسری FA، میانگین انتشار MD، انتشار محوری AD و انتشار شعاعی RD در بررسی آسیب میلین، تخریب آکسون و تمایز این دو در مقایسه با سکناس‌های روتین MRI حساسیت بالاتری داشته باشند. در مطالعات پیشین کاهش FA و افزایش MD در نواحی مختلف مغز بیماران مبتلا به MS آشکار شده است. همبستگی بین RD و پیشرفت ثانویه در یک مطالعه کوهورت بر روی بیماران مبتلا به MS، نقش سکناس DTI

آسیب آکسون علت اصلی پیشرفت و پایداری مشکلات نورولوژی در بیماری MS است.^۱ تصویربرداری DTI یک تکنیک تصویربرداری پیشرفته MRI است که با ارزیابی انتشار مولکول‌های آب در جهات مختلف فیبرهای عصبی می‌تواند بین تخریب آکسون، تخریب میلین و ترکیبی از هر دو تمایز قائل شود.^۲ به نظر می‌رسد

گردید. پس از انجام توالی T2-FALIR در مقطع ساجیتا (Sagittal) جهت تشخیص محل پلاک، سکالاس DTI در مقطع آگزیا (Axial) با پارامترهای TR:10000 میلی ثانیه، TE:104 میلی ثانیه، ضخامت برش 2/5 mm، اندازه ماتریکس 112×112 و در 64 جهت انتشار تصویربرداری انجام شد (شکل ۱). سپس تصاویر DTI در نرم افزار Explore DTI (version 4.8.4, Germany) بارگذاری شده و با استفاده از ابزار Region of interest (ROI) در محل موردنظر داده‌ها کمی‌سازی شده و خروجی‌های FA, MD, RD, AD به دست آمد.

پس پردازش تصاویر MRI: پس پردازش داده‌های حاصل از تصویربرداری DTI با نرم افزار Explore DTI که تحت نوار ابزار نرم افزار متلب (MATLAB) است انجام شد. ابتدا خطاهای ناشی از آرتیفکت‌های بهم ریختگی، حرکتی و جریان گردابی با کمک نرم افزار اصلاح شد و سپس با ابزار Region of interest در محل‌های موردنظر ROI کشیده شد و داده‌های حاصل شامل FA, MD, AD, RD برای هر دو گروه بیمار و نرمال به دست آمد که در Excel وارد شد.

در ابتدا آمار توصیفی مربوط به اطلاعات و ویژگی‌های فردی آزمودنی‌ها (گروه شاهد و بیماران) تشریح و انجام شد و در ادامه برای آزمون فرض‌ها و آمار استنباطی از روش‌های آماری و آزمون‌های متفاوت از SPSS software, version 16 (IBM SPSS, Armonk, NY, USA) استفاده گردید. در این تحقیق به منظور بررسی نرمالیت داده‌ها از آزمون کولموگروف-اسمیرنوف (Kolmogorov-Smirnov test) که آزمون رایج در بررسی نرمالیت داده‌ها در پژوهش‌های مختلف می‌باشد، استفاده شده است. با توجه به نتایج جدول، مقدار سطح معناداری برای تمام مؤلفه‌ها از مقدار خطای 0/05 بزرگتر است، در نتیجه این متغیرها دارای توزیع نرمال بوده و جهت تحلیل داده‌ها از آزمون‌های پارامتریک استفاده می‌شود.



شکل ۱: تصویر DTI از یک بیمار مبتلا به ام اس

را در پیش‌آگهی این بیماران نشان داده است. با این حال، نتایج ناسازگار در رابطه با همبستگی بین شاخص‌های ناتوانی و DTI در جسم پینه‌ای و راه هرمی در مطالعات مقطعی با استفاده از روش‌های مختلف گزارش شده است. معیارهای انتشار غیرطبیعی ماده سفید معمولی در جسم پینه‌ای ممکن است اطلاعات بیشتری برای پیشرفت ناتوانی فردی در طول چهار سال در بیماری MS با شروع بیماری عود کننده ارایه دهد. در این مطالعه مقطعی ارتباط پارامترهای DTI با میزان آسیب آکسون و شدت علائم بالینی در بیماران مبتلا به MS مورد بررسی قرار گرفت.

روش بررسی

این یک مطالعه مورد شاهدهی از نوع مقطعی می‌باشد که از آذر ۱۳۹۹ تا مرداد ۱۴۰۰ و در بیمارستان میلاد اصفهان انجام گردید. معیار ورود به این مطالعه شامل بیماران مبتلا به MS و افراد نرمال و معیار خروج شامل بیمارانی که علاوه بر بیماری MS بیمای زمینه‌ای دیگری هم دارند، بیمارانی که به دلیل آرتیفکت حرکتی تصاویرشان دچار کاهش کیفیت شوند و افراد نرمالی که بیماری زمینه‌ای دارند، بود.

در این مطالعه مورد-شاهدهی از نوع مقطعی ۴۱ بیمار مبتلا به MS شامل ۲۸ نفر زن و ۱۳ نفر مرد و در گروه شاهد شامل ۴۱ نفر که ۲۴ زن و ۱۷ مرد جامعه آماری را تشکیل می‌دادند شرکت نمودند. میانگین سن بیماران ۳۳ سال و میانگین گروه شاهد ۳۲ سال می‌باشد. بیماران مبتلا به MS توسط دو متخصص مغز و اعصاب با سابقه ۲۰ سال تجربه و به صورت مستقل، معاینه شده و با توجه به علائم بالینی، شدت بیماری و نوع MS طبقه‌بندی شدند. جهت ارزیابی میزان تخریب و شدت علائم بالینی از مقیاس آنالوگ بصری که یک سنجش مخصوص تعیین نمره درد است و به صورت کیفی و کمی مورد استفاده قرار می‌گیرد استفاده گردید. مقدار صفر نشانگر بی‌دردی مطلق و ۱۰ نشانه درد غیرقابل تحمل است.

تصویربرداری MRI: تصویربرداری MRI از بیماران و گروه سالم مراجعه‌کننده با استفاده از دستگاه با شدت میدان مغناطیسی ۱/۵ تسلا از شرکت جنرال الکتریک آمریکا (General Electric, USA) و با استفاده از کویل ۱۶ آرایه فازی مغز در بیمارستان میلاد اصفهان انجام

یافته‌ها

مختلف می‌باشد، استفاده شده است. مطابق یافته‌ها، در هر دو گروه مورد مطالعه، در میانگین پارامترهای FA، MD، RD، AD بین مرد و زن تفاوت آماری معناداری وجود ندارد. تحلیل همبستگی بین پارامترهای توالی DTI و مقیاس آنالوگ بصری VAS همبستگی، معناداری وجود دارد و با توجه به مقادیر مثبت ضریب همبستگی، بین VAS و پارامترهای اشاره شده رابطه مثبت و معناداری وجود داشته است و با افزایش پارامترهای توالی DTI، مقیاس آنالوگ بصری (VAS) به‌طور معناداری افزایش یافته است (جدول ۲).

بحث

تعریف پیشرفت بالینی و تحت بالینی در مالتیپل اسکلروزیس چالش‌برانگیز است.^۳ سابقه بیمار، مقیاس وضعیت ناتوانی گسترده Expanded disability status scale و تصویربرداری تشدید مغناطیسی

مطابق نتایج مطالعه، در گروه بیماران، ۲۸ نفر (۶۳/۳٪) زن و ۱۳ نفر (۳۱/۷٪) مرد بودند. در گروه شاهد ۵/۵۸٪ افراد زن و ۵/۴۱٪ مرد بودند. ویژگی‌های کمی پارامترهای توالی DTI دو گروه مورد مطالعه نشان داد که فقط در پارامتر FA مقدار میانگین گروه بیماران کمتر از گروه شاهد بوده است در پارامترهای MD، RD، AD و NFL مقدار میانگین گروه بیماران بیشتر از گروه شاهد بوده است که این شرایط برای مقادیر حداقل و حداکثر در پارامترهای مورد بررسی دو گروه نیز صدق می‌کند (جدول ۱).

به‌منظور تحلیل استنباطی داده‌ها از آزمون‌های پارامتریک و در صورت غیرنرمال بودن از آزمون‌های ناپارامتریک استفاده گردید. در این تحقیق به‌منظور بررسی نرمالیت داده‌ها از آزمون کولموگروف-اسمیرنوف که آزمون رایج در بررسی نرمالیت داده‌ها در پژوهش‌های

جدول ۱: ویژگی‌های کمی پارامترهای توالی DTI در دو گروه مورد مطالعه

گروه	فاکتور	میانگین	انحراف معیار	حداقل	حداکثر
بیماران	FA	۰/۳۰	۰/۰۸۹	۰/۱۸	۰/۴۸
	MD	۱/۱۳	۰/۱۴۸	۰/۷۸	۱/۳۰
	AD	۱/۶۵	۰/۱۴۶	۱/۳۷	۱/۸۲
	RD	۱/۰۵	۰/۲۱۶	۰/۶۶	۱/۳۰
شاهد	FA	۰/۷۴	۰/۰۵۹	۰/۶۲	۰/۸۴
	MD	۰/۵۸	۰/۰۴۴	۰/۵۱	۰/۶۶
	AD	۱/۱۴	۰/۰۹۴	۰/۹۸	۱/۲۹
	RD	۰/۴۶	۰/۰۴۰	۰/۴۰	۰/۵۴

جدول ۲: تحلیل همبستگی پارامترهای توالی DTI با طول مدت بیماری و VAS در بیماران مبتلا به MS

متغیر	آماره	FA	MD	AD	RD
طول مدت بیماری	ضریب همبستگی P	۰/۱۷۱	-۰/۱۲۵	-۰/۱۴۴	-۰/۲۱۲
مقیاس آنالوگ بصری	ضریب همبستگی P	۰/۹۲۴	۰/۷۰۳	۰/۷۹۲	۰/۸۹۳
		۰/۰۰۰۱	۰/۰۰۰۱	۰/۰۰۰۱	۰/۰۰۰۱

آزمون آماری: Chi-square test, $P < 0/05$ معنادار در نظر گرفته شد.

(VAS) (مقدار صفر نشانگر بی‌دردی مطلق و ۱۰ نشانه درد غیرقابل تحمل) و پارامترهای اشاره شده رابطه مثبت و معناداری وجود داشته است و با افزایش پارامترهای توالی DTI، مقیاس آنالوگ بصری (VAS) به‌طور معناداری افزایش یافته است (جدول ۲). این نتایج نیز تایید می‌کند که پارامتر VAS علاوه بر اینکه یک مقیاس قابل تعمیم برای تشخیص بیماری MS و شدت اثر آن است، به‌صورت جداگانه تاییدی مجدد بر قابل استناد بودن و سطح اطمینان پارامترهای توالی DTI به‌عنوان مارکر تشخیصی بیماری MS است.

به تازگی ماهیت انتشار آنیزوتروپیک در فضای خارج سلولی توسط چندین مدل انتشار متناسب با داده‌های به‌دست آمده مورد حمایت قرار گرفته است.^۹ نقش سلول‌های گلیال در مطالعات تجربی اخیر نشان می‌دهد که آستروسیت‌های فیبری که در درجه اول مسئول ایجاد اسکار در ماده سفید هستند، دارای فرآیندهای ذاتا طولانی‌تری هستند که در درجه اول به موازات الیاف ماده سفید در مغز طبیعی چیده شده و در صورت آسیب می‌تواند باعث افزایش انسجام جهت‌دار شوند.^{۱۰} در نتیجه، DTI در *In vivo* اطلاعات منحصر به فردی را در مورد ماهیت پویای آسیب‌شناسی MS ارائه می‌دهد. درک مکانسیم‌های بیماری‌زا که مسئول تغییرات انتشار در بیماری MS هستند در تعیین استفاده از DTI در مطالعات کلینیکال تریال ضروری است. مطالعه حاضر توانایی این تکنیک را در کمی‌سازی تغییرات پیش‌رونده مغزی و آسیب بافت نشان می‌دهد.

سپاسگزاری: این مقاله منتج از پایان‌نامه تحت عنوان "بررسی ارتباط بین سطح سرم نوروفیلامان سبک با آسیب آکسون در بیماران مبتلا به مالتیپل اسکلروزوس با استفاده از تصویربرداری انتشار تانسونی ام آر آی" با کد ۳۴۰۰۴۵ می‌باشد که در دانشگاه علوم پزشکی اصفهان به تصویب رسیده و با حمایت مالی دانشگاه علوم پزشکی اصفهان به انجام رسیده است. بدین‌وسیله از زحمات معاونت پژوهشی دانشگاه علوم پزشکی اصفهان تقدیر و تشکر می‌شود.

References

1. Laroche C, Uphaus T, Prat A, Zipp F. Secondary progression in multiple sclerosis: neuronal exhaustion or distinct pathology? *Trends Neurosci* 2016;39(5):325-39.
2. Aung WY, Mar S, Benzinger TL. Diffusion tensor MRI as a biomarker in axonal and myelin damage. *Imaging Med* 2013;5(5):427-40.
3. Filippi M, Rocca MA, Horsfield MA, Hametner S, Geurts JJ, Comi G, et al. Imaging cortical damage and dysfunction in multiple sclerosis. *JAMA Neurol* 2013;70(5):556-64.
4. Alexander AL, Lee JE, Lazar M, Field AS. Diffusion tensor imaging of the brain. *Neurotherapeutics* 2007;4(3):316-29.

همگی دارای کاستی‌هایی هستند و ممکن است پویایی بیماری را دست کم بگیرند. در مطالعه حاضر شدت علائم و عود بیماری در گروه بیمار در مقایسه با گروه نرمال متناسب با پارامترهای DTI تغییر می‌کند. به‌طور کلی پارامتر FA در گروه بیمار کاهش یافته و مقدار MD افزایش می‌یابد که به‌دلیل از دست دادن غلاف میلین و افزایش انتشار در جهات مختلف فیبرهای عصبی است.^۴ مقدار انتشار شعاعی RD در بیمارانی که دچار آسیب میلین می‌شوند افزایش می‌یابد و شاخص انتشار محوری AD در آسیب‌های آکسون افزایش می‌یابد که می‌تواند یک نشانگر برای بررسی آکسون باشد.^۵ در این مطالعه تفاوت‌های معنادار پارامترهای DTI بین گروه نرمال و بیمار به‌علت تغییر در جهات انتشار مختلف بود. مشاهدات اصلی در مطالعه ما نشان داد که با افزایش ناتوانی بیماران براساس مقیاس آنالوگ بصری شاخص‌های AD, RD, MD, افزایش و مقدار FA کاهش می‌یابد که به‌علت آسیب آکسون در گروه بیماران است. در حالی‌که مدل‌های پیچیده به توضیح بهتر مشاهدات یا بالین کمک می‌کنند که نیاز به اندازه‌گیری‌های با کیفیت بسیار بالا مانند تفکیک چند پوسته با وضوح بالا یا طیف‌سنجی تشدید مغناطیسی دارند.^۶ این اطلاعات ممکن است برای تخمین قطر آکسون ضروری باشد که در شرایط بالینی امکان‌پذیر نیست. افزایش نسبی انتشار در راستای محور طولی آکسون می‌تواند گسترش فضای خارج سلولی (و در نتیجه، از دست دادن بافت آکسونال) در ضایعات MS را نمایان سازد. آنالیز داده‌های به‌دست آمده از بیماران مبتلا به MS نشان داد واریانس‌های مختلف انتشار محوری ارتباط نزدیکی با تخریب بافت ناشی از ضایعات MS دارد که این نتایج با مطالعات پیشین DTI مطابقت دارد و بنابراین، استفاده از افزایش نسبی انتشار محوری AD به‌عنوان نشانگر آسیب بافت پشتیبانی می‌کند.^۷ به‌صورت مرسوم در بیشتر بیماری‌ها مخصوصاً بیماری‌های نورونیک یکی از معیارهای تشخیصی ظهور درد و شدت اثر آن است.^۸ در این مطالعه بین مقیاس آنالوگ بصری

5. Aung WY, Massoumzadeh P, Najmi S, Salter A, Heaps J, Benzinger TLS, et al. Diffusion Tensor Imaging as a Biomarker to Differentiate Acute Disseminated Encephalomyelitis From Multiple Sclerosis at First Demyelination. *Pediatr Neurol* 2018;78:70-4.
6. Panagiotaki E, Schneider T, Siow B, Hall MG, Lythgoe MF, Alexander DC. Compartment models of the diffusion MR signal in brain white matter: a taxonomy and comparison. *Neuroimage* 2012;59(3):2241-54.
7. Sbardella E, Tona F, Petsas N, Pantano P. DTI Measurements in Multiple Sclerosis: Evaluation of Brain Damage and Clinical Implications. *Mult Scler Int* 2013;2013:671730.
8. Solaro C, Trabucco E, Uccelli MM. Pain and multiple sclerosis: pathophysiology and treatment. *Curr Neurol Neurosci Rep* 2013;13(1):320.
9. Sbardella E, Tona F, Petsas N, Pantano P. DTI Measurements in Multiple Sclerosis: Evaluation of Brain Damage and Clinical Implications. *Mult Scler Int* 2013;2013:671730.
10. Bitner C, Benjelloun-Touimi S, Dupouey P. Palisading pattern of subpial astroglial processes in the adult rodent brain: relationship between the glial palisading pattern and the axonal and astroglial organization. *Brain Res* 1987;465(1-2):167-78.

Evaluation of the relationship between axon injury and clinical symptoms in patients with multiple sclerosis using diffusion tensor MRI imaging

Milad Jalilian M.Sc.¹
Iraj Abedi Ph.D.^{2*}
Mohammadreza Sharifi Ph.D.³

1- Department of Neuro Imaging,
School of Medicine, Tehran
University of Medical Sciences,
Tehran, Iran.

2- Department of Medical Physics,
School of Medicine, Isfahan
University of Medical Sciences,
Isfahan, Iran.

3- Department of Genetics and
Molecular Biology, School of
Medicine, Isfahan University of
Medical Sciences, Isfahan, Iran.

* Corresponding author: Department of
Medical Physics, School of Medicine,
Isfahan University of Medical Sciences,
Hezar Jarib St., Isfahan, Iran.
Tel: +98-31-37929011
E-mail: Iraj_abedi@yahoo.com

Abstract

Received: 26 Sep. 2021 Revised: 03 Oct. 2021 Accepted: 13 Apr. 2022 Available online: 21 Apr. 2022

Background: Magnetic resonance imaging (MRI) is a non-invasive imaging technology that shows detailed anatomical and pathological images. It is often used for disease detection, diagnosis, and treatment monitoring, in particular with neurodegenerative diseases, such as Multiple sclerosis (MS), Alzheimer's and amyotrophic lateral sclerosis. However, conventional MRI provides only qualitative information and cannot distinguish between myelin and axon destruction. One of the new methods in early detection for axonal injury is the DTI sequence, which can be used to observe and quantify the various dimensions of these plaques, including the direction of diffusion and average diffusion. In other words, in DTI, quantitative data from the image helps to estimate the physiological and pathophysiological information of plaques in the brain. This study aimed to investigate the relationship between DTI parameters including FA, MD, RD, AD, axon injury and severity of clinical symptoms in patients with MS.

Methods: This is a cross-sectional control case study that was performed in Isfahan Milad Hospital from December 2020 to August 2021. DTI imaging was performed on 41 patients with MS and 41 normal individuals, and DTI indices including fractional anisotropy (FA), mean diffusivity (MD), axial diffusivity (AD), and radial diffusivity (RD) in different areas of the brain were evaluated. A visual analog scale (VAS) was used to assess the severity of clinical symptoms in patients. The relationship between DTI indices and the severity of clinical symptoms and axon injury was analyzed by the Kolmogorov-Smirnov test.

Results: Correlation analysis showed that there is a significant correlation between DTI sequence parameters and the VAS visual analog scale ($P < 0.05$) and according to the positive values of the correlation coefficient, there was a positive and significant relationship between VAS and the mentioned parameters and with increasing parameters. The DTI sequence of the Visual Analog Scale (VAS) was significantly increased.

Conclusion: Indicators obtained from the DTI sequence can be used in the prognosis of the disease and the estimation of the severity of clinical symptoms during the patients' involvement.

Keywords: diffusion tensor imaging, magnetic resonance imaging, multiple sclerosis.

