

# جاگذاری پیچ ایلوساکرال زیر کنترل سی تی اسکن با بی حسی موضعی

دکتر رضا شهریار کامرانی (استادیار)\*، دکتر شاهپور شیرانی (استادیار)\*، دکتر محمدتقی طهماسبی (دانشیار)\*  
\* دانشکده پزشکی دانشگاه علوم پزشکی تهران

## چکیده

در شکستگی‌های ناپایدار لگن، یکی از روش‌های ثابت کردن قسمت خلفی لگن، استفاده از پیچ ایلوساکرال است. این روش با وجودی که در بسیاری از مواقع روش انتخابی است ولی در ایران بعلاوه مشکلات تکنیکی در جاگذاری این پیچ، به طور شایعی مورد استفاده قرار نمی‌گیرد. ما روش معمولی پیچ‌گذاری ایلوساکرال را با کمی تغییر برای افزایش کیفیت تصویرنگاری و کاهش خطر عوارض عصبی، به صورت پیچ‌گذاری با راهنمایی سی تی اسکن زیر بیحسی موضعی در دو بیمار انجام دادیم در هر دو مورد پیچ در جای مناسب قرار گرفته عوارض جانبی ناشی از آن به وجود نیامد.

## مقدمه

ناپایداری‌های عمودی لگن (vertical stability) نیازمند ثابت کردن قسمت خلفی لگن است (۱). ثابت کردن قسمت قدامی لگن به تنهایی نمی‌تواند ناپایداری عمودی لگن را پایدار نماید و علاوه بر به تعویق انداختن راه اندازی بیمار، شانس بدجوش خوردگی را افزایش می‌دهد (۲).

روش‌های مختلفی برای ثابت کردن خلف لگن معرفی شده‌اند. Trans Iliac Rod روش ساده و ایمنی است، ولی خیلی قوی نیست و در موارد درگیری در هر دو طرف ساکروم مناسب نیست چون باید حداقل یک طرف ساکروم به لگن متصل شود. Ilio-Iliac plating روش ثابت کردن دقیق پلیت و گاه نیاز به دیسکسیون وسیع در خلف لگن دارد لذا در مواردی که نسج نرم در خلف لگن وضعیت مناسبی ندارد

توصیه نمی‌شود. Anterior plating در ناپایداری‌های خلفی که خط شکستگی از ایلوم می‌گذرد روش انتخابی است ولی در شکستگی ساکروم بخصوص منطقه‌های II و III و نیز قسمت‌های داخلی منطقه I ممنوع است.

Posterior insitu plating به دنبال جالاندازی باز از خلف، در دررفتگی ساکروم یا شکستگی‌های خارجی منطقه I استفاده می‌شود. اما این روش از نظر تکنیکی مشکل است و نیاز به پلیت‌های خاص دارد. Ilio sacral screw امروزه از نظر بسیاری از مؤلفین در بسیاری از موارد روش انتخابی است. پیچ ایلوساکرال به طور مستقیم در ثابت کردن شکستگی عمل می‌نماید و نیاز به دیسکسیون زیاد نسج ندارد. از مزایای دیگر آن کاهش خونریزی و کاهش شانس عفونت است (۱،۳)، اما برای قرار دادن این پیچ احتیاج به تجربه جراح و پرسنل اتاق عمل و امکانات تصویرنگاری با کیفیت بالا داریم، بعلاوه

فاصله نقطه ورودی پین به پوست تا محل استخوان و نیز فاصله نقطه ورودی به استخوان تا کورتکس سمت مقابل محاسبه می‌شود.

سطح مناسب برای ورود پین سطحی است که نسبت به صفحه فوقانی S1 و سوراخ S1 در حد وسط قرار داشته باشد. ضمن آنکه باید مراقب شیب طبیعی S1 باشیم. مسیر عبور پین منحصراً در داخل ساختمان‌های استخوانی باشد، مگر آنکه مطمئن باشیم از محل لیگمان اینترآوستوس ایلئوساکرال می‌گذرد.

تخت سی‌تی‌اسکن از داخل محفظه خارج شده با استفاده از دو خط، یکی خط پین نشانه روی سطح پوست، دیگری سطح قطع سی‌تی‌اسکن مورد نظر، محل ورود پین مشخص می‌شود. مسیر پین راهنما با گزیلوکاتین ۲٪ بی‌حس می‌گردد. یک Canulated Screw هفت میلی‌متر بعنوان پین راهنما تا روی استخوان وارد شده ۲ میلی‌متر در استخوان فرو می‌رود. یک برش سی‌تی‌اسکن از سطح مربوطه گرفته می‌شود. محل ورود پین و زاویه آن بررسی می‌شود، و در صورت اشکال تصحیح می‌شود. پین در جهت درست و به اندازه طولی که قبلاً توسط سی‌تی‌اسکن مشخص گردیده است به جلو رانده می‌گردد. در فاصله انجام این کار مرتباً از بیمار سؤال می‌شود چنانچه درد تیرکشنده‌ای در مسیر ریشه L5 یا S1 احساس کرد اطلاع دهد. سپس روی پین راهنما با سرته کانوله استخوان را سوراخ می‌کنیم. در فاصله هر ۲ تا ۳ سانتی‌متر که سر ته به جلو می‌رود محل سوراخ با ۲ تا ۳ سی‌سی گزیلوکاتین بی‌حس می‌گردد. در مرحله آخر پیچ کانولیت ۷ میلی‌متر با رزوه‌های ۱۶ یا ۳۲ میلی‌متر را در روی پین راهنما کار می‌گذاریم. مجدداً در تمام مراحل از بیمار در مورد درد تیر کشنده به اندام تحتانی سؤال می‌شود. این مراحل در صورت لزوم در سطح دیگر یا در سمت مقابل نیز تکرار می‌گردد.

در پیگیری، بیمار از روز بعد از عمل نشسته و بر حسب پایداری شکستگی و یک یا دو طرفه بودن به صورت 3 point یا 4 point راه‌اندازی خواهد شد.

### بیمار اول:

آقای م-م ۳۳ ساله بدنبال تصادف اتومبیل دچار ترومای متعدد گردیده بود. در معاینه بالینی اختلال حس کف پا، آسیب

لازم است جابجایی در خلف لگن بطور کامل اصلاح شده باشد، و مانعی در راه یک تصویرنگاری خوب نظیر چاقی بیمار یا مشکلات دیگر وجود نداشته باشد. به علت مجاورت نزدیک عناصر حیاتی، عروق بزرگ و اعصاب محیطی و نیز ساختمان‌های دم اسب خطر آسیب به این عناصر مطرح می‌باشد (۴). در شکستگی در منطقه II ساکروم به علت خطر آسیب به عناصر عصبی توصیه شده است از پیچ‌های کنسولوس با رزوه کامل استفاده شود تا در محل شکستگی فشردگی ایجاد نشود، که این یکی از نقاط ضعف این روش است. به علت مشکلاتی که در روش‌های جاری پیچ‌گذاری بسته ایلئوساکرال موجود است، هنوز هم تلاش برای بهبود تکنیک‌های موجود ادامه دارد (۵).

در بسیاری از مراکز از جمله در مرکز ما تمام عوامل لازم برای کارگذاری یک پیچ ایلئوساکرال با اطمینان خاطر وجود ندارند، لذا ما برای تسهیل این روش و بالا بردن ایمنی آن، تکنیک پیچ‌گذاری ایلئوساکرال را با کمی تغییر برای دو بیمار بکار بردیم که معرفی می‌شوند.

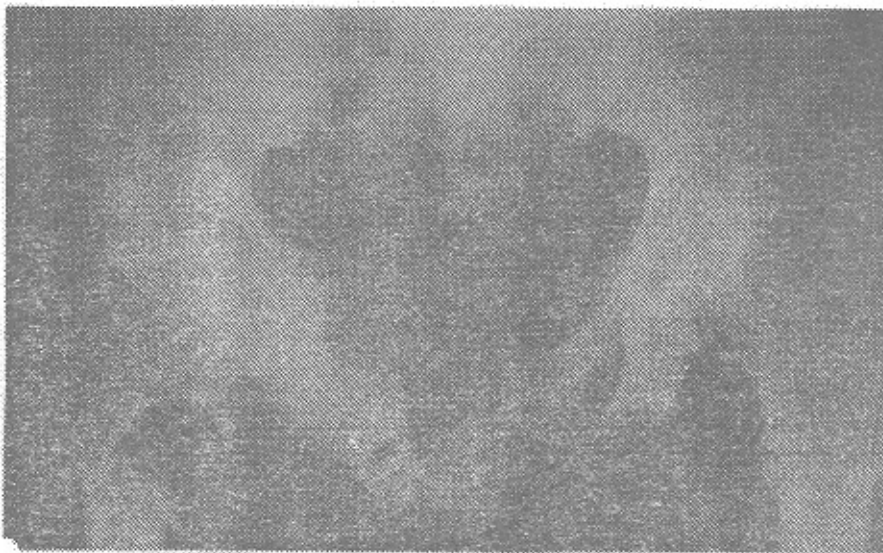
## مواد و روش‌ها

مورد مناسب درمان فوق بیماری است که ناپایداری خلفی داشته و جابجایی موجود به طریقی از جمله فیکساسیون قدامی یا جاناندازی بسته اصلاح گردیده، یا به دلیلی امکان جاناندازی وجود نداشته باشد ولی ثابت کردن در وضعیت موجود بر بی‌حرکتی طولانی مدت ارجحیت داشته باشد.

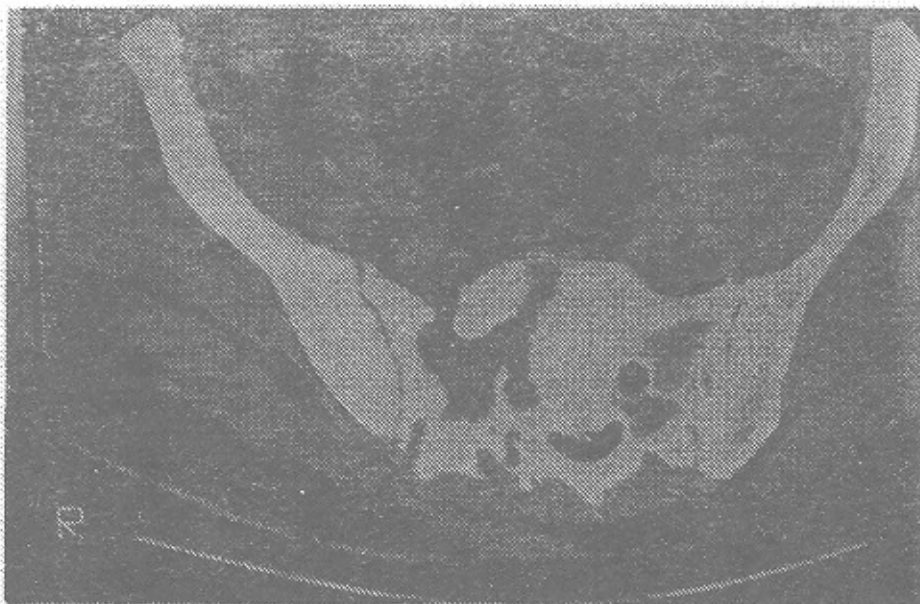
بیمار به شکم روی تخت سی‌تی‌اسکن خوابیده، در حالی که یک رگ باز و در دسترس دارد با ۵ میلی‌گرم دیازپام وریدی و ۲۵ میلی‌گرم پتیدین عضلانی آماده می‌شود. ناحیه باسن بیمار بتادین و اطراف ناحیه عمل پوشانده می‌شود. یک پین نشانه بصورت عمودی در محاذات تقریبی مفصل ساکروایلپاک روی پوست ثابت می‌گردد. از بیمار در قسمت اتصال ساکروم به ایلئوم برش‌های ۲ میلی‌متر سی‌تی‌اسکن گرفته می‌شود. به این وسیله وضعیت جاناندازی، بهترین محل وارد کردن پین راهنما، زاویه پین راهنما با سطح زمین (پین راهنما همیشه موازی خط عمود بر امتداد بدن می‌باشد) و

بیمار تا ۱۰ روز به تعویق انداخته شد تا بعد از بهبود زخم ناحیه ساکروم شکستگی‌ها ثابت شود. ولی زخم ناحیه ساکروم بهبود نیافت. لذا در روز دهم شکستگی ساب‌تروکانتریک و قسمت قدام لگن ثابت شد و جهت زخم قسمت خلفی دبریدمان به عمل آمد. بعد از یک هفته قسمت خلف لگن با تکنیک یاد شده ثابت گردید. بیمار ۴۸ ساعت بعد از عمل دوم با کمک واکر به صورت راه‌اندازی بدون گذاشتن وزن در سمت راست از تخت خارج شد. بعد از عمل هیچ ضایعه عصبی اضافه شده‌ای برای بیمار بوجود نیامد و پیچ در جای مناسب قرار گرفته بود (شکل ۳ و ۴ و ۵).

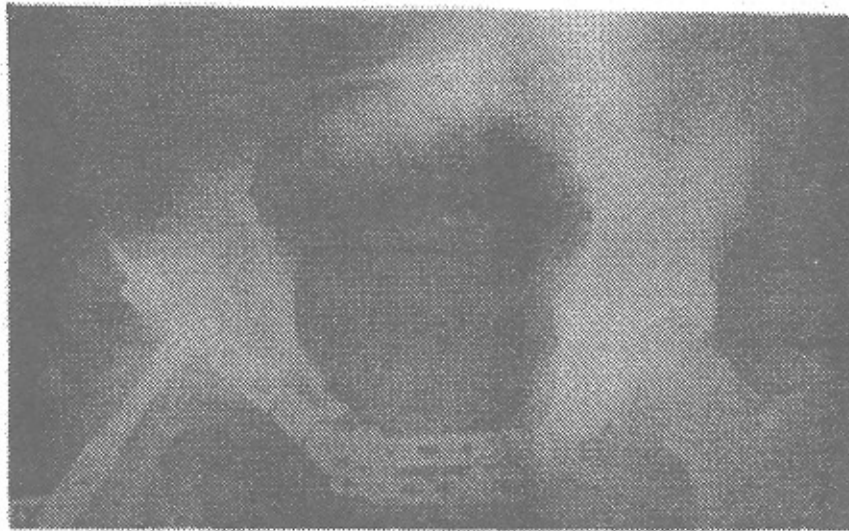عصب پرونشال، و زخم پوستی روی ناحیه ساکروم ناشی از ضربه مستقیم وجود داشت. در نوار عصبی ضایعه ناکامل اعصاب فمورال، سیاتیک، ایتوراتور، و گلونشال فوقانی و تحتانی وجود داشت. در بررسی تصویرنگاری ترومای لگن از نوع ناپایداری چرخشی، عمودی (Rotationally vertically unstable) بود (شکل ۱). اجزاء آن عبارت بودند از: دررفتگی سمفیز پویس، شکستگی راموس فوقانی تحتانی پویس راست، شکستگی خردشدگی ساکروم در منطقه ۲ و با گسترش به منطقه ۳ در سمت راست (شکل ۲). بیمار شکستگی ساب‌تروکانتریک در سمت راست نیز داشت. عمل جراحی اول



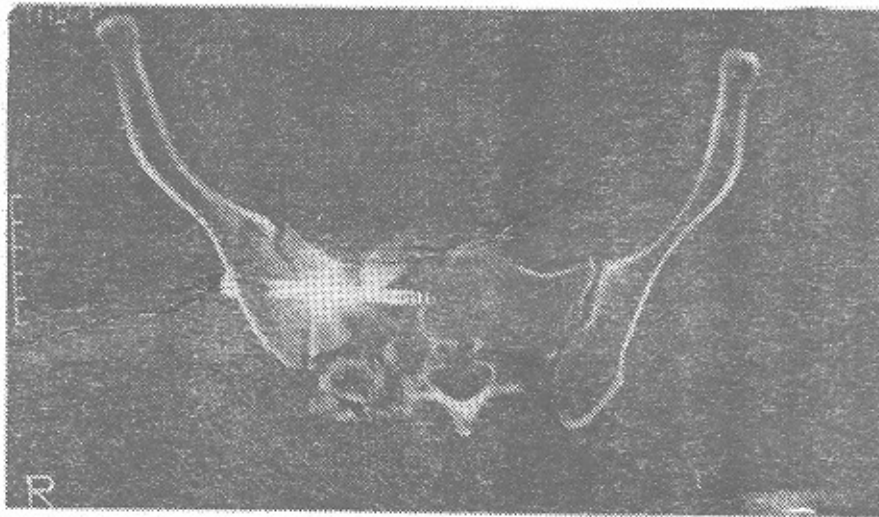
شکل شماره ۱- رادیوگرافی رخ لگن بیمار



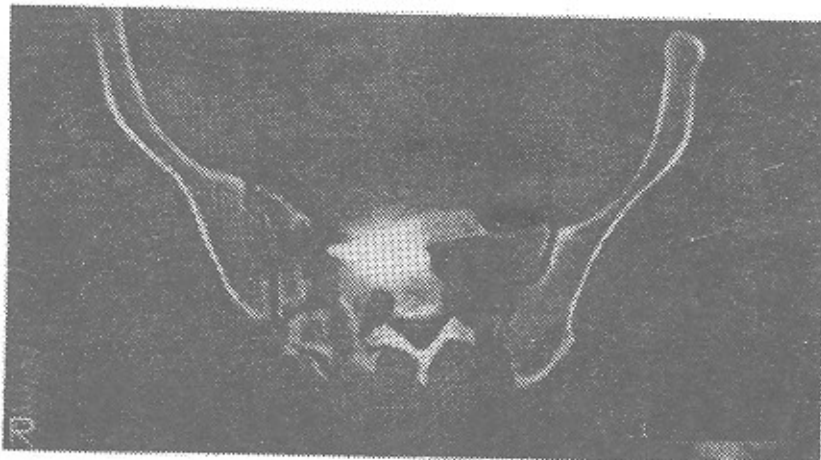
شکل شماره ۲- سی‌تی‌اسکن بیمار با شکستگی خردشدگی یک طرف ساکروم



شکل شماره ۳- رادیوگرافی لگن بیمار نمای Inlet بعد از عمل دوم



شکل شماره ۴- سی تی اسکن بیمار بعد از عمل دوم



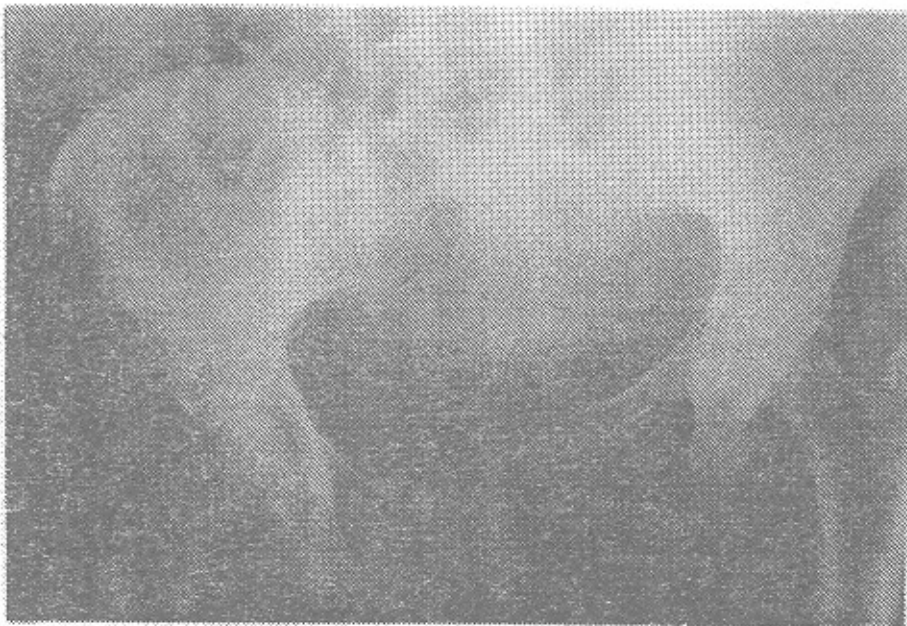شکل شماره ۵- سی تی اسکن بیمار بعد از عمل دوم یک مقطع سی تی اسکن پایین تر، پیچ در جای مناسب قرار دارد.



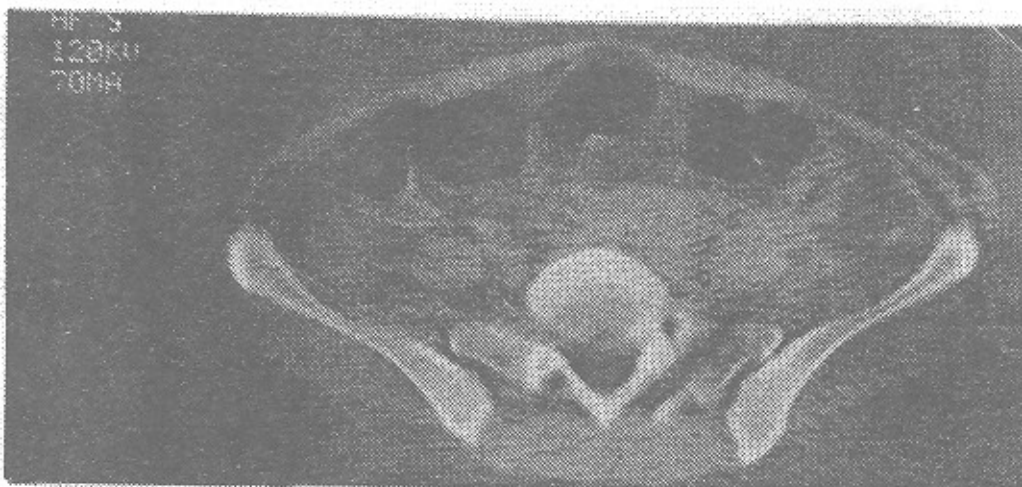
## بیمار دوم:

خانم ر-ع ۳۳ ساله بدنبال تصادف اتومبیل در بیمارستان دیگری بستری گردیده و تحت درمان با کشش اسکلتی قرار داشت. بیمار بعد از ۱۲ روز به مرکز ما ارجاع شد. بیمار به علت مدت بستری قبلی از زخم بستر نیز شکایت داشت. در معاینه بالینی علائم ضایعه عصبی وجود نداشت، در اندامها و احشاء دیگر مشکلی نداشت، زخم بستر در ناحیه روی ساکروم که تا زیر جلد عمق داشت به ابعاد ۳ در ۴ سانتی متر دیده می شد. شکستگی از نوع ناپایداری چرخشی عمودی بوده (شکل ۶) و اجزاء آن عبارت بودند از دررفتگی سمفیز پویس، شکستگی سمفیز فوقانی و تحتانی پویس راست، شکستگی

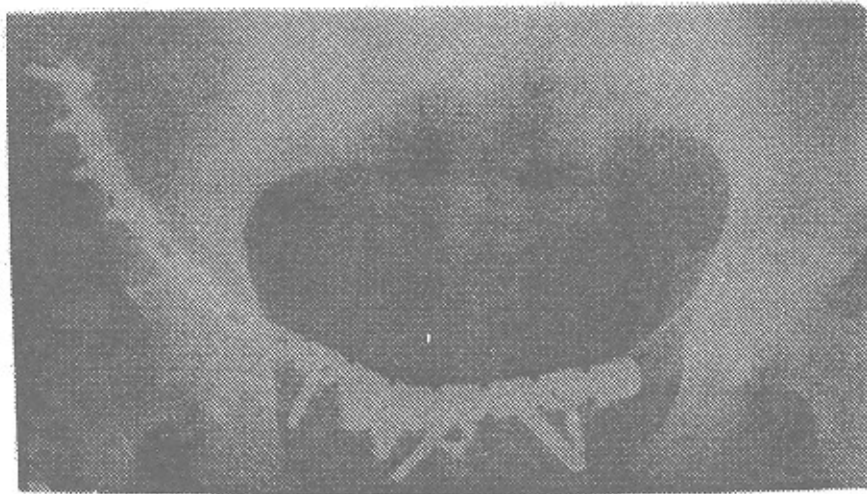
منطقه II ساکروم در سمت چپ و دررفتگی مفصل ساکروایلیاک در سمت راست (شکل ۷). به علت چاقی بیمار امکان پرستاری مناسب برای درمان زخم بستر میسر نبود. بعد از ۴ روز در مرحله اول قسمت قدام لگن جاناندازی باز و ثابت شد. به علت وجود زخم بستر، قسمت خلفی لگن در این مرحله ثابت نشد (شکل ۸). کشش اسکلتی برای بیمار ادامه یافت. بعد از یک هفته قسمت خلفی لگن با تکنیک پیچ گذاری ایلوساکرال با راهمایی سی تی اسکن زیر بی حسی موضعی انجام گردید (شکل ۹).



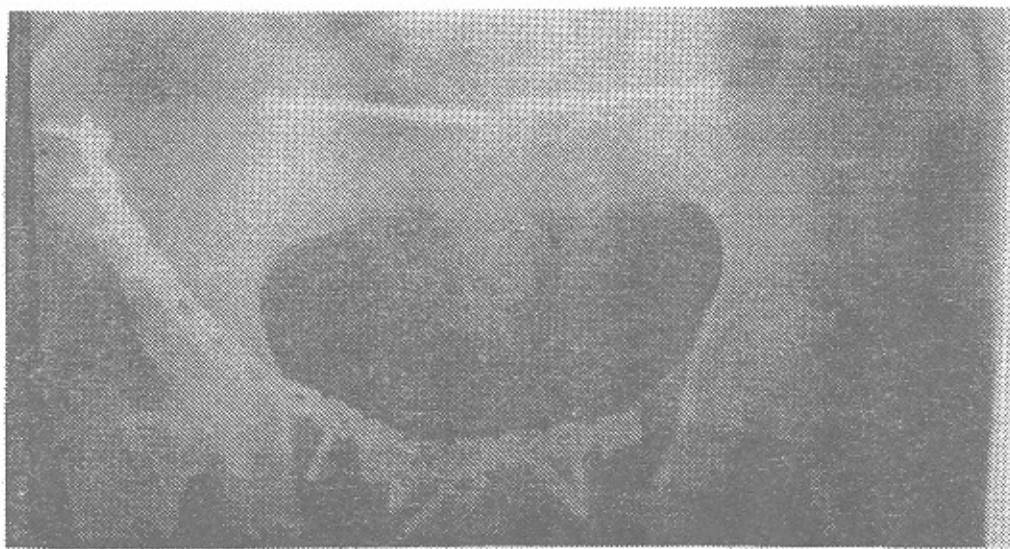
شکل شماره ۶- رادیوگرافی رخ لگن بیمار



شکل شماره ۷- سی تی اسکن بیمار با شکستگی در یک سمت ساکروم و دررفتگی ساکروایلیاک در سمت مقابل



شکل شماره ۸- رادیوگرافی رخ لگن بیمار بعد از عمل اول



شکل شماره ۹- رادیوگرافی رخ لگن بیمار بعد از عمل دوم

لذا بین خارج گردیده و کمی قدامتر از محل مورد نظر اولیه قرار داده شد.

### بحث

پیچ ایلوساکرال توسط Letournet گسترش یافت و توسط Roult و Matta تکنیک‌های کلاسیک جاگذاری پیچ

بیمار بعد از ۲۴ ساعت با واکر به صورت 4-point راه‌اندازی شد. هیچگونه علائم عصبی بعد از عمل عارض نگردید. این بیمار حین قرار دادن بین راهنما در سمت چپ در مسیر مناسب، از درد تیر کشنده به اندام تحتانی شکایت کرد

برابری نمی‌کند، بیمار کاملاً بدون درد نخواهد بود، در صورت لزوم عمل جراحی در قدام لگن عمل جراحی باید در دو مرحله انجام گردد، و بالاخره امکان جاناندازی باز برای جابجایی خلفی وجود ندارد.

در نهایت پیشنهاد ما برای استفاده از تکنیک ارائه شده محدود بوده و عبارتند از:

- ۱- بیمار کاندید ثابت کردن قسمت خلفی لگن باشد.
  - ۲- ضایعه قسمت خلفی لگن در مفصل ساکروایلیاک یا در منطقه I یا II ساکروم باشد.
  - ۳- بیمار در مورد روش‌های دیگر ثابت کردن خلف لگن، بخصوص روش‌های زیر بیهوشی عمومی یا منطقه‌ای اطلاع داشته باشد.
  - ۴- امکان دسترسی فوری به اتاق عمل و رآنیماسیون فوری وجود داشته باشد تا در صورت هر گونه اشکالی در حین عمل آمادگی لازم مهیا باشد.
  - ۵- جابجایی قسمت خلفی لگن اصلاح شده باشد یا آنکه ثابت کردن لگن در وضعیت موجود از جاناندازی باز و ثابت کردن داخلی و یا درمان طولانی با کشش اسکلتی ارجحیت داشته باشد.
  - ۶- همکاری کامل بین متخصص رادیولوژی و جراح وجود داشته باشد.
- در صورتی که شرایط فوق در مورد بیماری وجود داشته باشد به نظر می‌رسد روش فوق تکنیکی ایمن، آسان و کارآ بوده نیاز به مهارت فراوانی نداشته باشد.

معرفی شده است. Templeman در ۳ بیمار از ۱۶ مورد جاناندازی بسته و پیچ ایلوساکرال خود را با راهنمایی سی‌تی‌اسکن گذاشته ولی در این مورد تکنیک خود را شرح نداده است. امروزه پیچ ایلوساکرال از نظر بسیاری از مؤلفین روش انتخابی در ثابت کردن خلف لگن جز در موارد شکستگی بال ایلوم و شکستگی منطقه ۳ ساکروم می‌باشد (۶). برای قرار دادن پیچ ایلوساکرال به صورت بسته نیاز به فلوروسکوپی با کیفیت بالا، تبحر تکنسین رادیولوژی برای جابجا کردن مکرر و قرار دادن C arm در بهترین وضعیت و به صورت مکرر و متناوب داریم. بعلاوه بدست آوردن شرایط ایده‌آل در بعضی موارد میسر نیست. مواردی نظیر چاقی بیمار، وجود ماده حاجب در محوطه لگن به علت بررسی‌های تصویرنگاری قبلی در بیمار با ترومای مکرر، عدم امکان جاناندازی دقیق شکستگی یا خردشدگی در محل شکستگی و تفاوت‌های مرفولوژیک ساکروم در افراد مختلف که یافته شایعی است (۷،۸)، همه از موارد منع نسبی استفاده از پیچ ایلوساکرال است این مشکلات هیچ کدام منع استفاده از روش پیشنهادی ما را ندارد. بعلاوه همواره خطر عوارض عصبی ناشی از مسیر نادرست پین یا پیچ یا به هنگام فشرده شدن محل شکستگی هنگام سفت کردن پیچ هست. این دو مشکل برای تکنیک پیشنهادی ما با توجه به بیدار بودن بیمار و همکاری وی در حین کارگذاری پیچ به حداقل می‌رسد.

علیرغم محاسن فوق، در تکنیک پیشنهادی معایبی نیز وجود دارد. شرایط اتاق سی‌تی‌اسکن با شرایط اتاق عمل

## منابع

1. Cole JD, Blum DA, Ansel LJ. Outcome after fixation of unstable posterior pelvic ring injuries. *Clin Orthop* 1996; (326): 160-179.
2. Matta JM, Tornetta P3rd. Internal fixation of Unstable ring injuries. *Clin Orthop* 1996; (326): 129-140.
3. Routt ML Jr, Simonian PT. Closed reduction and percutaneous skeletal fixation of sacral fractures. *Clin Orthop* 1996; (329): 121-128.
4. Templeman D, Schmidt A, Freese J, Weisman I. Proximity of iliosacral screws to neurovascular structures after internal fixation. *Clin Orthop* 1996; (329): 194-198.
5. Tonetti J, Carrat L, Lavallee S, Pittet L, Merloz P, Chirossel JP. Percutaneous iliosacral screw placement using image guided techniques. *Clin Orthop* 1998; (354): 103-110.
6. Templeman D, Goulet J, Duvelius PJ, Olson S, Davidson M. Internal fixation of displaced fractures of the sacum. *Clin Orthop* 1996; (329): 180-185.
7. Routt ML Jr, Simonian PT, Agnew SG, Mann FA. Radiographic recognition of the sacral alar slope for optimal placement of iliosacral screws: a cadaveric and clinical study. *J Ortop Trauma* 1996; 10(3): 171-177.
8. Morse BJ, Ebraheim NA, Jackson WT. Preoperative CT determination of angles for sacral screw placement. *Spine* 1994; 19(5): 604-607.