

آتروفی سابفیلدهای هایپوکامپ به‌عنوان یک بیومارکر تشخیصی در بیماران مبتلا به آلزایمر و افتراق آن از عارضه اختلال شناختی خفیف

چکیده

دریافت: ۱۴۰۱/۰۹/۲۱ ویرایش: ۱۴۰۱/۰۹/۲۸ پذیرش: ۱۴۰۱/۱۰/۲۴ آنلاین: ۱۴۰۱/۱۱/۰۱

یونس سلیمانی^۱، امیررضا جهانشاهی^۱،
داود خضزلو^{۳*}

۱- گروه علوم اعصاب، دانشکده فناوری‌های نوین پزشکی، دانشگاه علوم پزشکی تهران، تهران، ایران.

۲- گروه رادیولوژی، دانشکده پزشکی، دانشگاه علوم پزشکی تبریز، تبریز، ایران.

۳- گروه رادیولوژی دانشکده پیراپزشکی، دانشگاه علوم پزشکی تبریز، تبریز، ایران.

زمینه و هدف: هنوز درک روشنی از الگوی آتروفی سابفیلدهای هایپوکامپ در بیماری آلزایمر و افتراق آن از اختلالات شناختی خفیف وجود ندارد. در این مطالعه مقطعی آتروفی سابفیلدهای هایپوکامپ در بیماران آلزایمر با بیماران مبتلا به اختلال شناختی اولیه (EMCI) و پایدار (LMCI) و همچنین گروه کنترل مقایسه شدند. **روش بررسی:** مطالعه از نوع مقطعی بود که از شهریور ۱۴۰۰ تا ۱۴۰۱ در گروه رادیولوژی دانشکده پیراپزشکی تبریز انجام شد. تصاویر MRI مربوط به بیماران آلزایمر، بیمار EMCI، بیمار LMCI و گروه نرمال کنترل (NC) از پایگاه ADNI استخراج شد. با استفاده از ابزار بخش‌بندی هایپوکامپ در FreeSurfer Software, version 7, Harvard University, USA، سابفیلدهای مختلف هایپوکامپ جداسازی شدند. اختلاف حجم هرکدام از سابفیلدهای هایپوکامپ مابین گروه‌های شرکت‌کننده در مطالعه و همچنین اختلاف حجم دو به دو بین گروه‌ها با استفاده از Kruskal-Wallis H test و Post-hoc Dunn's test بررسی گردید ($P < 0/05$).

یافته‌ها: بیشترین اختلاف معنادار مابین گروه‌های چهارگانه شرکت‌کننده در مطالعه مربوط به سابفیلدهای Whole hippocampus، DG body، Subiculum body و Subiculum head بود ($P < 0/0001$). هنگام بررسی دو به دو، بیشترین اختلاف معنادار مابین جفت‌گروه NC/AD و کمترین اختلاف معنادار مابین جفت‌گروه LMCI/AD و در سابفیلد Subiculum body مشاهده شد.

نتیجه‌گیری: در بیشتر سابفیلدهای هایپوکامپ اختلاف معناداری از آتروفی دیده می‌شود. چنین یافته‌هایی می‌تواند به‌عنوان راهنما برای مطالعات آینده به‌منظور بهبود عملکرد تشخیصی برای شناسایی افراد در معرض خطر بالای بیماری آلزایمر کمک‌کننده باشد.

کلمات کلیدی: آلزایمر، آتروفی، هایپوکامپ، اختلال خفیف شناختی، تصویربرداری عصبی.

* نویسنده مسئول: تبریز، دانشگاه علوم پزشکی تبریز.
تلفن: ۰۴۱-۳۳۳۵۶۹۱۱
E-mail: khezerlood@tbzmed.ac.ir

مقدمه

سیستم‌های مراقبت بهداشتی تحمیل می‌کند.^۱ در حال حاضر هیچ درمانی برای AD وجود ندارد و پیش‌بینی می‌شود که شیوع آن تا سال ۲۰۵۰ تا بیش از چهار برابر افزایش پیدا کند.^۲ بنابراین، یافتن راهی برای کاهش سرعت پیشرفت و اصلاح سیر این بیماری از اهمیت بسیار بالایی برخوردار می‌باشد. تصویربرداری تشدید مغناطیسی ساختاری (Structural MRI) به‌عنوان یک روش تشخیصی پیش‌رو در

بیماری آلزایمر (Alzheimer's disease) یک اختلال عصبی است که مشخصه اصلی آن کاهش تدریجی عملکردهای شناختی، به‌ویژه در حوزه حافظه می‌باشد.^۱ این بیماری با نرخ شیوع جهانی بیش از ۳۶ میلیون نفر در سال، هزینه‌های بسیار زیادی را به دولت‌ها و

می‌کند، درحالی‌که LMCI در نقطه بعدی برای پیشرفت به AD است. از آنجایی‌که زیرگروه‌های EMCI و LMCI براساس شدت اختلال فراموشی طبقه‌بندی می‌شوند، این امر می‌تواند منجر به طبقه‌بندی نادرست این دو زیرگروه از اختلال شناختی خفیف شود.^{۱۴} ارزیابی آتروفی سابفیلدهای هایپوکامپ در بیماران مبتلا به آلزایمر و تمایز آن از الگوی آتروفی هایپوکامپ در عارضه اختلال شناختی خفیف، کمک شایانی به تشخیص این دو بیماری و افتراق آنها از هم خواهد کرد.^{۱۵} با این حال، هنوز هیچ توافق روشنی در مورد الگوی آتروفی سابفیلدهای هایپوکامپ در بیماری آلزایمر و اختلالات شناختی خفیف وجود ندارد.

با توجه به پراکندگی گزارشات قبلی درباره آتروفی هایپوکامپ در بیماران آلزایمر و MCI، در این مطالعه مقطعی آتروفی سابفیلدهای هایپوکامپ در بیماران آلزایمر استخراج و با بیماران EMCI و LMCI و همچنین گروه سالم (Normal control) از نظر تغییرات حجمی مقایسه می‌شود. به بیان دیگر، هدف اصلی مطالعه حاضر شناسایی سابفیلدهای هایپوکامپ با بیشترین قدرت تشخیصی در رابطه با بیماری آلزایمر و افتراق این بیماری از سایر اختلالات شناختی خفیف می‌باشد. این یافته‌ها می‌تواند به عنوان راهنما برای مطالعات آینده به منظور بهبود عملکرد تشخیصی با استفاده از بیومارکرهای MRI برای شناسایی افراد در معرض خطر بالای بیماری آلزایمر کمک‌کننده باشد.

روش بررسی

این طرح در دانشگاه علوم پزشکی و خدمات بهداشتی درمانی تبریز با کد اخلاق IR.TBZMED.REC.1400.1216 مورد تایید قرار گرفته است. مطالعه از نوع مقطعی بوده که از شهریور ۱۴۰۰ تا ۱۴۰۱ در گروه رادیولوژی دانشکده پیراپزشکی تبریز انجام شد. داده‌های مورد استفاده در این کار از پایگاه داده Alzheimer's disease neuroimaging initiative (ADNI) (<http://adni.loni.ucla.edu>) دست آمده است. ADNI یک دیتابیس چند مرکزی است که برای توسعه بیومارکرهای بالینی، تصویربرداری، ژنتیکی و بیوشیمیایی، تشخیص زودهنگام و ردیابی بیماری آلزایمر طراحی شده است. در این مطالعه تصاویر MRI 3 تسلا با وزن T1 با پروتکل MPRAGE

شناسایی و ارزیابی سیر پیشرفت بیماری‌های نورودژنراتیو از جمله آلزایمر شناخته می‌شود.^۴ آتروفی سابفیلدهای هایپوکامپ در تصاویر MRI ساختاری، یکی از ویژگی‌های کلیدی تشخیص بیماری آلزایمر است. هایپوکامپ یک ساختار بسیار مهم در مغز است که در فرایندهای شناختی، به ویژه حافظه اپیزودیک و درک موقعیت فضایی نقش دارد.^۵ این ساختار از سابفیلدهای به هم پیوسته و در عین حال از نظر عملکردی متمایز تشکیل شده است. مهم‌ترین سابفیلدهای هایپوکامپ شامل کمپلکس ساییکولار (Subicular complex) در بخش قدامی، چهار ناحیه CA1-4 (Cornu ammonis) در بخش خلفی، شکنج دندانه‌دار (Dentate gyrus) و شیار هایپوکامپ (Hippocampal fissure) می‌باشند.^۶

یافته‌های مطالعات تصویربرداری عصبی بر اهمیت در نظر گرفتن این سابفیلدهای خاص به جای در نظر گرفتن هایپوکامپ به عنوان یک کل تاکید کرده‌اند.^{۷،۸} یافته‌های اولیه شواهدی را نشان داده‌اند که تخمین‌های حجمی سابفیلدهای هایپوکامپ در پیش‌بینی بیماری آلزایمر حساس‌تر از تخمین حجم کل هایپوکامپ عمل می‌کند.^{۹،۱۰} مطالعات نشان داده‌اند که سابفیلدهای هایپوکامپ حساسیت کاملاً متفاوتی از نظر تغییرات حجم نسبت به سندروم‌های عصبی به ویژه بیماری آلزایمر از خود بروز می‌دهند. به طوری‌که ناحیه CA1 بالاترین حساسیت را نسبت به سیر پیشرفت بیماری آلزایمر در مطالعات نوروپاتولوژیک و تصویربرداری نشان داده است.^{۱۱،۱۲،۱۳} از طرف دیگر، وجود آتروفی در سابفیلدهای هایپوکامپ در بسیاری از بیماران مبتلا به اختلال شناختی خفیف Mild cognitive impairment, (MCI) نیز به اثبات رسیده است.^{۱۴}

اختلال شناختی خفیف وضعیتی است که در آن بیمار با حفظ نسبی سایر حوزه‌های شناختی و فعالیت‌های عملکردی خود، تنها دچار اختلال خفیف در عملکرد حافظه خود می‌شود. بنابراین این اختلال هیچ‌گاه معیارهای تشخیص بیماری آلزایمر در فرد را برآورده نمی‌کند.^{۱۳} یک سوم از بیماران MCI طی پنج سال پیگیری دچار AD می‌شوند. بنابراین، این مرحله پیش‌بالینی یا پرودرومال (Prodromal)، به ویژه در مرحله MCI، فرصتی برای مداخله پیشگیرانه فراهم می‌کند. افراد MCI در دو زیرگروه، MCI اولیه (EMCI) و MCI ثانویه یا پایدار (LMCI) در دیتابیس ADNI، طبقه‌بندی می‌شوند. در نظر گرفته می‌شود که EMCI بیماران را در نقطه اولیه طیف بالینی منعکس

در این مطالعه برای آزمون فرض‌ها و انجام روش‌های آماری از SPSS software, version 22, IBM SPSS, Armonk, NY, USA استفاده گردید. به منظور بررسی نرمالیت داده‌ها از Shapiro-Wilk test استفاده گردید. مقدار سطح معناداری برای داده‌های تمام گروه‌ها از مقدار خطای ۰/۰۵ کمتر بوده، و در نتیجه داده‌ها دارای توزیع غیرنرمال بوده و بنابراین از آزمون ناپارامتری Kruskal-Wallis H test به منظور بررسی اختلاف میانگین حجم سابفیلدهای مختلف مابین گروه‌های چهارگانه شرکت‌کننده در مطالعه استفاده گردید. همچنین از آزمون تعقیبی Post-hoc Dunn's test به منظور بررسی اختلاف میانگین حجم دوه‌دو مابین گروه‌ها در هر سابفیلد استفاده گردید ($P < 0/05$).

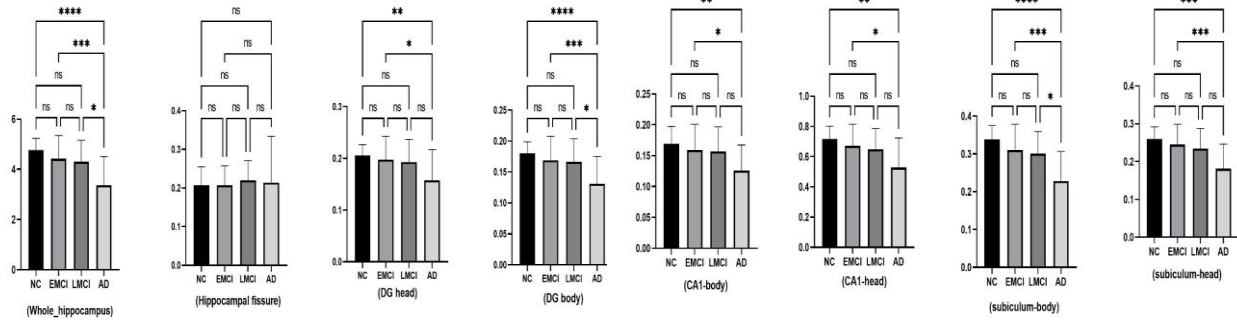
یافته‌ها

جدول ۱ نشان‌دهنده اطلاعات دموگرافیک و نتایج تست‌های نوروفیزیولوژیک شرکت‌کنندگان در این مطالعه می‌باشد که از سایت ADNI برداشته شده‌اند. میانگین سن افراد در گروه‌ها تفاوت معناداری با هم نداشتند ($P < 0/25$)، اما میانگین نمره تست‌های نوروفیزیولوژیک در هر چهار گروه با هم تفاوت معنادار داشتند ($P < 0/01$). میانگین حجم همه سابفیلدهای هایپوکامپ به‌جز ناحیه Hippocampal fissure، تفاوت معناداری در مابین گروه‌های چهارگانه AD، EMCI، LMCI و NC داشتند (جدول ۲). به طوری که بیشترین اختلاف معنادار مربوط به سابفیلدهای Whole hippocampus، DG body، Subiculum body و Subiculum head بود ($P < 0/001$). همچنین کمترین اختلاف معنادار در میانگین حجم گروه‌های چهارگانه در ناحیه DG head به‌دست آمد ($P < 0/008$). هنگام بررسی دوه‌دو گروه‌های AD، EMCI، LMCI و NC از نظر تغییرات حجمی در هر کدام از سابفیلدهای هشت‌گانه از هایپوکامپ، مجدداً اختلافات معناداری مشاهده شد (شکل ۱).

هنگام مقایسه گروه‌های NC و AD، اختلاف حجم معنادار در همه سابفیلدهای هایپوکامپ به جز Hippocampal fissure مشاهده شد. با مقایسه دو گروه NC و LMCI، اختلاف حجم معنادار در هیچ‌کدام از سابفیلدهای هایپوکامپ مشاهده نشد.

انتخاب شدند. معیار انتخاب تصاویر از سایت ADNI شامل بیماران مبتلا به آلزایمر، بیماران Late-MCI، بیماران Early-MCI در بازه سنی ۶۵-۶۰ سال بود. با توجه به انتخاب بازه سنی ۶۵-۶۰ سال و محدودیت تعداد تصاویر در دیتابیس مربوطه با توجه به معیارهای ورود به مطالعه، تعداد افراد انتخاب‌شده در هر گروه در این مطالعه نسبت به هم متفاوت بودند. باین حال در هر گروه سعی شد نیمی از بیماران مرد و نیمی از آنها زن انتخاب شوند. تعداد نمونه‌ها در هر گروه از لحاظ آماری کافی بودند که در این مطالعه مشابه با رنج تعداد نمونه‌های مطالعات قبلی انتخاب شدند.^{۱۵۵} همچنین نتایج تست‌های بالینی عصبی-شناختی بیماران نیز استخراج شد. تمامی تصاویر براساس پارامترها و پروتکل‌های استاندارد تعریف شده در پایگاه داده ADNI انتخاب شدند. اطلاعات دموگرافیک و نتایج تست‌های بیماران در جدول ۱ آمده است. میانگین سنی گروه‌های چهارگانه شرکت‌کننده در این مطالعه از نظر آماری اختلاف معناداری با هم نداشته ($P < 0/05$) و در نتیجه تاثیر معناداری بر روی نتایج حجم‌سنجی در این مطالعه نداشت.

پس از بررسی کیفیت بصری داده‌های MRI توسط پزشک متخصص، آزمودنی‌ها در ابتدا با استفاده از متد استاندارد Recon-all و FreeSurfer Software, version 7, Harvard University, USA در برای مقایسه مقطعی پردازش شدند. سپس تصاویر بر روی اطلس Talairach رجیستر شده و حجم‌های ماده سفید (WM) و ماده خاکستری (GM) جداسازی شدند. سپس با استفاده از ابزار سگمنتیشن هایپوکامپ که در نرم‌افزار FreeSurfer تعبیه شده است، سابفیلدهای مختلف هایپوکامپ شامل شیار هایپوکامپ (Hippocampal fissure)، سر شکنج دندان‌های (DG Head)، تنه شکنج دندان‌های (DG body)، تنه ناحیه Cornu ammonis اول (CA1 body)، سر ناحیه Cornu ammonis اول (CA1 head)، تنه ناحیه سابی‌کولوم (subiculum body) و سر ناحیه سابی‌کولوم (subiculum head) جداسازی شدند. این ابزار با استفاده از شدت Voxel مختلف تصویر و براساس استنتاج بیزین (Bayesian inference) عمل می‌کند. به دنبال آن، حجم سابفیلدهای مختلف جداسازی شده محاسبه گردید. حجم سابفیلدهای هایپوکامپ در این مطالعه به‌صورت دو طرفه و نرمالیزه شده (حجم ساختار مغزی تقسیم بر حجم داخل جمجمه‌ای، ضربدر ۱۰۰۰) به‌دست آمدند.



شکل ۱: جزییات اختلاف میانگین حجم دویه دو مابین گروه‌های چهارگانه شرکت کننده در این مطالعه در هر کدام از سافیلدهای هایپوکامپ (**** خطا کمتر از ۰/۰۰۱) (*** خطا کمتر از ۰/۰۰۱) (** خطا کمتر از ۰/۰۱) (* خطا کمتر از ۰/۰۵) (ns خطا بیشتر از ۰/۰۵). CA: Cornu ammonis, DG: dentate gyrus

جدول ۱: اطلاعات دموگرافیکی و فیزیولوژیکی شرکت کنندگان در این مطالعه

P*	میانگین ± انحراف معیار				جنسیت (زن/مرد)
	گروه NC	اختلال LMCI	اختلال EMCI	بیماری AD	
>0/25	8/11	6/7	16/13	10/9	سن
>0/25	62/4 ± 1/5	63/1 ± 2/2	62/5 ± 1/95	63/8 ± 1/4	آزمایش MMSE
>0/1	29/1 ± 0/8	25/3 ± 3/4	27/4 ± 2/5	21/4 ± 2/6	آزمایش GDS
>0/1	-	2/05 ± 1/3	2/35 ± 2/0	1/6 ± 1/3	آزمایش Global CDR
>0/1	-	0/0 ± 2/04	0/0 ± 1/05	0/0 ± 0/02	آزمایش FAQ
>0/1	-	7/5 ± 8/5	4/3 ± 5/5	14/9 ± 6/0	آزمایش NPI-Q
>0/1	-	3/2 ± 5/4	2/1 ± 3/2	2 ± 5/5	

*آزمون آماری: Chi-Square Test و student t-test. P < 0/05 معنادار در نظر گرفته شد.

AD: Alzheimer's disease, EMCI: Early cognitive impairment, LMCI: Late cognitive impairment, NC: Normal control, MMSE: Mini-mental state examination, GDS: Global deterioration scale, CDR: Clinical dementia rating, FAQ: Functional assessment questionnaire, NPI-Q: Neuropsychiatric inventory questionnaire.

جدول ۲: جزییات اختلاف میانگین حجم سافیلدهای مختلف هایپوکامپ مابین گروه‌های چهارگانه شرکت کننده در این مطالعه

P*	آماره H	میانگین حجم (mm ³) ± انحراف معیار				سافیلد
		گروه NC	اختلال LMCI	اختلال EMCI	بیماری AD	
>0/0001	24/24	4/76 ± 0/46	4/30 ± 0/85	4/42 ± 0/92	3/37 ± 0/13	Whole hippocampus
>0/5185	2/26	0/20 ± 0/04	0/21 ± 0/05	0/20 ± 0/05	0/21 ± 0/12	Hippocampal fissure
>0/0080	11/82	0/20 ± 0/02	0/19 ± 0/04	0/19 ± 0/04	0/15 ± 0/05	DG head
>0/0001	22/94	0/17 ± 0/01	0/16 ± 0/03	0/16 ± 0/03	0/13 ± 0/04	DG body
>0/023	14/50	0/16 ± 0/02	0/15 ± 0/04	0/15 ± 0/04	0/12 ± 0/04	CA1 body
>0/033	13/71	0/71 ± 0/08	0/64 ± 0/13	0/67 ± 0/14	0/52 ± 0/19	CA1 head
>0/0001	27/90	0/33 ± 0/03	0/30 ± 0/05	0/31 ± 0/06	0/22 ± 0/07	Subiculum body
>0/0001	21/40	0/25 ± 0/03	0/23 ± 0/05	0/24 ± 0/05	0/18 ± 0/06	Subiculum head

*آزمون آماری: Kruskal-wallis H test. P < 0/05 معنادار در نظر گرفته شد.

AD: Alzheimer's Disease, EMCI: Early Cognitive Impairment, LMCI: Late Cognitive Impairment, NC: Normal Control, DG: Dentate Gyrus, CA: Cornu ammonis.

در این مطالعه تصاویر ۱۹ بیمار مبتلا به آلزایمر، ۲۹ بیمار مبتلا به اختلال شناختی خفیف از نوع EMCI، ۱۳ بیمار مبتلا به اختلال شناختی خفیف از نوع LMCI و همچنین ۱۹ نفر در گروه کنترل از نظر تغییرات حجم سابفیلدهای هایپوکامپ بررسی شده و باهم مقایسه شدند. در سابفیلدهای Whole hippocampus، DG، Subiculum body، Subiculum head بیشترین اختلاف معنادار مابین گروه‌های چهارگانه شرکت‌کننده در مطالعه مشاهده شد. به‌طور کلی Whole hippocampus به‌عنوان بخشی جدایی‌ناپذیر از سیستم لیمبیک، نقش حیاتی در تنظیم یادگیری، رمزگذاری حافظه، تثبیت حافظه و جهت‌یابی ایفا می‌کند.^۵ همچنین شکنج دندان‌های (DG) و ناحیه سایبیکولوم (subiculum) و مورد از مهمترین سابفیلدهای هایپوکامپ می‌باشند. DG اولین ناحیه‌ای است که در آن همه حالت‌های حسی با هم ادغام می‌شوند تا تصاویر و خاطرات منحصربه‌فردی را تشکیل دهند که محرک‌ها را به هم متصل می‌کند و در واقع به‌عنوان پیش پردازشگر اطلاعات ورودی عمل می‌کند. همچنین ناحیه سایبیکولوم مسئول بازیابی حافظه و رمزگذاری فضایی می‌باشد و به‌عنوان یک واسطه برای تعامل هایپوکامپ با قشر مغز عمل می‌کند.^۷

هنوز درک واضح و روشنی از الگوی آتروفی حجم‌های مغزی به‌خصوص سابفیلدهای هایپوکامپ در شدت‌های بالینی مختلف اختلال شناختی در بیماری آلزایمر وجود ندارد. به‌طور مثال Parker و همکاران کاهش حجمی قابل توجهی در CA1 و دم هایپوکامپ در افراد مبتلا به AD معمولی گزارش کردند، اما Tang و همکاران کاهش تدریجی حجم CA1 را در امتداد زنجیره AD گزارش کردند.^{۱۷،۱۶} این درحالی است که نتایج مطالعه حاضر سیر نزولی قابل توجه کاهش حجم را از افراد نرمال به سمت بیماران AD در چندین سابفیلد مختلف از جمله ناحیه CA1 نشان داد. همچنین نتایج مطالعه حاضر نشان داد که تغییرات حجم سابفیلد Subiculum body همزمان بیشترین اختلاف معنادار را بین دو گروه AD و NC و کمترین اختلاف معنادار را بین دو گروه AD و LMCI در بین همه انواع سابفیلدها دارد که بیانگر اهمیت بالای این سابفیلد در اختلالات شناختی و گسترش و پیشرفت آن به سمت AD می‌باشد. این درحالی است که مطالعات گذشته بر اهمیت سابفیلد CA1 به‌عنوان یکی از مهمترین سابفیلدهای درگیر در اختلالات شناختی از جمله بیماری

همچنین هنگام مقایسه دو گروه NC و EMCI، اختلاف حجم معنادار در هیچکدام از سابفیلدهای هایپوکامپ مشاهده نشد. با مقایسه دو گروه LMCI و EMCI نیز، هیچکدام از سابفیلدهای هایپوکامپ اختلاف معناداری از نظر تغییرات حجم نشان ندادند. هنگام مقایسه گروه‌های AD و EMCI، اختلاف حجم معنادار در همه سابفیلدهای هایپوکامپ به‌جز Hippocampal fissure مشاهده شد. همچنین هنگام مقایسه گروه‌های AD و LMCI، اختلاف حجم معنادار در سابفیلدهای Whole hippocampus، DG body و Subiculum body مشاهده شد. بیشترین اختلاف حجم معنادار مابین گروه‌های NC و AD و در سابفیلد Subiculum body مشاهده گردید ($P < 0.0001$). همچنین کمترین اختلاف حجم معنادار مابین گروه‌های AD و LMCI و در سابفیلد Subiculum body مشاهده شد ($P < 0.05$).

بحث

هدف از مطالعه حاضر شناسایی سابفیلدهای هایپوکامپ با بیشترین قدرت تشخیصی در رابطه با بیماری آلزایمر و افتراق این بیماری از سایر اختلالات شناختی خفیف بود MCI به اختلالات نسبتاً جزئی در فرآیندهای تفکر و حافظه اشاره دارد، با این وجود لزوماً تمام موارد MCI به آلزایمر پیشرفت نمی‌کنند، بلکه MCI می‌تواند در پیری طبیعی نیز مشاهده شود.^{۱۱} نتایج مطالعه حاضر نشان داد که در همه سابفیلدهای هشت‌گانه اندازه‌گیری شده، بیشترین کمترین میانگین حجم به‌دست آمده به‌ترتیب مربوط به گروه NC و گروه AD بودند که به‌نظر می‌رسد نشان‌دهنده سیر پیش‌رونده آتروفی سابفیلدهای هایپوکامپ با پیشرفت اختلالات شناختی به‌سوی عارضه آلزایمر می‌باشد. تصویربرداری MRI به‌عنوان یک روش استاندارد بررسی اختلالات شناختی به‌همراه آزمون‌های بالینی تعیین شده است.^{۱۴} در مطالعات متعدد گزارش شده است که حجم هایپوکامپ در بیماران مبتلا به آلزایمر حدود ۴۰٪-۱۵ کوچکتر از گروه کنترل می‌باشد. حجم هایپوکامپ در مرحله دمانس خفیف AD حدود ۳۰٪-۱۵ و در MCI نوع Amnestic حدود ۱۵٪-۱۰ کاهش می‌یابد. میزان آتروفی سالانه هایپوکامپ برای بیماران مبتلا به AD ۴٪/۶۶ و برای گروه کنترل حدود ۴۱٪/۱ گزارش شده است.^{۱۲،۱۳}

حاضر، توصیه می‌شود مطالعات آینده بر روی تعداد بیشتر بیماران و با استخراج گروه‌های متنوع‌تری از سابفیلدهای هایپوکامپ انجام پذیرند. از آنجایی که این یک مطالعه مقطعی بود، توصیه می‌شود به منظور بررسی تغییرات آتروفی سابفیلدهای هایپوکامپ در طول زمان با پیشرفت بیماری، مطالعات مشابه به صورت طولی نیز صورت پذیرد.

سپاسگزاری: این مقاله حاصل بخشی از طرح تحقیقاتی تحت عنوان "بررسی آتروفی سابفیلدهای هایپوکامپ در بیماران مبتلا به آلزایمر با اختلال شناختی خفیف و شدید" مصوب دانشگاه علوم پزشکی و خدمات بهداشتی درمانی تبریز در سال ۱۴۰۰ با کد ۶۸۶۹۹ می‌باشد که با حمایت دانشگاه علوم پزشکی و خدمات بهداشتی درمانی تبریز انجام شده است.

آلزایمر تاکید داشته‌اند. به طور مثال، Zhang و همکاران ارتباط سطح آمیلوئید بتا با آتروفی سابفیلدهای هایپوکامپ را در یک مطالعه طولی در افراد نرمال شناختی و بیماران MCI بررسی کردند.^{۱۸} سطح بالای آمیلوئید بتا با آتروفی زیاد CAI در افراد نرمال شناختی در ارتباط بود. این الگوی آتروفی برای موارد MCI در سایر حجم‌های هایپوکامپ نیز مشاهده شد. به طور کلی، چنین یافته‌هایی می‌تواند به عنوان راهنما برای مطالعات آینده به منظور بهبود عملکرد تشخیصی برای شناسایی افراد در معرض خطر بالای بیماری آلزایمر کمک‌کننده باشد. این مطالعه دارای محدودیت‌هایی بود. مطالعه حاضر تنها بر روی تصاویر به دست آمده از دیتابیس ADNI انجام شد. توصیه می‌شود مطالعات آینده بر روی تصاویر بالینی از مراکز تشخیصی مختلف تکرار شوند. همچنین به منظور تایید و تحکیم نتایج مطالعه

References

- Molinuevo JL, Rabin LA, Amariglio R, Buckley R, Dubois B, Ellis KA, Ewers M, Hampel H, Klöppel S, Rami L, Reisberg B. Implementation of subjective cognitive decline criteria in research studies. *Alzheimer's & Dementia* 2017;13(3):296-311.
- Izzo J, Andreassen OA, Westlye LT, van der Meer D. The association between hippocampal subfield volumes in mild cognitive impairment and conversion to Alzheimer's disease. *Brain Research* 2020;1728:146591.
- DeTure MA, Dickson DW. The neuropathological diagnosis of Alzheimer's disease. *Molecular neurodegeneration* 2019;14(1):1-8.
- Lombardi G, Crescioli G, Cavedo E, Lucenteforte E, Casazza G, Bellatorre AG, Lista C, Costantino G, Frisoni G, Virgili G, Filippini G. Structural magnetic resonance imaging for the early diagnosis of dementia due to Alzheimer's disease in people with mild cognitive impairment. *Cochrane Database of Systematic Reviews*. 2020(3).
- Coughlin DG, Ittyerah R, Peterson C, Phillips JS, Miller S, Rascovsky K, Weintraub D, Siderowf AD, Duda JE, Hurtig HI, Wolk DA. Hippocampal subfield pathologic burden in Lewy body diseases vs. Alzheimer's disease. *Neuropathology and applied neurobiology* 2020;46(7):707-21.
- Samara A, Raji CA, Li Z, Hershey T. Comparison of Hippocampal Subfield Segmentation Agreement between 2 Automated Protocols across the Adult Life Span. *American Journal of Neuroradiology* 2021;42(10):1783-9.
- Kwak K, Niethammer M, Giovanello KS, Styner M, Dayan E, Alzheimer's Disease Neuroimaging Initiative. Differential Role for hippocampal subfields in Alzheimer's disease progression revealed with deep learning. *Cerebral Cortex* 2022;32(3):467-78.
- Nadal L, Coupé P, Helmer C, Manjon JV, Amieva H, Tison F, Dartigues JF, Catheline G, Planche V. Differential annualized rates of hippocampal subfields atrophy in aging and future Alzheimer's clinical syndrome. *Neurobiology of Aging* 2020;90:75-83.
- Iglesias JE, Augustinack JC, Nguyen K, Player CM, Player A, Wright M, Roy N, Frosch MP, McKee AC, Wald LL, Fischl B. A computational atlas of the hippocampal formation using ex vivo, ultra-high resolution MRI: application to adaptive segmentation of in vivo MRI. *Neuroimage* 2015;115:117-37.
- Parker TD, Cash DM, Lane CA, Lu K, Malone IB, Nicholas JM, James SN, Keshavan A, Murray-Smith H, Wong A, Buchanan SM. Hippocampal subfield volumes and pre-clinical Alzheimer's disease in 408 cognitively normal adults born in 1946. *PLoS one* 2019;14(10):e0224030.
- Carlesimo GA, Piras F, Orfei MD, Iorio M, Caltagirone C, Spalletta G. Atrophy of presubiculum and subiculum is the earliest hippocampal anatomical marker of Alzheimer's disease. *Alzheimer's & Dementia: Diagnosis, Assessment & Disease Monitoring* 2015;1(1):24-32.
- Veldsman M, Nobis L, Alfaro-Almagro F, Manohar S, Husain M. The human hippocampus and its subfield volumes across age, sex and APOE e4 status. *Brain Communications* 2021;3(1):fcaa219.
- Jongsiriyanyong S, Limpawattana P. Mild cognitive impairment in clinical practice: a review article. *American Journal of Alzheimer's Disease & Other Dementias* 2018;33(8):500-7.
- Jitsuishi T, Yamaguchi A. Searching for optimal machine learning model to classify mild cognitive impairment (MCI) subtypes using multimodal MRI data. *Scientific Reports* 2022;12(1):4284.
- Jahanshahi AR, Naghdi Sadeh R, Khezerloo D. Atrophy asymmetry in hippocampal subfields in patients with Alzheimer's disease and mild cognitive impairment. *Experimental Brain Research* 2023:1-0.
- Parker TD, Slattery CF, Yong KX, Nicholas JM, Paterson RW, Foulkes AJ, Malone IB, Thomas DL, Cash DM, Crutch SJ, Fox NC. Differences in hippocampal subfield volume are seen in phenotypic variants of early onset Alzheimer's disease. *NeuroImage: Clinical* 2019;21:101632.
- Tang X, Holland D, Dale AM, Younes L, Miller MI, Alzheimer's Disease Neuroimaging Initiative. Shape abnormalities of subcortical and ventricular structures in mild cognitive impairment and Alzheimer's disease: detecting, quantifying, and predicting. *Human brain mapping* 2014;35(8):3701-25.
- Zhang L, Mak E, Reilhac A, Shim HY, Ng KK, Ong MQ, Ji F, Chong EJ, Xu X, Wong ZX, Stephenson MC. Longitudinal trajectory of Amyloid-related hippocampal subfield atrophy in nondemented elderly. *Human brain mapping* 2020;41(8):2037-47.

Atrophy of hippocampal subfields as a diagnostic biomarker in alzheimer's disease patients and its differentiation from mild cognitive impairment disorders

Yunus Soleymani Ph.D.¹
Amir Reza Jahanshahi M.D.²
Davood Khezerloo Ph.D.^{3*}

1- Department of Neuroscience and Addiction Studies, School of Advanced Technologies in Medicine, Tehran University of Medical Sciences, Tehran, Iran.
2- Department of Radiology, Faculty of Medicine, Tabriz University of Medical Sciences, Tabriz, Iran.
3- Department of Radiology, Faculty of Allied Medical Sciences, Tabriz University of Medical Science, Tabriz, Iran.

* Corresponding author: Department of Radiology, School of Paramedicine, Tabriz University of Medical Sciences, Tabriz, Iran.
Tel: +98-41-33356911
E-mail: khezerloo@tbzmed.ac.ir

Abstract

Received: 12 Dec. 2022 Revised: 12 Dec. 2022 Accepted: 14 Jun. 2023 Available online: 21 Jun. 2023

Background: Atrophy of hippocampal subfields is one of the diagnostic biomarkers of Alzheimer's disease, which has also been observed in many patients with mild cognitive impairment. There is still no clear understanding of the atrophy pattern of hippocampal subfields in Alzheimer's disease and its differentiation from mild cognitive impairment. In this cross-sectional study, hippocampal subfield atrophy in Alzheimer's patients were compared with patients with early (EMCI) and late (LMCI) cognitive impairment and the control group.

Methods: This was a cross-sectional study conducted from September 2021 to September 2022 in the radiology department of Tabriz Paramedical Faculty. MRI images of Alzheimer's patients, EMCI patients, LMCI patients, and normal controls (NCs) were obtained from the ADNI database. Different hippocampus subfields of hippocampal fissure, dentate gyrus head, dentate gyrus body, first cornu ammonis body, cornu ammonis head, subiculum body, and subiculum head were isolated using the hippocampus segmentation tool in FreeSurfer 7.0 software. The volume of all subfields was calculated bilaterally and normalized. The volume difference of each hippocampus subfield between the groups participating in the study and the pair volume difference between the groups was analyzed using the Kruskal-Wallis H Test and post-hoc Dunn's test. The $P < 0.05$ was considered as the significance level.

Results: The most significant volume difference between the four groups participating in the study was related to the whole hippocampus, DG body, subiculum body, and subiculum head subfields ($P < 0.0001$). Also, when examining pairs, the most significant difference was observed between the NC/AD pair ($P < 0.0001$) and the least significant difference between the pair of LMCI/AD group ($P < 0.05$) and in the subfield subiculum body showing the progressive course of hippocampal subfield atrophy with cognitive progress towards Alzheimer's disease.

Conclusion: In most subfields of the hippocampus, a significant difference in atrophy can be seen, increasing the severity of atrophy as the disorder progresses toward Alzheimer's. Such findings can help guide future studies to improve diagnostic performance to identify individuals at high risk of Alzheimer's disease.

Keywords: alzheimer disease, atrophy, hippocampus, mild cognitive impairment, neuroimaging.

Copyright © 2023 Soleymani et al. Published by Tehran University of Medical Sciences.

This work is licensed under a Creative Commons Attribution-Non-Commercial 4.0 International license (<https://creativecommons.org/licenses/by-nc/4.0/>).
Non-commercial uses of the work are permitted, provided the original work is properly cited.

Tehran Univ Med J (TUMJ) 2023 February;80(11):874-80

<http://tumj.tums.ac.ir>