

بررسی بالینی و رادیولوژیک بیماران مبتلا به کره‌آکانتوسیتوز مراجعه‌کننده به بیمارستان رسول اکرم (ص)

چکیده

دریافت: ۱۴۰۱/۰۹/۱۶ ویرایش: ۱۴۰۱/۰۹/۲۳ پذیرش: ۱۴۰۱/۱۰/۲۴ آنلاین: ۱۴۰۱/۱۱/۰۱

محمد روحانی^۱، سید امیرحسین حبیبی^۱، الهه امینی^۲، امید آریانی^۱، مهدی دادفر^{۲*}، حمزه زنگنه^۳

۱- پژوهشکده سلامت حواس پنجگانه، دانشگاه علوم پزشکی ایران، تهران، ایران.
۲- گروه نورولوژی، دانشکده پزشکی، دانشگاه علوم پزشکی ایران، تهران، ایران.
۳- گروه آمار زیستی، دانشکده بهداشت، دانشگاه علوم پزشکی کرمانشاه، کرمانشاه، ایران.

زمینه و هدف: کره‌آکانتوسیتوز یک بیماری اتوزوم مغلوب است که معمولاً در دهه سوم و با تشنج و اختلالات حرکتی-رفتاری ظاهر می‌یابد. با توجه به اینکه تاکنون بررسی جامع و گسترده‌ای از علائم بالینی و رادیولوژیک بیماران کره‌آکانتوسیتوز در ایران انجام نشده است در این مطالعه سعی شده است علائم بالینی و تظاهرات رادیولوژیک در بیماران کره‌آکانتوسیتوز مورد بررسی قرار گیرد.

روش بررسی: در این مطالعه توصیفی که از فروردین ۱۳۹۷ لغایت اسفند ۱۳۹۸ انجام گردید ۲۷ بیمار مراجعه‌کننده به درمانگاه بیمارستان رسول اکرم (ص) با علامت بالینی کره، وجود آکانتوسیت بیش از ۱۰٪ در اسمیر خون، شناسایی شدند و علائم بالینی و تصویربرداری مغز آنها توسط دو فلوشیپ اختلالات حرکتی مورد بررسی قرار گرفت.

یافته‌ها: از بیماران مورد مطالعه ۱۸ نفر مرد و ۹ نفر زن بودند. ۱۶ بیمار دارای تشنج بودند و از نظر اختلالات حرکتی ۲۱ نفر دیستونی خوردن داشتند که از این تعداد ۷۱٪ مرد و ۲۸٪ زن بودند، ۱۸ نفر تیک موتور و صوتی، ۱۱ نفر اختلال حرکات چشمی و ۱۱ نفر گاز گرفتن زبان و لب داشتند. ۲۳ بیمار فاقد رفلکس بودند. شیوع تشنج ۵۵٪ بود و در ۹۴٪ بیماران از نوع ژنرالیزه بود. با در نظر گرفتن تمامی اختلال حرکتی بیماران، بروز اختلال حرکتی دیستونی در خوردن در مردان به‌طور معناداری از زنان بیشتر بود ($P=0/049$). در ام‌آرای مغز بیماران آتروفی کودیت و افزایش سیگنال در کودیت و پوتامن در سکانس T2/Flair رویت شد.

نتیجه‌گیری: در این مطالعه همه بیماران دارای اختلال حرکتی کره بودند اما شایعترین اختلال حرکتی بعد از کره، دیستونی خوردن بود. با در نظر گرفتن تمامی اختلال حرکتی بیماران، مردان در بروز اختلال حرکتی دیستونی در خوردن مستعدتر از زنان هستند. ولی این موضوع برای سایر اختلالات حرکتی یافت نشد.

کلمات کلیدی: کره، دیستونی، نوروآکانتوسیتوزیس.

* نویسنده مسئول: تهران، بزرگراه ستارخان، خیابان نیایش، بیمارستان حضرت رسول اکرم (ص).
تلفن: ۰۸۴-۳۳۳۳۳۴۶۶
E-mail: mahdidadfar1989@gmail.com

مقدمه

یکی از عمده‌ترین تظاهرات این بیماری اختلالات حرکتی از جمله کره می‌باشد.^۳ اختلالات حرکتی دیگر مانند گاز گرفتن زبان و لب، اختلال تکلم و بلع نیز در برخی بیماران رویت شده است.^۴ یکی از علائم نسبتاً شایع بیماری کره‌آکانتوسیتوز، تشنج است که در بیشتر از یک سوم بیماران یافت می‌شود و گاهی یکی از تظاهرات زودرس بیماری است.^{۵-۹} با توجه به اینکه تاکنون بررسی جامع و گسترده‌ای از اختلالات حرکتی و تشنج و نیز جامعه بزرگتری از بیماران

بیماری کره‌آکانتوسیتوز (Chorea-acanthocytosis) در دهه سوم زندگی ظاهر می‌شود و معمولاً با علائمی از جمله اختلالات حرکتی و رفتاری پیش‌رونده همراه است.^۱ زن مسئول این بیماری VPS13A می‌باشد به‌صورت اتوزوم مغلوب به ارث می‌رسد و محصول این ژن پروتئین کره‌یین می‌باشد و عمدتاً در گلوبول‌های قرمز بیان می‌شود.^۲

محرمانگی و به صورت کددار گردآوری شد. این اطلاعات شامل شرح حال و نوع تشنج و نیز نوع اختلال حرکتی، نورپاتی در این بیماران بود. اختلالات حرکتی مورد بررسی در این مطالعه شامل کره، دیستونی خوردن، تیک، اختلال حرکات چشمی و گازگرفتن زبان و لب (شکل ۲) بود.

لام خون محیطی بیماران پس از آماده سازی توسط متخصص پاتولوژی رویت شده و درصد آکانتوسیت های لام ثبت شد. ام آر آی مغز در تمامی بیماران انجام و مورد بررسی قرار گرفت. افزایش آنزیم کراتین فسفوکیناز در این مطالعه مقادیر بالای 300 IU/L در نظر گرفته شد.

رضایتنامه آگاهانه از تمام بیماران براساس اعلامیه هلسنکی (Declaration of Helsinki) اخذ شده است. تمامی مراحل این مطالعه تحت نظر کمیته اخلاق دانشگاه علوم پزشکی ایران با کد اخلاق IR.IUMS.FMD.REC.1399.604 انجام شد.

کلید اطلاعات بیماران، تنها برای این پژوهش و به صورت بدون نام، مورد استفاده قرار گرفت. داده ها با استفاده از SPSS software, version 22 (SPSS Inc., Chicago, IL, USA) آنالیز شده اند و برای تحلیل داده ها از آمار توصیفی شامل جداول فراوانی و شاخص های مرکزی و پراکندگی و برای بررسی فرضیات از آمار تحلیلی شامل Descriptive analysis, Frequency analysis, Cross tab و Chi-square test استفاده شد. معیار معناداری در این مطالعه $0/05$ در نظر گرفته شد.

یافته ها

از ۲۷ بیمار کره آکانتوسیتوز مورد مطالعه، ۱۸ نفر مرد و ۹ نفر زن بودند. از نظر بازه سنی سه نفر سن کمتر از ۳۰ سال، ۱۱ نفر در بازه ۳۰-۳۵ سال، ۹ نفر در بازه ۳۶-۴۰ و چهار نفر سن بالای ۴۰ سال داشتند.

۱۶ نفر (۵۷/۲٪) از بیماران دارای شرح حال تشنج بودند که در ۱۵ مورد نوع تشنج ژنرالیزه بود و در یک مورد از نوع تشنج فوکال بود. ۱۱ نفر از بیماران شرح حال تشنج نداشتند. از نظر اختلالات حرکتی تمام بیماران دارای اختلال حرکتی کره بودند. ۲۱ مورد (۷۷/۸٪) دارای دیستونی خوردن بودند و نیز در شش نفر از بیماران

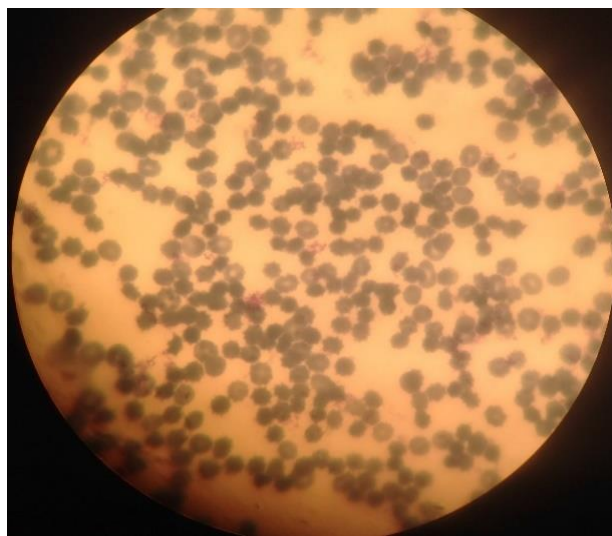
کره آکانتوسیتوز در ایران انجام نشده است در این مطالعه سعی شده است که علایم بالینی از جمله تشنج و اختلالات حرکتی و یافته های ام آر آی مغز بیماران کره آکانتوسیتوز در سطح گسترده تری و در جامعه بزرگتری مورد بررسی قرار گیرد.

روش بررسی

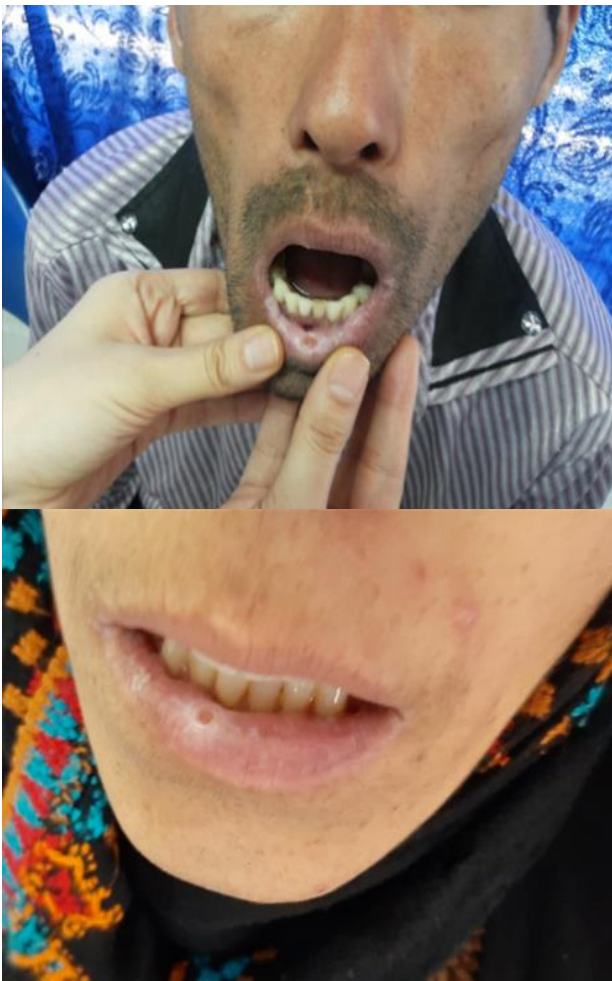در این مطالعه مقطعی-توصیفی که در بیمارستان حضرت رسول اکرم (ص) از فروردین ۱۳۹۷ لغایت اسفند ۱۳۹۸ انجام شد کلیه بیماران مراجعه کننده به درمانگاه و بخش نورولوژی بیمارستان که معیارهای زیر را داشتند با تشخیص بیماری کره آکانتوسیتوز وارد مطالعه شدند. ویزیت توسط دو فلوشیپ اختلالات حرکتی انجام شد و پس از تشخیص وجود اختلال حرکتی کره در آنها، وجود بیش از ۱۰٪ آکانتوسیت (گلوبول قرمز خردار) در بررسی اسمیر لام خون محیطی ترقیقی (شکل ۱)، همچنین ام آر آی مغز که آتروفی کودیت را نشان دهد و رد سایر بیماری ها بیماران وارد مطالعه شدند.

معیارهای خروج از مطالعه وجود ضایعه مغزی که مقلد علایم کره آکانتوسیتوز باشد و عدم رضایت بیماران بود.

اطلاعات ۲۷ بیمار که با تشخیص کره آکانتوسیتوز وارد مطالعه شدند از طریق شرح حال و معاینه و پرونده بیمارستانی با حفظ



شکل ۱: اسمیر خون محیطی یکی از بیماران که آکانتوسیت های متعدد

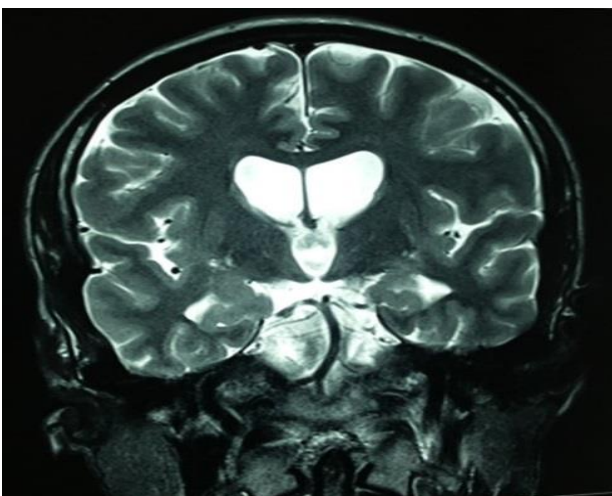


شکل ۲: زخم‌های لب در اثر گاز گرفتن مکرر زبان در دو بیمار

این اختلال حرکتی رویت نشد. ۱۱ نفر (۱/۷۴٪) از بیماران گاز گرفتن لب و زبان داشتند که منجر به زخم‌های لب و زبان شده بود (شکل ۲).

۱۸ نفر (۶۶/۶۷٪) از بیماران دارای اختلال حرکتی تیک بودند و ۹ نفر تیک نداشتند. نوع تیک در بیماران دارای اختلال تیک در ۱۲ مورد از نوع تیک صوتی و در یک مورد از نوع تیک حرکتی و در پنج نفر از نوع تیک حرکتی و موتور بود. اختلال حرکات چشمی که به صورت ساکاد آهسته و محدودیت نگاه عمودی و گاهی افقی در ۱۱ نفر (۴۰/۷۴٪) از بیماران رویت شد و در ۱۶ نفر حرکات چشمی نرمال بود. جزییات اختلال حرکتی با در نظر گرفتن جنسیت در جدول ۱ موجود است. با در نظر گرفتن تمامی اختلال حرکتی بیماران، بروز اختلال حرکتی دیستونی در خوردن در مردان به طور معناداری از زنان بیشتر بود ($P=0/049$).

در ۲۳ مورد (۸۵/۲٪) از موارد تحت بررسی در این مطالعه رفلکس‌های تاندونی از بین رفته بود. در مورد شش نفر در این مطالعه بررسی نوار عصب عضله انجام گردید که در ۸۵٪ موارد انجام شده پلی‌نوروپاتی رویت شده است. در مورد افزایش آنزیم عضلانی کراتین فسفوکیناز در ۱۰ مورد آزمایش انجام شده ۹ مورد (۹۰٪) افزایش آنزیم رویت شده است. در همه ام‌آر‌آی‌های مغز بیماران مورد بررسی آتروفی کودیت افزایش سیگنال در هسته کودیت و پوتامن در سکانس T2/Flair رویت شد (شکل ۳).



شکل ۳: نمای سائیتال سکانس T2 ام‌آر‌آی که آتروفی هسته کودیت

جدول ۱: علایم بالینی بیماری کره‌آکانتوزیس در بیماران مرد و زن

نوع اختلال حرکتی	تعداد	درصد فراوانی	P*
کره	مرد	۱۸	۶۶/۶۶٪
	زن	۹	۳۳/۳۳٪
دیستونی در خوردن	مرد	۱۵	۷۱/۴۲٪
	زن	۶	۲۸/۵۷٪
گازگرفتن زبان و لب	مرد	۱۱	۷۳/۳۳٪
	زن	۴	۲۶/۶۶٪
تیک موتور و صوتی	مرد	۱۲	۶۳/۱۵٪
	زن	۷	۳۶/۸۴٪
اختلال حرکات چشمی	مرد	۷	۶۳/۶۳٪
	زن	۴	۳۶/۳۶٪

* آزمون آماری: chi-Square test. سطح معنادار $P < 0/05$ در نظر گرفته شد.

بحث

در این مطالعه همه بیماران دارای اختلال حرکتی کره بودند اما شایعترین اختلال حرکتی دیستونی خوردن بود، در نتیجه یکی از تشخیص افتراقی‌های مهم این بیماران، بیماری کره هانگتیتون باید در نظر گرفته شود. بیماری هانگتیتون می‌تواند در سنین مشابه و با تظاهرات مشابه بروز کند. همچنین سندرم‌های شبه بیماری هانگتیتون نیز باید در نظر گرفته شود.^{۱۰}

سندرم‌های شبه بیماری هانگتیتون که در بزرگسالی با کره یا سایر اختلالات حرکتی، از جمله دیستونی و تیک، با درگیری بارز ناحیه صورت-دهانی-زبان تظاهر می‌کنند، شامل سندرم‌های نوروآکانتوسیتوز، عمدتاً کره آکانتوسیتوز و سندرم مک‌لئود است.^۳ با توجه به سن و نحوه توارث و نیز علائم رادیولوژیک بیماران این مطالعه بیشتر متناسب با تشخیص کره آکانتوسیتوز بودند زیرا که سن ابتلا بیماران مبتلا به سندرم مک‌لئود (McLeod syndrome) بالاتر است و درگیری قلبی و میوپاتی در این سندرم شایعتر است که در بیماران مورد مطالعه ما رویت نشد. بدیهی است که یکی از محدودیت‌های مطالعه ما عدم‌تایید ژنتیکی بیماران کره آکانتوسیتوز می‌باشد. درک جامع از علائم بالینی و شرایط بیماری برای یک کار تشخیصی کارآمد و مقرون‌به‌صرفه بسیار مهم است و آزمایش‌های ژنتیکی بیشتر را هنگامی که تشخیص بیماری هانگتیتون رد شد، راهنمایی می‌کند. این کار ممکن است شامل ارزیابی تست‌های روانشناختی و الکتروفیزیولوژیک، غربالگری از لحاظ متابولیک-بیوشیمیایی و تصویربرداری مغزی می‌باشد.^{۱۱}

در بیماری هانگتیتون، تشنج اغلب در نوع شروع در نوجوانی، در ۵۰٪-۳۰٪ از بیماران با شروع قبل از ۱۰ سالگی رخ می‌دهد اما در نوع بالغین شایع نمی‌باشد.^{۱۱} این در حالی است که تشنج در تعداد سندرم‌های شبه بیماری هانگتیتون، نسبتاً شایع است و در ۶۰٪ در سندرم کره آکانتوسیتوزیس و ۴۰٪ موارد با سندرم مک‌لئود تظاهر می‌کنند.^{۱۱} در مطالعه ما درصد فراوانی تشنج حدود ۵۵٪ که در تایید مطالعات قبلی بود. سندرم کره آکانتوسیتوزیس کره در ناحیه صورت-دهانی-زبان، دیستونی و دیسکینزیا معمولاً در هنگام خوردن، با بیرون‌زدگی زبان و گاز گرفتن زبان تظاهر می‌کند. این بیماران همچنین ممکن است با اسپاسم شدید گردن همراه با خم شدن/کشش

ناگهانی که می‌تواند منجر به افتادن سر و ضربه سر می‌شود مراجعه کنند. آرفلکسی، ضعف و تحلیل عضلانی که حاکی از نوروپاتی محیطی و یا میوپاتی همزمان است، ممکن است در تشخیص بیشتر بیماری و تمایز از بیماری هانگتیتون کمک کند.^۳ در مطالعه ما حدود ۷۷٪ بیماران دارای دیستونی خوردن و حدود ۴۰٪ بیماران گاز گرفتن زبان و لب داشتند که در تایید مطالعات قبلی است و نیز حدود ۸۵٪ بیماران آرفلکسی، در ۸۶٪ موارد انجام شده نوار عصب-عضله، پلی‌نوروپاتی رویت شده است. سندرم مک‌لئود یک اختلال چند سیستمی با توارث وابسته به جنس است که علاوه بر درگیری عقده‌های قاعده‌ای مغز، بر ماهیچه‌ها، اعصاب محیطی و قلب تاثیر می‌گذارد. این سندرم نیز با علائم کره‌ای که ممکن است با درگیری ناحیه صورت-دهانی و نیز تولید صدا باشد تظاهر می‌کند، اما وجه اختلاف با بیماری نوروآکانتوسیتوزیس این است که این سندرم تقریباً هرگز با گاز گرفتن زبان یا لب، اختلال بلع یا سندرم پارکینسونیسم تظاهر نمی‌کند. همچنین درگیری قلبی به صورت آریتمی قلبی و کاردیومیوپاتی در ۶۰٪ از این بیماران رخ می‌دهد که از این لحاظ نیز می‌تواند متمایز با بیماری نوروآکانتوسیتوزیس باشد.^{۱۳،۱۲}

برخی از ارزیابی‌های آزمایشگاهی هنگام مواجهه با این بیماران مفید هستند. افزایش سطح سرمی کراتین کیناز و آنزیم‌های کبدی وجود آکانتوسیت در اسمیر خون محیطی اغلب در سندرم کره آکانتوسیتوز و سندرم مک‌لئود مشاهده می‌شود، و این موارد نیز می‌تواند وجه افتراق با بیماری هانگتیتون باشد.^{۱۱} در مطالعه ما در حدود ۹۰٪ از موارد انجام شده آزمایش کراتین فسفوکیناز سطح این آنزیم افزایش نشان داد. این مطالعه با در نظر گرفتن حجم نمونه قابل توجه در این بیماری نادر ژنتیکی انجام گرفته است و در تایید مطالعات گذشته صورت گرفته است. اختلال حرکتی کره و دیستونی از شایعترین علائم بروز بیماری بوده است و نیز تشنج در درصد به نسبت بالایی از بیماران بروز می‌کند. ما نشان دادیم دیستونی خوردن در مردان در درصد بالاتری نسبت به خانم‌ها بروز می‌کند.

سپاسگذاری: این مقاله حاصل بخشی از پایان نامه تحت عنوان "بررسی بالینی و رادیولوژیک بیماران مبتلا به کره آکانتوسیتوز" مراجعه‌کننده به بیمارستان رسول اکرم (ص) در مقطع دکترای تخصصی می‌باشد که در سال ۱۴۰۰ با کد ۱۵۳۷۰ با حمایت دانشگاه علوم پزشکی ایران اجرا شده است.

References

1. Velayos-Baeza A, Vettori A, Copley RR, et al. Analysis of the human VPS13 gene family. *Genomics* 2004;84(3):536-49.
2. Dobson-Stone C, Velayos-Baeza A, Filippone LA, Westbury S, Storch A, Erdmann T, Wroe SJ, Leenders KL, Lang AE, Dotti MT, Federico A. Chorein detection for the diagnosis of chorea-acanthocytosis. *Annals of Neurology: Official Journal of the American Neurological Association and the Child Neurology Society* 2004;56(2):299-302.
3. Bader B, Walker RH, Vogel M, Prosiegel M, McIntosh J, Danek A. Tongue protrusion and feeding dystonia: A hallmark of chorea-acanthocytosis. *Movement Disorders* 2010;25(1):127-9.
4. Walker RH, Danek A, Dobson-Stone C, Guerrini R, Jung HH, Lafontaine AL, Rampoldi L, Tison F, Andermann E. Developments in neuroacanthocytosis: expanding the spectrum of choreatic syndromes. *Movement Disorders: Official Journal of the Movement Disorder Society* 2006;21(11):1794-805.
5. Rampoldi L, Danek A, Monaco AP. Clinical features and molecular bases of neuroacanthocytosis. *Journal of molecular medicine* 2002;80:475-91.
6. Hardie RJ, Pullon HW, Harding AE, Owen JS, Pires M, Daniels GL, Imai Y, Misra VP, King RH, Jacobs JM, et al. Neuroacanthocytosis. A clinical, hematological and pathological study of 19 cases. *Brain* 1991;114(Pt1A):13-49.
7. Al-Asmi A, Jansen AC, Badhwar A, Dubeau F, Tampieri D, Shustik C, Mercho S, Savard G, Dobson-Stone C, Monaco AP, Andermann F. Familial temporal lobe epilepsy as a presenting feature of choreoacanthocytosis. *Epilepsia* 2005;46(8): 1256-63.
8. Scheid R, Bader B, Ott DV, Merkenschlager A, Danek A. Development of mesial temporal lobe epilepsy in chorea-acanthocytosis. *Neurology* 2009;73(17):1419-22.
9. Bayreuther C, Borg M, Ferrero-Vacher C, Chaussonot A, Lebrun C. Choréo-acanthocytose sans acanthocytes. *revue neurologique* 2010;166(1):100-3.
10. Martino D, Stamelou M, Bhatia KP. The differential diagnosis of Huntington's disease-like syndromes: 'red flags' for the clinician. *Journal of Neurology, Neurosurgery & Psychiatry* 2013;84(6):650-6.
11. Scheid R, Bader B, Ott DV, Merkenschlager A, Danek A. Development of mesial temporal lobe epilepsy in chorea-acanthocytosis. *Neurology* 200 Oct 27;73(17):1419-22.
12. Jung HH, Danek A, Walker RH. Neuroacanthocytosis syndromes. *Orphanet journal of rare diseases* 2011;6(1):1-9.
13. Gantenbein AR, Damon-Perrière N, Bohlender JE, Chauveau M, Latxague C, Miranda M, Jung HH, Tison F. Feeding dystonia in McLeod syndrome. *Movement disorders* 2011;26(11):2123-6.

Clinical and radiological evaluations in patients with chorea-acanthocytosis referreing to rasool-e-akram hospital

Mohammad Rohani M.D.¹
 Seyed Amirhassan Habibi M.D.¹
 Elahe Amini M.D.²
 Omid Aryani M.D., Ph.D.¹
 Mahdi Dadfar M.D.²
 Hamzeh Zangeneh Ph.D.³

1- The five Senses Health Institute, Iran University of Medical Science, Tehran, Iran.

2- Department of Neurology, School of Medicine, Iran University of Medical Science, Tehran, Iran.

3- Department of Biostatistics, Faculty of Health, Kermanshah University of Medical Science, Kermanshah, Iran.

* Corresponding author: Rasoul Akram hospital, Niayesh St., SattarKhan Ave., Tehran, Iran.
 Tel: +98-84-33333466
 E-mail: mahdidadfar1989@gmail.com

Abstract

Received: 07 Dec. 2022 Revised: 14 Dec. 2022 Accepted: 14 Jun. 2023 Available online: 21 Jun. 2023

Background: chorea-acanthocytosis is a form of the autosomal recessive disease. The onset of disease symptoms usually starts from the third decade of life and presents with chorea, other abnormal movements such as eating dystonia, tongue and lip biting, vocal and motor tics, seizure, and behavioral impairment. In this study, the clinical presentations and brain imaging of these patients were reported.

Methods: In this descriptive study, information about patients with a specific movement disorder who were referred to a tertiary center in the Rasool Akram hospital (Tehran) from March 2018 to February 2019 were recorded. The inclusion criteria were the presence of chorea (a form of abnormal movement) and the presents of acanthocyte cells higher than 10% in a peripheral blood smear. The exclusion criteria were the evidence of secondary causes of the chorea or endocrine disorders. The clinical symptoms and brain imaging findings were evaluated by two expert neurologists and recorded in the patient's electronic files.

Results: Twenty-seven eligible patients were included. 18 patients were male and 9 were female. Sixteen patients had seizures and 90% of them were categorized as generalized tonic-clonic seizures. 21 patients had eating dystonia (71 percent were male and 29 percent were female) and 18 patients had complex motor and vocal tics, 11 patients presented extra ocular movement disorders, and 11 patients had evidence of tongue and lip biting. The absence of the deep tendon reflex was detected in 23 patients. Considering all the patients' movement disorders, the prevalence of eating dystonia was significantly higher in men than in women. (P=0.049). Other abnormal movements were not different between men and female. All patients had caudate atrophy and increased signal intensity in T2/Flair sequences in caudate nuclei and putamen in the brain imaging.

Conclusion: The most common abnormal movement after chorea was eating dystonia. The male gender was more susceptible to present eating dystonia than the female. However, this superiority was not seen in other movement disorders.

Keywords: chorea, dystonia, neuroacanthocytosis seizure.