

بررسی میانگین اندکس‌های مهره‌های گردنی در گرافی ساده در افراد سالم

چکیده

دریافت: ۱۴۰۲/۰۷/۰۵ ویرایش: ۱۴۰۲/۰۷/۱۲ پذیرش: ۱۴۰۲/۰۸/۲۴ آنلاین: ۱۴۰۲/۰۹/۰۱

مهسا اخوان صباغ، محمد قاسم حنفی،
مژگان صامت زاده، آروین رستمی*

گروه رادیولوژی، دانشکده پزشکی، دانشگاه
علوم پزشکی جندی شاپور اهواز، اهواز، ایران.

زمینه و هدف: اندازه‌گیری مقدار انحناهای لوردوز گردنی در افراد سالم تحت تاثیر عوامل مختلفی قرار دارد. این مطالعه به منظور بررسی میانگین اندکس‌های مهره‌های گردنی در گرافی ساده در افراد نرمال انجام شده است. **روش بررسی:** در این مطالعه توصیفی، با استفاده از گونیا و نرم‌افزار *radiant*، عکس‌های رادیوگرافیک نمای طرفی ناحیه سرویکال ۵۰ نفر (۲۸ مرد و ۲۲ زن) که جهت مقاصد غیر از مشکلات مربوط به درد گردنی مراجعه کرده بودند، از فروردین ۱۴۰۰ تا اردیبهشت ۱۴۰۱ مورد بررسی قرار گرفتند. در این مطالعه ۱۲ اندکس گردنی به‌طور جامع مطالعه شد و دامنه تغییرات آنها در ارتباط با سن و جنس بررسی گردید.

یافته‌ها: در این مطالعه ۵۰ شرکت‌کننده شامل ۲۸ مرد (۵۸٪) و ۲۲ زن (۴۴٪) وارد مطالعه شدند. پس از مقایسه دو جنس با یکدیگر، به جز اندکس *C0-C2/C2-C7 ratio* (۴/۹ در مردان و ۲/۶ در زنان) ($P=۰/۰۱۲$) تفاوت معناداری برای سایر اندکس‌ها دیده نشد ($P>۰/۰۰۵$). پس از مقایسه دو گروه تفاوت معنادار تنها در اندکس (T1 slope, T1S) دیده شد که در افراد بالای ۳۵ سال به‌طور معناداری بالاتر از افراد زیر ۳۵ سال بوده است (۷۱/۱۵ در برابر ۶۹/۰۴) ($P=۰/۰۴۹$)

نتیجه‌گیری: شواهد حاصل از این مطالعه نشان می‌دهد که افزایش T1S همراه با افزایش سن اتفاق می‌افتد و *C0-C2/C2-C7 ratio* در زنان به‌طور چشمگیری کمتر از مردان است. این یافته‌ها می‌تواند برای تشخیص پاتولوژی یا تغییرات تخریبی در سالمندان، ارزیابی اختلالات حرکتی، ارزیابی اثربخشی درمان و تعیین نتیجه مورد بررسی قرار گیرد.

کلمات کلیدی: گردن، مهره‌های گردنی، لوردوز، ستون فقرات.

*نویسنده مسئول: اهواز، دانشگاه جندی شاپور اهواز،
دانشکده پزشکی، گروه رادیولوژی.

تلفن: ۰۶۱-۳۳۷۳۸۳۱۷

E-mail: arvin.93.rostami@gmail.com

مقدمه

فقرات گردنی معمولاً بسیار ناتوان‌کننده هستند و اثرات نامطلوبی بر عملکرد کلی بیمار و کیفیت زندگی مرتبط با سلامت ایجاد می‌کنند. بدشکلی ستون فقرات گردنی یک وضعیت ناتوان‌کننده است که با انحراف ستون فقرات گردنی مشخص می‌شود که عمدتاً بزرگسالان را تحت تاثیر قرار می‌دهد.^(۱) ستون فقرات در ناحیه گردنی به‌طور طبیعی دارای یک تحدب قدامی (لوردوز گردنی، cervical lordosis) می‌باشد. این انحنا به منظور حفظ موقعیت سر، مسیر بینایی، کنترل

مهره‌های گردنی یکی از بخش‌های مهم ستون فقرات هستند که نقش مهمی در حرکت و پشتیبانی از سر دارند. ماهیت پیچیده ناحیه گردن، آن را نسبت به اختلالات و عوارض مختلف مستعد می‌کند، که بسیاری از آنها با آسیب شناسی هم‌ترازی شروع می‌شوند و به ناچار ممکن است نیاز به بررسی جراحی داشته باشد. ناهنجاری‌های ستون

انتظار می‌رود که نتایج حاصل از پژوهش حاضر راهنمای مناسبی برای شناسایی تغییرات اندکس‌های مهره‌های گردنی و اثرات آن در جنس و سنین متفاوت باشد.

روش بررسی

این مطالعه توصیفی-تحلیلی بالینی پس از اخذ مجوزهای لازم و دریافت کد اخلاق (IR.AJUMS.HGOLESTAN.REC.1402.021) از دانشگاه علوم پزشکی اهواز، انجام شد. نمونه‌گیری به روش احتمالی غیرآسان در بازه زمانی فروردین ۱۴۰۰ تا اردیبهشت ۱۴۰۱ انجام شد، بدین صورت که بیمارانی که دارای شرایط ورود به مطالعه باشند مورد بررسی قرار خواهند گرفت. معیار ورود بیماران عدم وجود اختلالات ستون فقرات بوده است. وجود هر گونه سابقه بیماری عصبی عضلانی، آنومالی‌های مهره‌ای، کیفوز (Kyphosis)، اسپوندیلولیزیس (Spondylolysis) و جراحی‌های ستون فقرات سبب خروج افراد از مطالعه شدند.

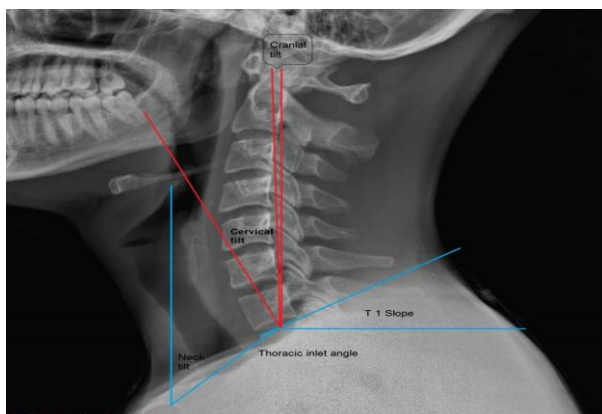
فرم جمع‌آوری اطلاعات شامل مشخصات دموگرافیک همچون سن و جنس در مورد کلیه افراد مورد پژوهش تکمیل شد. از کلیه بیماران رادیوگرافی ستون فقرات گردنی در نمای نیم رخ (لترال) در وضعیت ایستاده و در پوزیشن نوترال سر یا همان خشی در پلان افقی فرانکفورت (Frankfurt) گرفته شد.

از آنجایی که در پلن فرانکفورت، از حد بالایی سوراخ گوش خارجی به حد پایینی و بوردر تحتانی اوربیت امتداد پیدا می‌کند، به‌عنوان بهترین خط برای قرار دادن مجسمه در حالت طبیعی می‌باشد، که در همین راستا برای مطالعه حاضر در نظر گرفته شده است. تمام اندازه‌گیری‌های اختصاصی بیماران توسط یک رادیولوژیست مجرب صورت پذیرفته است. ایندکس‌های مورد اندازه‌گیری، Neck tilt زاویه بین خط عمودی کشیده شده روی نوک جناغ و خطی که مرکز صفحه انتهایی فوقانی T1 را به نوک جناغ متصل می‌کند. T1 slope، زاویه بین صفحه انتهایی فوقانی T1 و خط افقی. (Thoracic inlet angle, TIA)، زاویه تشکیل شده بین یک خط عمود از صفحه انتهایی فوقانی T1 و خطی که مرکز صفحه انتهایی T1 را به نوک جناغ متصل می‌کند. C0-C2 (انحنای فوقانی گردن)، به‌عنوان زاویه بین صفحه انتهایی تحتانی C2 و خط McRae

تولید صدا و به‌عنوان بخشی از ساز و کار جذب ضربه در هنگام فعالیت‌های مختلف الزامی است. از دست دادن انحنای طبیعی لوردوز گردنی می‌تواند منجر به درد، اختلال عملکرد مفصل فکی-گیجگاهی و دیگر اختلالات ناحیه گردنی شود.^۳ برای بررسی سلامت مهره‌های گردنی، برخی از اندازه‌ها و شاخص‌ها مورد بررسی قرار می‌گیرند. از جمله این شاخص‌ها می‌توان به Thoracic inlet angle (TIA)، (Sagittal vertical axis, SVA)، (C0-C2/C2-C7)، (T1 slope)، (T1S) و بسیاری از موارد دیگر اشاره کرد.

TIA زاویه‌ای است که میان صفحه عرضی پستی C7 و خطی که از مرکز T1 تا مرکز مهره T12 کشیده می‌شود قرار دارد. این زاویه نقش مهمی در تراز گردن و ستون فقرات سینه‌ای دارد.^۴ SVA یک پارامتر مهم برای ارزیابی تراز ستون فقرات است که به‌عنوان فاصله بین C7 و گوشه فوقانی خلفی مهره S1 تعریف می‌شود.^۵ مطالعات نشان داده‌اند که SVA غیرطبیعی با اختلالات ستون فقرات مختلف، از جمله بیماری دژنراتیو دیسک، تنگی نخاع و spondylolisthesis مرتبط است.^۶ علاوه بر این، شیب C0-C2/C2-C7 و T1 نیز پارامترهای مهمی برای ارزیابی تراز ستون فقرات گردنی هستند. C0-C2/C2-C7 نسبت زاویه بین خط اتصال نقطه میانی بدنه مهره C2 و روند ادنتوئید و خط اتصال نقطه میانی بدنه مهره C7 و گوشه فوقانی خلفی بدنه مهره C7 است.^۷ T1S زاویه بین صفحه افقی و خطی است که نقطه میانی بدنه مهره T1 و نقطه میانی جسم مهره C7 را به هم متصل می‌کند.^۸ به عبارتی دیگر زاویه‌ای است که با کشیدن یک خط در سطح بالایی T1 و خط افقی در مهره گردنی میانی ساخته می‌شود.

مطالعه‌ی نشان داده است که بیمارانی که T1S در آنها خارج از محدوده ۱۳-۲۵ درجه است باید برای ارزیابی کامل تعادل ساجیتال تحت رادیوگرافی تمام ستون فقرات قرار گیرند.^۹ بسیاری از مطالعات نشان داده‌اند که راستای ساجیتال و انحنای گردنی مناسب، در حفظ عملکرد صحیح ستون فقرات گردنی نقش مهمی داشته و به‌عنوان یکی از شاخص‌های مهم در ارزیابی اختلالات ناحیه گردن در نظر گرفته می‌شود.^{۱۰} به‌طور کل، شیب SVA، C0-C2/C2-C7 و T1 پارامترهای مهمی برای ارزیابی تراز ستون فقرات و تشخیص اختلالات آن هستند. بنابراین ما در این مطالعه بر آن شدیم تا ارتباط بین میانگین اندکس‌های مهره‌های گردنی در گرافی ساده را با سن و جنسیت در افراد بدون نقص پاتولوژیک ستون فقرات بررسی کنیم.



شکل ۲: سایر ایندکس‌های گردنی در نمای نیم‌رخ گرافی سرویکال

روش اندازه‌گیری زاویه کاب با کشیدن خطوط موازی که از صفحه انتهایی بالاترین سطح مهره (C2) و صفحه انتهایی پایینترین سطح مهره‌ها (C7) امتداد می‌یابند، به دست می‌آید. سپس خطوط عمود بر خطوط موازی رسم می‌شوند و زاویه تقاطع آنها برابر با زاویه کاب است. فرمول تانژانت محاسبه زاویه کاب در زیر ذکر شده است.

$$\tan \theta = \left| \frac{m - m'}{1 + m * m'} \right|$$

داده‌های به دست آمده با استفاده از SPSS software, version 26 (SPSS Inc., Chicago, IL, USA) آنالیز شد. داده‌های گسسته به صورت تعداد و درصد و داده‌های پیوسته به صورت میانگین و انحراف معیار گزارش شدند. در صورت نرمال بودن توزیع داده‌ها برای مقایسه داده‌های گسسته از Chi-square test و برای مقایسه داده‌های پیوسته از T test استفاده شد. در صورت نرمال نبودن توزیع داده‌ها از تست‌های Mann-Whitney test استفاده گردید. ارتباط متغیرها با استفاده از تست regression به دست آمد و P کمتر از ۰/۰۵ معنادار در نظر گرفته شد.

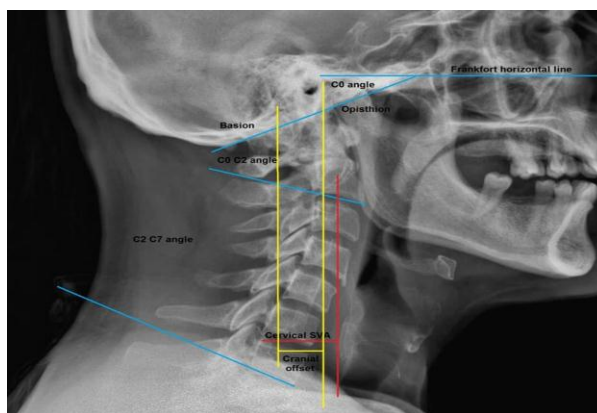
یافته‌ها

براساس معیارهای ورود در این مطالعه ۵۰ شرکت‌کننده شامل ۲۸ مرد (۵۶٪) و ۲۲ زن (۴۴٪) وارد مطالعه شدند. میانگین سنی شرکت‌کنندگان ۳۸/۴۲±۲/۱ سال بوده است. میانگین تمام ایندکس‌های موردبررسی در جدول ۱ نشان داده شده است. ارتباط بین جنسیت و

تعریف شد. C2-C7 (لودوز گردنی)، زاویه بین خط پشتی C2 و خط پشتی C7 براساس متد تانژانت خلفی میزان لوردوز طبیعی بین ۳۱-۴۰ تخمین زده شده است.^{۱۱} CSVA، فاصله یک شاقول (plumb) عمودی از مرکز تنه مهره C2 تا گوشه فوقانی خلفی مهره C7. Cervical Tilting، زاویه بین خط امتداد یافته از مرکز صفحه انتهایی فوقانی T1 تا نوک زائیده دنس مهره C2 و خط عمود بر مرکز صفحه انتهایی فوقانی T1.

Cranial offset، فاصله بین یک خط عمودی که از مرکز تنه C7 می‌گذرد و خطی که از مرکز ثقل جمجمه می‌گذرد. Cranial Tilting، زاویه بین خط امتداد یافته از مرکز صفحه انتهایی فوقانی T1 تا نوک زائیده دنس مهره C2 و خط شاقول (عمود بر سطح افق) عبور کننده از مرکز صفحه انتهایی فوقانی T1. Cervical SVA، فاصله افقی بین گوشه خلفی تنه مهره C7 و یک شاقول (عمود بر سطح افق) که از مرکز C2 کشیده شده است. C0-C7 angel، زاویه کاب بین خط McRae و خط عبوری از صفحه انتهایی تحتانی مهره C7.

C0-C2/C2-C7 ratio، نسبت زاویه بین صفحه انتهایی تحتانی C2 و خط McRae به زاویه بین خط پشتی C2 و خط پشتی C7 است براساس متد تانژانت خلفی. C2-C7/C0-C7 ratio، نسبت زاویه بین خط پشتی C2 و خط پشتی C7 است براساس متد تانژانت خلفی به زاویه کاب بین خط McRae و خط عبوری از صفحه انتهایی تحتانی مهره C7. خط مکری (McRae)، خطی که لبه قدامی و خلفی فورامن مگنوم را بهم وصل می‌کند (شکل ۱ و ۲).



شکل ۱: نحوه اندازه‌گیری اندکس‌های گردنی در نمای نیم‌رخ گرافی سرویکال

زیرا وسیع‌ترین دامنه حرکت را نسبت به بقیه ستون فقرات امکان‌پذیر می‌کند و همچنین از سر پشتیبانی می‌کند.

امروزه پیشرفت تکنولوژی و محبوبیت استفاده طولانی مدت از وسایلی همچون رایانه و تلفن همراه، موجب افزایش سبک زندگی کم‌تحرک و اختلالات اسکلتی عضلانی به‌خصوص در ناحیه گردن شده است. هر ساله تحقیقات زیادی روند نزولی را در حوزه اختلالات ناحیه گردنی گزارش می‌کنند.^{۱۰}

بنابراین بررسی اندکس‌های مهره‌های گردنی در بیماران با علائم خفیف توسط پزشکان می‌تواند کنترل زود هنگام و پیشگیری از عوارض شدید را به‌دنبال داشته باشد. لوردوز گردنی تحت تاثیر عوامل مختلفی قرار می‌گیرد.

اخیراً، مطالعات متعددی به‌طور گسترده تاثیر سن و جنس را بر لوردوز گردنی بررسی کرده‌اند، اما داده‌های منتشر شده یافته‌های متناقضی را نشان دادند. به‌عنوان مثال، مطالعات قبلی نشان داده‌اند که زاویه لوردوز (C2-C7) با افزایش سن افزایش می‌یابد و تفاوتی بین مردان و زنان وجود ندارد.^{۱۱،۱۲} در مقابل، یک متآنالیز نشان داد که لوردوز گردنی در مردان بیشتر از زنان است و ارتباط معناداری بین لوردوز و سن وجود ندارد.^{۱۴}

ایندکس‌های اندازه‌گیری شده سرویکال، پس از مقایسه دو جنس با یکدیگر، به جز ایندکس C0-C2/C2-C7 ratio (۴/۹ در مردان و ۲/۶ در زنان) ($P=۰/۰۱۲$) تفاوت معناداری بین آنها برای هیچ کدام از ایندکس‌ها و نسبت‌ها دیده نشد ($P>۰/۰۰۵$) (جدول ۲). ارتباط بین سن و ایندکس‌های اندازه‌گیری شده سرویکال، شرکت کنندگان از نظر سنی به دو دسته بالاتر و پایتتر از ۳۵ سال طبقه‌بندی شدند. پس از مقایسه دو گروه تفاوت معنادار تنها در ایندکس TIS دیده شد که در افراد بالای ۳۵ سال به طرز معناداری بالاتر بود (۷۱/۱۵) در برابر (۶۹/۰۴) ($P=۰/۰۴۹$) (جدول ۳).

بحث

این مطالعه با هدف تعیین ارتباط میانگین اندکس‌های مهره‌های گردنی با سن و جنسیت در افراد بدون نقص پاتولوژیک ستون فقرات انجام شد. نتایج این تحقیق نشان داد که ایندکس C0-C2/C2-C7 ratio به‌طور معناداری در مردان بیشتر از زنان می‌باشد. همچنین ایندکس TIS در افراد بالای ۳۵ سال به‌طور معناداری بالاتر از افراد زیر ۳۵ سال بود. به‌طور کل، ستون فقرات گردنی بسیار پیچیده است

جدول ۱: میانگین ایندکس‌های سرویکال اندازه‌گیری شده

ایندکس	حداقل	حداکثر	میانگین
TIA	۵۶	۸۶	۷۲/۵
T1 Slope	۹	۴۴	۳۰/۶
Neck Tightening	۲۸	۵۸	۴۱/۵
Cervical Tightening	۳	۳۲	۲۱/۳
C0-C2/C2-C7 ratio	۰/۴۵	۳۸	۳/۹
C2-C7/C0-C7 ratio	۰/۰۳	۰/۷۶	۰/۳۸
Cranial Offset	-۸	۵۴	۲۱/۹
Cranial Tightening	۳	۳۲	۲۱/۳
Cervical SVA	۴	۴۴	۲۴/۸
C0-C7 angel	۲۷	۷۰	۵۱/۲
C0 angel	-۳۵/۷	-۲/۲	-۲۰/۶
C2-C7 angel	-۳۶/۶	۱۱	-۱۸/۸
C0-C2 angel	-۶۳/۸	-۱۴/۷	-۳۷/۱

TIA: Thoracic inlet angle; SVA: Sagittal vertical axis

جدول ۲: مقایسه اثر جنسیت بر ایندکس‌های سرویکال

P	میانگین	انحراف معیار	جنسیت	ایندکس‌های اندازه‌گیری شده
۰/۷	۷۱/۹	۸/۲	مرد	TiA
	۷۳/۱	۷/۵	زن	
۰/۷	۳۰/۴	۷/۲	مرد	T1 Slope
	۳۰/۸	۶/۲	زن	
۰/۴	۴۰/۸	۷/۲	مرد	Neck Tilting
	۴۲/۴	۶/۳	زن	
۰/۹	-۳۵/۷	۱۰/۷	مرد	C0-C2 angel
	-۳۸/۸	۹/۸	زن	
۰/۴	-۱۹/۳	۱۱/۹	مرد	C2-C7 angel
	-۱۸/۱	۹/۳	زن	
۰/۲	۲۱/۹	۶/۹	مرد	Cervical Tilting
	۲۰/۶	۵/۳	زن	
۰/۰۱۲	۴/۹	۹/۳	مرد	C0-C2/C2-C7 ratio
	۲/۶	۱/۹	زن	
۰/۲	۰/۳	۰/۱	مرد	C2-C7/C0-C7 ratio
	۰/۳۶	۰/۱۵	زن	
۰/۵	۲۰/۰۴	۱۲/۱	مرد	Cranial offset
	۲۴/۴	۱۳/۲	زن	
۰/۲	۲۱/۹	۶/۹	مرد	Cranial Tilting
	۲۰/۶	۵/۳	زن	
۰/۳	۲۳/۵	۱۰/۴	مرد	Cervical SVA
	۲۶/۵	۸/۹	زن	
۰/۷	۵۱/۰۳	۸/۸	مرد	C0-C7 angel
	۵۱/۵	۸/۸	زن	
۰/۸	-۲۱	۵/۲	مرد	C0 angel
	-۲۰/۲	۸/۰۳	زن	

از طرفی، یافته‌های ما نیز نشان داد که TIS در افراد بالای ۳۵ سال به‌طور معناداری بالاتر از افراد زیر ۳۵ سال می‌باشد. شیب T1 اخیراً به‌عنوان یکی از عوامل تعیین‌کننده لوردوز گردنی ظاهر شده است و مستند شده است که هر چه شیب T1 بیشتر باشد، لوردوز گردنی بزرگتر برای حفظ نگاه افقی مورد نیاز است.^۷

به‌گونه‌ای که با افزایش سن، به تدریج تغییراتی در ستون فقرات ناحیه گردنی رخ می‌دهد که منجر به اسپاندیلوزیس و بیرون زدگی دیسک می‌شود.^{۱۶} در این زمینه گزارش شده است که سالمندان، به‌طور قابل‌ملاحظه‌ای بیشتر به اختلالات تخریبی گردن مبتلا می‌شوند.^{۱۷}

جدول ۳: بررسی اثر سن بر روی میانگین ایندکس‌های اندازه‌گیری شده

P	۳۵ سال > (میانگین \pm انحراف معیار)	۳۵ سال < (میانگین \pm انحراف معیار)	ایندکس‌های اندازه‌گیری شده
۰/۳۵	۷۱/۱۵ \pm ۷/۸	۶۹/۰۴ \pm ۸/۵	TiA
۰/۰۴۹	۲۸/۵ \pm ۶/۷	۳۱/۱ \pm ۸/۳	T1 Slope
۰/۴۶	۴۱/۵ \pm ۶/۸	۴۵/۹ \pm ۰/۳	Neck Tilting
۰/۳۲	۳۹/۷ \pm ۱۰/۳	۴۲/۳ \pm ۰/۴	C0-C2 angel
۰/۱۳	۱۷/۹ \pm ۸/۹	۱۳/۹ \pm ۶/۱	C2-C7 angel
۰/۰۶	۲۲/۳ \pm ۶/۲	۱۸/۱ \pm ۷/۹	Cervical Tilting
۰/۰۷۲	۳/۹ \pm ۷/۱	۴/۹ \pm ۳	C0-C2/C2-C7 ratio
۰/۹۵	۱/۱ \pm ۰/۱۷	۰/۵ \pm ۰/۳۸	C2-C7/C0-C7 ratio
۰/۰۷۴	۱۸/۱ \pm ۶/۵	۱۶/۷ \pm ۶/۹	C0 angel
۰/۰۸	۱۶/۱ \pm ۱۲/۶	۱۴/۵ \pm ۴/۳	Cranial offset
۰/۳۶	۱۶/۴ \pm ۶/۲	۱۵ \pm ۳/۹	Cranial Tilting
۰/۴۲	۱۷ \pm ۹/۸	۱۷/۴ \pm ۳/۳	Cervical SVA
۰/۳۹	۴۹/۸ \pm ۸/۷	۵۰/۴ \pm ۱۲/۱	C0-C7 angel

استخوان در ستون فقرات توراکولومبار است.^{۲۱،۲۰} به‌طور کل، با افزایش سن روند تخریبی در ساختار ستون فقرات گردنی بیشتر می‌شود که به دنبال آن لوردوز گردنی نیز کاهش می‌یابد.^{۲۲} مطالعات انجام شده در ارتباط با C2-C7 در ناحیه گردنی و جنسیت نشان می‌دهد که این دو عامل با یکدیگر مرتبط هستند. Oe و همکاران C2-C7 SVA را در مردان نسبت به زنان در بین تمام گروه‌های سنی بیشتر اعلام کردند. به‌ویژه در میان آنهایی که C2-C7 SVA ۴۰ میلی‌متر یا بیشتر بود.^{۲۳} مشابه مطالعه‌ی ما، Nojiri و همکاران، به بررسی ارتباط بین راستا فوقانی و تحتانی ستون فقرات گردنی در افراد بدون علامت پرداختند. در این مطالعه ۱۵۵ مرد و ۱۵۸ زن شرکت داشتند. نتایج این مطالعه تفاوت معناداری را در زاویه C2-C7 در مردان و زنان در دهه‌های سوم تا ششم زندگی آنها نشان داد. به‌طوری که زاویه C2-C7 در دهه

در این راستا، بررسی‌های انجام شده در مطالعه‌ی Inoue نشان می‌دهد که TIS، یک شاخص مهم و مستقیم در ارتباط با سن است و افزایش سن باعث افزایش TIS گردنی می‌شود. این نتایج نشان می‌دهد که با پیشروی در سن، شیب ساجیتال گردنی افزایش می‌یابد که می‌تواند به عوارضی مانند درد و اختلالات عملکردی در ناحیه گردن منجر شود. به طوری که، بیمارانی که در آنها TIS خارج از محدوده ۱۳-۲۵ درجه است، باید برای ارزیابی کامل تعادل ساژیتال تحت رادیوگرافی تمام ستون قرار گیرند.^{۱۸} در مطالعه‌ی دیگر توسط Tao و همکاران مشخص شد که سن، جنس، و TIS هر کدام به‌طور مستقل با لوردوز C2-C7 مرتبط هستند. با این حال، سن و جنس ارتباطی با لوردوز فوقانی نداشتند.^{۱۹} افزایش لوردوز گردنی با افزایش سن احتمالاً منعکس کننده از دست دادن تدریجی تعادل ساژیتال به دلیل دژنراسیون و پوکی

اینکه آیا نتایج ما در سطح جهانی قابل تعمیم هستند، باید تاثیر قومیت بر روی هم ترازای ساژیتال ستون فقرات گردنی در نظر گرفته شود.^{۳۲} چهارم، در پژوهش ما تعداد افراد بالای ۷۰ سال کم بود، نتایج در جمعیت مسن تر ممکن است دقت کمتری نسبت به گروه‌های سنی جوان تر داشته باشد. آخرین مورد، این مطالعه شامل رادیوگرافی‌های جانبی از کل بدن یا تنه کامل نمی‌شود و ارتباط بین لوردوز گردنی و سایر پارامترهای ساژیتال جهانی، مانند ترازهای توراکولومبار و زاویه خم شدن زانو، قابل بحث نیست. علی‌رغم این محدودیت‌ها، ما معتقدیم که نتایج حاصل از این مطالعه در مقیاس بزرگ درک اهمیت اندکس‌های مهره‌های گردنی در گرافی ساده را در تعیین لوردوز گردن بهبود می‌بخشد و یافته‌های ما به‌عنوان مرجعی برای تحقیقات آتی عمل می‌کنند. نتیجه‌گیری، شواهد حاصل از این مطالعه نشان می‌دهد که افزایش TIS همراه با افزایش سن اتفاق می‌افتد و در C0-C2/C2-C7 در زنان به‌طور چشمگیری کمتر از مردان است. این یافته‌ها می‌تواند برای تشخیص پاتولوژی یا تغییرات تخریبی در سالمندان، برای ارزیابی اختلالات حرکتی، برای ارزیابی اثربخشی درمان و برای تعیین نتیجه مورد بررسی قرار گیرد. باتوجه به نتایج ما، ستون فقرات گردنی دارای مورفولوژی نرمال-متغیر است و می‌توان گفت تغییرات لوردوز ستون فقرات گردنی همیشه پاتولوژیکی نیست و می‌تواند در افراد سالم (بدون نقص پاتولوژیک گردن) نیز مشاهده شود. باتوجه به نتایج این مطالعه، C0-C2/C2-C7 ratio و TIS تعیین کننده‌های کلیدی تغییرات لوردوز ستون فقرات گردنی می‌باشند.

سپاسگزاری: این مقاله حاصل پایان نامه تحت عنوان "بررسی میانگین اندکس‌های مهره‌های گردنی در گرافی ساده در افراد سالم" در مقطع دستیاری رادیولوژی در سال ۱۴۰۲ و کد U-02052 می‌باشد که با حمایت دانشکده پزشکی دانشگاه علوم پزشکی جندی شاپور اهواز اجرا شده است.

سوم زندگی کمترین اندازه و با افزایش سن افزایش در زاویه مشاهده شد.^{۳۴} Sherekar و همکاران نیز گزارش کردند که زاویه مهره اول و دوم گردنی C1-C2 در زنان و زاویه C2-C7 در مردان به‌طور معناداری بیشتر است و زاویه Oc-C2 پس از ۴۰ سالگی در هر دو جنس کاهش می‌یابد.^{۳۵}

همسو با نتایج ما، Tang و همکاران نیز افزایش TIS را با افزایش سن در ارتباط دانستند.^{۳۶} همچنین Le و همکاران همبستگی متقابلی بین پارامترهای مختلف ساجیتال گردنی در بزرگسالان بدون علامت بیماری ستون فقرات به‌دست آوردند. آنها نتیجه گرفتند انحنای تحتانی ستون فقرات گردنی و SVA به‌طور واضح با افزایش سن تغییر می‌کند.^{۳۷} در پژوهشی که توسط Castro و همکاران انجام شده است، زنان نسبت به مردان در سنین بالای ۷۰ سال موبلیتهی بهتری داشتند.^{۳۸} در همین راستا Seacrist و همکاران دریافتند که زنان نسبت به مردان فلکشن پاسیو بیشتری در ناحیه گردنی دارند.^{۳۹} الگوهای مختلف شغلی (ساعت کاری کمتر زنان نسبت به مردان)، ساختار آناتومیک (کمتر بودن لوردوز فوقانی و بیشتر بودن لوردوز تحتانی گردن در مردان نسبت به زنان)، فعالیت‌های روزانه بیشتر و شدیدتر در مردان نسبت به زنان می‌تواند توجیه کننده‌ی نتایج ذکر شده باشد.^{۳۰،۳۱}

این مطالعه دارای چندین محدودیت است. اول، مطالعه حاضر دارای طراحی گذشته‌نگر است و داده‌های بالینی مانند علائم بیمار در دسترس نبود. بنابراین، ارتباط پارامترهای رادیوگرافی با درد و ناتوانی قابل بررسی نیست. دوم، مطالعه ما به ما اجازه نمی‌دهد تا روابط علی را بین پارامترهای رادیوگرافی و سایر پارامترهای بافت نرم که ممکن است نقشی داشته باشند، تعیین کنیم زیرا تصاویر مغناطیسی در دسترس نبود. سوم، در این مطالعه، هیچ سابقه قومیتی وجود نداشت و رادیوگرافی گردن از یک بیمارستان گرفته شد. در واقع، برای تعیین

References

- Ames CP, Blondel B, Scheer JK, Schwab FJ, Le Huec J-C, Massicotte EM, et al. Cervical radiographical alignment: comprehensive assessment techniques and potential importance in cervical myelopathy. *Spine* 2013;38(22S):S149-S60.
- Norasteh A, Zolghadr H. The Effect of Age on the Alignment and Range of Motion of the Cervical Spine: A Review Study. *Journal of Paramedical Sciences & Rehabilitation* 2022;11(1):109-22.
- Been E, Shefi S, Soudack M. Cervical lordosis: the effect of age and gender. *The Spine Journal* 2017;17(6):880-8.
- Tamai K, Romanu J, Grisdela Jr P, Paholpak P, Zheng P, Nakamura H, et al. Small C7-T1 lordotic angle and muscle degeneration at C7 level were independent radiological characteristics of patients with cervical imbalance: a propensity score-matched analysis. *The Spine Journal* 2018;18(9):1505-12.
- Schwab F, Lafage V, Patel A, Farcy J-P. Sagittal plane considerations and the pelvis in the adult patient. *Spine* 2009;34(17):1828-33.

6. Barrey C, Roussouly P, Perrin G, Le Huec J-C. Sagittal balance disorders in severe degenerative spine. Can we identify the compensatory mechanisms? *European spine journal* 2011;20:626-33.
7. Lee S-H, Son E-S, Seo E-M, Suk K-S, Kim K-T. Factors determining cervical spine sagittal balance in asymptomatic adults: correlation with spinopelvic balance and thoracic inlet alignment. *The Spine Journal* 2015;15(4):705-12.
8. Kim T-H, Lee SY, Kim YC, Park MS, Kim SW. T1 slope as a predictor of kyphotic alignment change after laminoplasty in patients with cervical myelopathy. *Spine* 2013;38(16):E992-E7.
9. Lee S-H, Kim K-T, Seo E-M, Suk K-S, Kwack Y-H, Son E-S. The influence of thoracic inlet alignment on the craniocervical sagittal balance in asymptomatic adults. *Clinical Spine Surgery* 2012;25(2):E41-E7.
10. Hu L, Lv Y, Lin Y. Correlations and age-related changes of cervical sagittal parameters in adults without symptoms of cervical spinal disease. *Spine* 2020;45(23):E1542-E8.
11. McAviney J, Schulz D, Bock R, Harrison DE, Holland B. Determining the relationship between cervical lordosis and neck complaints. *Journal of manipulative and physiological therapeutics* 2005;28(3):187-93.
12. Iyer S, Lenke LG, Nemani VM, Fu M, Shifflett GD, Albert TJ, et al. Variations in occipitocervical and cervicothoracic alignment parameters based on age: a prospective study of asymptomatic volunteers using full-body radiographs. *Spine* 2016;41(23):1837-44.
13. Zhou S, Xu F, Wang W, Zou D, Sun Z, Li W. Age-based normal sagittal alignment in Chinese asymptomatic adults: establishment of the relationships between pelvic incidence and other parameters. *European Spine Journal* 2020;29:396-404.
14. Guo G-M, Li J, Diao Q-X, Zhu T-H, Song Z-X, Guo Y-Y, et al. Cervical lordosis in asymptomatic individuals: a meta-analysis. *Journal of orthopaedic surgery and research* 2018;13(1):1-7.
15. Ezra D, Kalichman L, Simonovich A, Droujin J, Been E, Alperovitch-Najenson D. The association between cervical lordosis and age, sex, history of cervical trauma and sedentarity: A CT study. *Archives of Anatomy and Physiology* 2020;5(1):009-15.
16. Tao Y, Galbusera F, Niemeyer F, Samartzis D, Vogegele D, Wilke HJ. Radiographic cervical spine degenerative findings: a study on a large population from age 18 to 97 years. *European Spine Journal* 2021;30:431-43.
17. Inoue T, Ito K, Ando K, Kobayashi K, Nakashima H, Katayama Y, et al. Age-related changes in upper and lower cervical alignment and range of motion: normative data of 600 asymptomatic individuals. *European Spine Journal* 2020;29:2378-83.
18. Inoue T, Ando K, Kobayashi K, Nakashima H, Ito K, Katayama Y, et al. Age-related changes in T1 and C7 slope and the correlation between them in more than 300 asymptomatic subjects. *Spine* 2021;46(8):E474-E81.
19. Tao Y, Galbusera F, Niemeyer F, Jonas R, Samartzis D, Vogegele D, et al. The impact of age, sex, disc height loss and T1 slope on the upper and lower cervical lordosis: a large-scale radiologic study. *European Spine Journal* 2021;30(9):2434-42.
20. Barrey C, Roussouly P, Le Huec J-C, D'Acunzi G, Perrin G. Compensatory mechanisms contributing to keep the sagittal balance of the spine. *European spine journal* 2013;22:834-41.
21. Goh S, Tan C, Price R, Edmondston S, Song S, Davis S, et al. Influence of age and gender on thoracic vertebral body shape and disc degeneration: an MR investigation of 169 cases. *The Journal of Anatomy* 2000;197(4):647-57.
22. Wassilev W, Andreev D. Age Related Changes In The Cervical Backbone. *Trakia Journal of Sciences* 2019;17(2):109-12.
23. Oe S, Togawa D, Nakai K, Yamada T, Arima H, Banno T, et al. The influence of age and sex on cervical spinal alignment among volunteers aged over 50. *Spine* 2015;40(19):1487-94.
24. Nojiri K, Matsumoto M, Chiba K, Maruiwa H, Nakamura M, Nishizawa T, et al. Relationship between alignment of upper and lower cervical spine in asymptomatic individuals. *Journal of Neurosurgery: Spine* 2003;99(1):80-3.
25. Sherekar SK, Yadav YR, Basoor AS, Baghel A, Adam N. Clinical implications of alignment of upper and lower cervical spine. *Neurology India* 2006;54(3):264-7.
26. Tang R, Ivan BY, Cheung ZB, Kim JS, Cho SK-W. Age-related changes in cervical sagittal alignment: a radiographic analysis. *Spine* 2019;44(19):E1144-E50.
27. Le Huec J, Demezon H, Aunoble S. Sagittal parameters of global cervical balance using EOS imaging: normative values from a prospective cohort of asymptomatic volunteers. *European Spine Journal* 2015;24:63-71.
28. Castro WH, Sautmann A, Schilgen M, Sautmann M. Noninvasive three-dimensional analysis of cervical spine motion in normal subjects in relation to age and sex: an experimental examination. *Spine* 2000;25(4):443-9.
29. Seacrist T, Saffioti J, Balasubramanian S, Kadlowec J, Sterner R, García-España JF, et al. Passive cervical spine flexion: the effect of age and gender. *Clinical Biomechanics* 2012;27(4):326-33.
30. Locke SJ, Colt JS, Stewart PA, Armenti KR, Baris D, Blair A, et al. Identifying gender differences in reported occupational information from three US population-based case-control studies. *Occupational and environmental medicine* 2014;71(12):855-64.
31. Hagström M, Oja P, Sjöström M. Physical activity and inactivity in an adult population assessed by accelerometry. *Medicine and science in sports and exercise* 2007;39(9):1502-8.
32. Ames C, Gammal I, Matsumoto M, Hosogane N, Smith JS, Protosaltis T, et al. Geographic and ethnic variations in radiographic disability thresholds: analysis of North American and Japanese operative adult spinal deformity populations. *Neurosurgery* 2016;78(6):793-801

Investigating the mean indexes of the cervical vertebrae through radiography in normal people

Abstract

Received: 27 Sep. 2023 Revised: 04 Oct. 2023 Accepted: 15 Nov. 2023 Available online: 22 Nov. 2023

Mahsa Akhavan-Sabbagh M.D.
Mohammad Ghasem Hanafi
M.D.
Mozhgan Samet zadeh M.D.
Arvin Rostami M.D.*

Department of Radiology, School of
Medicine, Ahvaz Jundishapur
University of Medical Sciences,
Ahvaz, Iran.

* Corresponding author: Department of
Radiology, Ahvaz Jundishapur
University of Medical Sciences, Ahvaz,
Iran.
Tel: +98-61-33738317
E-mail: arvin.93.rostami@gmail.com

Background: The study of the angles between the vertebrae and the curvatures of the spine plays an essential role in the pathogenesis of spinal disorders. Among the essential topics, the cervical sagittal parameters are widely used in evaluating cervical spine disorders and surgery. Measurement of cervical lordosis curves in healthy people is influenced by various factors. This study was conducted in order to investigate the average indexes of the cervical vertebrae in simple graphs in normal people.

Methods: In this descriptive study, using Gunya and Radiant software, radiographic photographs of the lateral view of the cervical region of 50 people (28 men and 22 women) who were referred for purposes other than problems related to neck pain were examined. Patients who were candidates for surgery and congenital disorders of the cervical spine were excluded. The study was conducted between March to April 2022. In this study, 12 cervical indexes were comprehensively measured and the scope of their changes in relation to age and gender was investigated. The measurements were conducted by an experienced radiologist.

Results: In this study, 50 participants including 28 male (58%) and 22 female (44%) were included in the study. The mean age of participants 38.42 ± 2.1 years. After comparing the two genders, except for C0-C2/C2-C7 ratio index (4.9 in men and 2.6 in women) ($P= 0.012$), no significant difference was seen for other indexes ($P> 0.05$). After comparing the two groups, a significant difference was seen only in the T1 slope (T1S) index, which was significantly higher in people over 35 years old than in people under 35 years old (71.15 vs. 69.04) ($P=0.049$).

Conclusion: The evidence from this study shows that T1S increases with age and C0-C2/C2-C7 is significantly less in women than in men. These findings can be used to diagnose pathology or destructive changes in the elderly, to evaluate movement disorders, the effectiveness of treatment, and to determine the outcome.

Keywords: cervical, cervical vertebrae, lordosis, spine.

