

ناهنجاری شریانی-وریدی روده‌ی باریک ایجاد کننده‌ی خونریزی گوارشی تحتانی: گزارش یک مورد

چکیده

دریافت: ۱۴۰۲/۰۷/۰۳ ویرایش: ۱۴۰۲/۰۷/۱۰ پذیرش: ۱۴۰۲/۰۸/۲۴ آنلاین: ۱۴۰۲/۰۹/۰۱

زمینه و هدف: خونریزی گوارشی تحتانی که می‌تواند ایجادکننده‌ی یک وضعیت تهدیدکننده‌ی حیات باشد، شیوع ۳۳ در هر ۱۰۰۰۰۰ نفر دارد. مشاوره‌ی جراحی در این بیماران از مهمترین اقدامات درمانی می‌باشد که در درمان به‌موقع و مناسب بیمار نقش به‌سزایی ایفا و از وقوع شوک جلوگیری می‌کند.

معرفی بیمار: در این مقاله ما به معرفی یک مورد خونریزی گوارشی تحتانی در بیمار ۵۰ ساله‌ی مبتلا به سیروز کبدی بستری شده در تاریخ ۲۴ آذر سال ۱۴۰۰ در اورژانس بیمارستان امام خمینی (ره) تهران می‌پردازیم که منشا خونریزی یک کلافه عروقی، در محل اتصال روده باریک به ناف بوده و درمان با رزکسیون سگمنتال روده باریک انجام شد.

نتیجه‌گیری: خونریزی گوارشی در بیماران سیروتیک از اورژانس‌های پزشکی می‌باشد و در صورتی که عامل خونریزی آن از طریق اندوسکوپی و کولونوسکوپی قابل دسترسی نباشد، تشخیص و درمان آن بسیار چالش برانگیز است. سی‌تی آنژیوگرافی و متعاقب آن جراحی روشی مناسب برای تشخیص و درمان این موارد می‌باشد و استفاده از اندوسکوپی، حین عمل، می‌تواند در تشخیص منشا خونریزی راه‌گشا باشد.

کلمات کلیدی: ناهنجاری شریانی-وریدی، سیروز، خونریزی گوارشی.

نرجس محمدزاده^۱، سید رسول میرشریفی^۱، علیرضا آبخوا^۱، سروش کهنسال^۲، محمد عاشوری^{۱*}

۱- گروه جراحی عمومی، بیمارستان امام خمینی، دانشکده پزشکی، دانشگاه علوم پزشکی تهران، تهران، ایران.
۲- کمیته تحقیقات دانشجویی، دانشکده پزشکی، دانشگاه علوم پزشکی شاهد، تهران، ایران.

* نویسنده مسئول: تهران، بلوار کشاورز، مجتمع بیمارستانی امام خمینی.

تلفن: ۶۱۱۹۵۹۶۴-۰۲۱

E-mail: m-ashouri@tums.ac.ir

مقدمه

نسبتاً پایین آن (۰.۸۵٪)، نیاز به قرار گرفتن در معرض اشعه‌ی رادیواکتیو

و استفاده از ماده حاجب داخل وریدی نفروتوکسیک اشاره کرد.^۲

۵- کاتتر آنژیوگرافی یک روش تهاجمی جهت تعیین دقیق محل خونریزی و درمان احتمالی از طریق آمبولیزاسیون می‌باشد که معمولاً در بیماران با همودینامیک ناپایدار و یا در شرایطی که امکان انجام کولونوسکوپی وجود ندارد، انجام می‌شود.^۳ ۶- تصویربرداری هسته‌ای از تکنسیموم جهت ردیابی گلبول‌های قرمز استفاده می‌کند. معمولاً در خونریزی‌های ناچیز ولی متناوب مخصوصاً اگر اندوسکوپی نرمال باشد استفاده می‌شود.^۴

۷- مشاوره‌ی جراحی در مبتلایان به خونریزی گوارشی از ضروری‌ترین اقدامات درخواستی برای بیمار می‌باشد تا در مرحله

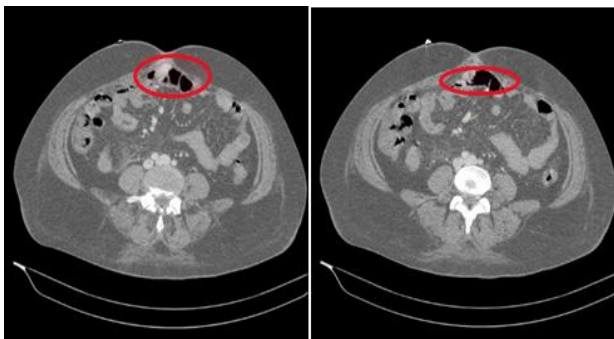
منشا خونریزی‌های گوارشی تحتانی، روده‌ی باریک، کولون و یا قسمت‌های آنورکتال می‌باشد و شیوع ۳۳ در هر ۱۰۰۰۰۰ نفر دارد.^۱ هرچند روش‌های تشخیصی و درمانی بر مبنای بیماران مختلف، متفاوت هستند ولی مهمترین اقدامات به این شرح می‌باشند^۱، ۱- قرار دادن Nasogastric tube جهت رد خونریزی گوارشی فوقانی ۲- معاینه‌ی رکتوم و rigid proctoscopy جهت ارزیابی سریع خونریزی‌های مقعدی ۳- اندوسکوپی و کولونوسکوپی ۴- سی‌تی آنژیوگرافی یک روش غیرتهاجمی جهت ارزیابی آناتومی ناحیه و آگاهی از منبع خونریزی می‌باشد. از معایب آن می‌توان به حساسیت

پایداری نسبی بیمار و هموگلوبین $5/7 \text{ g/dL}$ برای بیمار دو واحد پک‌سل تجویز شد و بیمار در بخش داخلی بستری شد و اقدامات تشخیصی با انجام سونوگرافی جهت ارزیابی اتساع شکم و اندوسکوپی آغاز شد. در سونوگرافی ندولاریتی کبد، شواهدی از سیروز (مانند آسیت متوسط و اسپنومگالی) و شواهدی از بودکیاری یافت شد.

آندوسکوپی فوقانی بیمار نرمال گزارش شد و علیرغم انتظار عروق واریسی نیز در اندوسکوپی رویت نشد. در کولونوسکوپی انجام شده برای بیمار نیز ضایعه خونریزی‌دهنده یافت نشد و لذا تشخیص منشا خونریزی به‌عنوان یک مورد *obscure GI bleeding* چالش برانگیز شد.

برای بیمار سیتی آنژیوگرافی شکم و لگن انجام شد که منشا خونریزی مشخص نشد سپس برای بیمار مشاوره‌ی جراحی درخواست شد. باتوجه به وضعیت بیمار و نتایج پاراکلینیک، تیم درمانی تصمیم بر انجام انتروسکوپی با شک بر خونریزی گوارشی تحتانی در زمینه‌ی پورتال هایپرتنشن داشتند اما به‌دنبال ناپایدار شدن وضعیت همودینامیک بیمار تصمیم به انجام عمل جراحی اورژانسی و در صورت لزوم انجام انتروسکوپی حین عمل جراحی شد.

حین لاپاروتومی کبد ندولار و آسیت شفاف متوسط وطحال بزرگ مشخص بود و در ارزیابی اولیه یک کلافه‌ی عروقی در ناحیه‌ی ایلئوم روده‌ی باریک دیده شد که به شکل یک باندل فیبروتیک روده باریک را به جدار شکم متصل می‌کرد و به نظر می‌رسید بقایای مجرای امفالومزانتریک باشد.



شکل ۱: تصاویر سی‌تی اسکن بیمار، موارد مشخص شده انهنسمنت شریانی کلافه‌ی عروقی در محل چسبندگی روده به ناف را نشان می‌دهند.

مناسب و پیش‌از رسیدن به شوک و با موفقیت بیشتر بیمار تحت درمان قرار گیرد. جراحی زمانی توصیه می‌شود که درمان‌های اندوسکوپی و رادیولوژیک امکان‌پذیر یا موثر نباشند. جراحی باید در مراحل اولیه در نظر گرفته شود، خصوصاً در بیمارانی که به بیش از شش واحد ترنسفیوژن خونی در روز نیاز دارند و یا بیمارانی که از نظر همودینامیک ناپایدار هستند.^۵

در یک مطالعه در سال‌های ۱۹۸۰-۱۹۸۶ در یک مرکز درمانی، ۴۹ مورد جراحی اورژانسی خونریزی گوارشی تحتانی انجام شده است. از بین ۱۳ بیماری که کمتر از ۱۰ واحد خونی دریافت کرده بودند تنها یک بیمار (۷٪) از دنیا رفت و هیچکدام از آنها عارضه‌ای پس‌از درمان نداشتند و از بین ۲۰ بیماری که بیش از ۱۰ واحد خونی دریافت کردند، ۹ بیمار (۴۵٪) فوت کردند.

این گروه همچنین ۱۶ عارضه‌ی بزرگ شامل پنج نشت آناستوموز، سه آبسه‌ی داخل شکمی و سه انفارکتوس میوکارد را تجربه کردند.^۶ در این مقاله ما به معرفی یک مورد نادر از علل خونریزی گوارشی در بیمار ۵۰ ساله‌ی مبتلا به سیروز کبدی می‌پردازیم.

معرفی بیمار

خانم ۵۰ ساله در تاریخ ۲۴ آذر سال ۱۴۰۰ با شکایت از مدفوع سیاه رنگ از حدود ۲۰ روز پیش در اورژانس بیمارستان امام خمینی (ره) تهران بستری شد. در زمان مراجعه به این مرکز همتامز، درد شکم، سوزش ادرار، سرفه و خلط نداشت. بیمار سابقه‌ی دارویی و یا بیماری خاصی را ذکر نمی‌کرد. همچنین در سابقه‌ی خانوادگی بیمار هم مورد خاصی وجود نداشت. بیمار در زمان مراجعه هوشیار بود و علائم حیاتی بیمار به‌صورت فشارخون $100/70$ ، نبض ۹۵، سچوریشن اکسیژن ۹۸٪، شمارش تنفسی ۱۷ و دمای $36/3$ سانتی‌گراد اندازه‌گیری شدند.

در معاینه، شکم کمی متسع، بدون‌اسکار، نرم، بدون‌توده، بدون‌تندرنس، ریپاند‌تندرنس و گاردینگ بود. در *Rectal exam* بیمار شواهد ملنا بدون‌لمس توده یافت شد. هر دو اندام تحتانی ادم گوده‌گذار درجه‌ی دو داشتند. مهمترین یافته‌های آزمایشگاهی بیمار شامل هموگلوبین $5/7 \text{ g/dL}$ بود و پلاکت، *PT*، *INR*، *PTT*، بیلیروبین و تست‌های کبدی همگی در محدوده‌ی نرمال قرار داشتند. باتوجه به

امروزه از انتروسکوپی جهت تشخیص خونریزی‌های با منشا روده‌ی باریک استفاده می‌شود اما طبیعتاً تمام قسمت‌های مختلف روده‌ی باریک را نمی‌تواند بررسی کند.^۸

آنژیوگرافی یک روش مناسب برای تشخیص خونریزی‌های روده‌ی باریک به دلیل ناهنجاری‌های شریانی می‌باشد اما آنژیوگرافی تنها زمانی می‌تواند کمک‌کننده باشد که نرخ خونریزی بیش از ۰/۵ mL/min باشد.

سی‌تی آنژیوگرافی یک روش بسیار خوب جهت تشخیص خونریزی‌های روده‌ی باریک به دلیل ناهنجاری‌های شریانی-وریدی می‌باشد.^۹ جدول شماره یک موارد مشابه بیمار ما که ثانویه به ناهنجاری شریانی-وریدی روده کوچک دچار خونریزی گوارشی شده‌اند را نشان می‌دهد.

نتیجه گیری، زمانی که خونریزی‌های گوارشی کنترل نمی‌شوند، لاپاروتومی تجسسی باید در دستور کار قرار گیرد. به دلیل مشخص نبودن منشا خونریزی، لاپاروتومی تجسسی هم ممکن است موفقیت‌آمیز نباشد لذا استفاده از اندوسکوپی حین عمل می‌تواند در این موارد به تشخیص محل ضایعه کمک کند. با این وجود در مواردی ممکن است منشا خونریزی مشخص نشود که در این صورت نرخ خونریزی مجدد پس از جراحی بالا خواهد بود.^{۱۰}

انتروتومی (enterotomy) در همان ناحیه انجام شد و خونریزی فعال به علت کلافه عروقی که تا مخاط روده ادامه داشت رویت شد. جهت درمان segmental resection روده‌ی باریک در ناحیه کلافه عروقی انجام شد. بقیه قسمت‌های شکم پاتولوژی واضح نداشت. نمونه برای پاتولوژی فرستاده شد که تشخیص آن ناهنجاری عروقی روده‌ی باریک بود. در پیگیری بیمار پس از یک هفته بدون تکرار خونریزی از بیمارستان مرخص شد و جهت ادامه درمان مشکل کبدی بیمار به درمانگاه گوارش ارجاع گردید.

بحث

Czymek و همکاران در یک بیمارستان دانشگاهی در آلمان ۶۳ بیمار با خونریزی گوارشی تحتانی که نیازمند جراحی بودند را از نظر منبع خونریزی بررسی کردند، دیورتیکولار (۵۹٪)، ناهنجاری شریانی وریدی/آنژیودیسیپلازی (۱۳٪)، دیورتیکول روده کوچک (۸٪)، بیماری التهابی مزمن روده (۸٪)، سرطان (۵٪) و سایر (۱۶٪).^۷ دسترسی سخت به روده‌ی باریک در بررسی‌های گاستروسکوپی باعث می‌شود تشخیص خونریزی‌های آن دشوار باشد.

جدول ۱: موارد مشابه بیمار ما

عنوان	مجله	سال انتشار	نویسندگان
Small Intestinal Arteriovenous Malformation Treated by Double-balloon Endoscopy, A Case Report.	medicine Internal	۲۰۲۳	Nomura و همکاران ^{۱۱}
Resistive small bowel bleeding secondary to an arteriovenous malformation.	ANZ J Surg	۲۰۲۳	Othman و همکاران ^{۱۲}
Arteriovenous Malformation of the Jejunum, Causing Massive Gastrointestinal Bleeding, Treated With Intraoperative Enteroscopy Guidance, A Case Report.	Cureus	۲۰۲۳	Shrestha و همکاران ^{۱۳}
Arteriovenous malformation of small intestine successfully treated by double-balloon enteroscopy and laparoscope-assisted surgery.	J Surg Case Rep	۲۰۲۲	Tohma و همکاران ^{۱۴}
A rare case of small bowel arteriovenous malformation presenting as obscure gastrointestinal bleeding.	J Surg Case Rep	۲۰۲۲	Mirza و همکاران ^{۱۵}
Laposcopic treatment for small bowel bleeding after detection by double-balloon endoscopy, A case report	Int J Surg Case Rep	۲۰۱۹	Akabane و همکاران ^{۱۶}

References

1. Oakland K. Changing epidemiology and etiology of upper and lower gastrointestinal bleeding. *Best Pract Res Clin Gastroenterol* 2019;42-43:101610.
2. Greco L, Zhang J, Ross H. Surgical Options and Approaches for Lower Gastrointestinal Bleeding: When do we operate and what do we do? *Clin Colon Rectal Surg* 2020;33(1):10-15.
3. McArdle K, Leung E, Latif S, Bohra A, Ishaq S. Management of lower gastrointestinal bleeding: endoscopist or radiologist? *Gut* 2010;59(12):1605, 1679.
4. Olds GD, Cooper GS, Chak A, Sivak MV Jr, Chitale AA, Wong RC. The yield of bleeding scans in acute lower gastrointestinal hemorrhage. *J Clin Gastroenterol* 2005;39(4):273-7.
5. Lee J, Costantini TW, Coimbra R. Acute lower GI bleeding for the acute care surgeon: current diagnosis and management. *Scand J Surg* 2009;98(3):135-42.
6. Bender JS, Wiencek RG, Bouwman DL. Morbidity and mortality following total abdominal colectomy for massive lower gastrointestinal bleeding. *Am Surg* 1991;57(8):536-40; discussion 540-1.
7. Czymek R, Kempf A, Roblick UJ, Bader FG, Habermann J, Kujath P, Bruch HP, Fischer F. Surgical treatment concepts for acute lower gastrointestinal bleeding. *J Gastrointest Surg* 2008;12(12):2212-20.
8. Onal IK, Akdogan M, Arhan M, Yalinkilic ZM, Cicek B, Kacar S, Kurt M, Ibis M, Ozin YO, Sayilir A, Sayilir A, Sasmaz N. Double balloon enteroscopy: a 3-year experience at a tertiary care center. *Hepatogastroenterology* 2012;59(118):1851-4.
9. Dye CE, Gaffney RR, Dykes TM, Moyer MT. Endoscopic and radiographic evaluation of the small bowel in 2012. *Am J Med* 2012 Dec;125(12):1228.e1-1228.e12.
10. Cui J, Huang LY, Lin SJ, Yi LZ, Wu CR, Zhang B. Small intestinal vascular malformation bleeding: a case report with imaging findings. *World J Gastroenterol* 2014;20(38):14076-8.
11. Nomura K, Shibuya T, Terai Y, Omu R, Arai S, Yuzawa A, Ikeda Y, Uchida R, Sato S, Murata A, Sato S, Shimada Y, Maruyama T, Nomura O, Fukushima H, Murakami T, Ishikawa D, Hojo M, Genda T, Nagahara A. Small Intestinal Arteriovenous Malformation Treated by Double-balloon Endoscopy: A Case Report. *Intern Med* 2023.
12. Othman B, Tan JYC, Friedman A, Steel M. Resistive small bowel bleeding secondary to an arteriovenous malformation. *ANZ J Surg* 2023;93(1-2):376-378.
13. Shrestha S, Pradhan S, Kc A, Shrestha S, Kansakar P. Arteriovenous Malformation of the Jejunum, Causing Massive Gastrointestinal Bleeding, Treated With Intraoperative Enteroscopy Guidance: A Case Report. *Cureus* 2023;15(6):e39940.
14. Tohma T, Okabe Y, Ushio M, Saito M. Arteriovenous malformation of small intestine successfully treated by double-balloon enteroscopy and laparoscope-assisted surgery. *J Surg Case Rep* 2022;2022(12):rjac606.
15. Mirza MH, Nzewi E. A rare case of small bowel arteriovenous malformation presenting as obscure gastrointestinal bleeding. *J Surg Case Rep*. 2022 Jun 14;2022(6):rjac278. doi: 10.1093/jscr/rjac278. PMID: 35712612; PMCID: PMC9197310.
16. Akabane S, Suzuki T, Hinoi T, Shimizu Y, Sudo T, Onoe T, Ishiyama K, Shimizu W, Tazawa H, Hadano N, Misumi T, Kojima M, Kubota H, Zaito J, Taniyama D, Kuraoka K, Tashiro H. Laproscopic treatment for small bowel bleeding after detection by double-balloon endoscopy: A case report. *Int J Surg Case Rep* 2019;59:63-65.

Arteriovenous malformation of the small intestine causing lower gastrointestinal bleeding: a case report

Abstract

Received: 25 Sep. 2023 Revised: 02 Oct. 2023 Accepted: 15 Nov. 2023 Available online: 22 Nov. 2023

Narjes Mohammadzadeh M.D.¹
Seyed Rasoul Mirsharifi M.D.¹
Alireza Abkhoo M.D.¹
Soroush Kohansal M.D.²
Mohammad Ashouri M.D.^{1*}

1- Department of Surgery, Imam Khomeini Hospital complex, Faculty of Medicine, Tehran University of Medical Sciences, Tehran, Iran.

2- Student Research Committee, Faculty of Medicine, Shahed University, Tehran, Iran.

* Corresponding author: Keshavarz Boulevard, Imam Khomeini Hospital complex, Tehran, Iran
Tel: +98-21-61195964
E-mail: m-ashouri@tums.ac.ir

Background: Lower gastrointestinal bleeding, a symptom that can become the cause of a life-threatening condition, has a 33 per 100,000 prevalence. The origin of lower gastrointestinal bleeding in most cases is the small intestine, colon, or anorectal parts. Surgical consultation in patients with gastrointestinal bleeding is one of the most necessary measures so that the patient can be treated at the appropriate stage with a greater chance of success before reaching shock. In the case of uncontrolled gastrointestinal bleeding, surgery is recommended as soon as possible when endoscopic and radiological treatments are not possible or effective.

Case Presentation: In this article, we present a case of uncontrolled lower gastrointestinal bleeding in a 50-year-old patient who was admitted to Imam Khomeini Hospital in Tehran on December 15, 2021. Despite performing appropriate paraclinic measures such as sonography, endoscopy, and colonoscopy the gastrointestinal bleeding origin was not determined. On the other hand, our investigations showed that she had liver cirrhosis. Due to the instability of the patient's condition due to continued lower gastrointestinal bleeding, the medical team decided to perform surgery. The surgeon noticed that the origin of the bleeding was a vascular entanglement at the small intestine-navel junction, and the procedure involved segmental excision of the small intestine.

Conclusion: In cirrhotic patients, lower gastrointestinal bleeding is an emergency condition, and if the source of the bleeding is not accessible via endoscopy or colonoscopy, diagnosing and treatment become extremely difficult. Computed tomography angiography and subsequent surgery are effective approaches for diagnosing and treating these conditions. When lower gastrointestinal bleeding is uncontrolled, exploratory laparotomy should be considered. Due to the unknown origin of bleeding, exploratory laparotomy may not be successful, so using endoscopy during surgery can help to diagnose the location of the lesion in these cases; However, in some cases despite all measures, the source of bleeding may not be determined, in these case the rate of rebleeding after surgery will be high.

Keywords: arteriovenous malformation, cirrhosis, gastrointestinal bleedin.