

وجود راه فرعی دهلیزی بطنی می‌تواند باعث نارسایی قلبی به علت اختلال توالی دیپولاریزاسیون قلبی شود: گزارش یک مورد

چکیده

دریافت: ۱۴۰۲/۰۷/۰۶ ویرایش: ۱۴۰۲/۰۷/۱۲ پذیرش: ۱۴۰۲/۰۹/۲۳ آنلاین: ۱۴۰۲/۱۰/۰۱

زمینه و هدف: سندرم وولف-پارکینسون-وایت بیماری ناشایع و شناخته شده می‌باشد که فرد را مستعد آریتمی‌های قلبی می‌کند و گاهی همراهی آن با نارسایی قلبی در فرد مبتلا دیده می‌شود. درمان بیماری ذیل منجر به بهبود نارسایی قلب نیز شده است.

معرفی بیمار: مرد ۳۵ ساله با سابقه سندرم وولف-پارکینسون-وایت، دیلاتاسیون و افت کسر دفعی بطن چپ، با حمله فیبریلاسیون دهلیزی با هدایت از مسیر فرعی به اورژانس مراجعه کرد. بیمار تحت درمان الکتروفیزیولوژی و عمل ابلیشن راه فرعی خلفی-جانبی چپ قرار گرفت. به مرور (در بازه زمانی آذر ۱۴۰۱ تا تیر ۱۴۰۲) عملکرد بطن چپ بیمار رو به بهبودی رفت و علائم تنگی نفس فعالیتی بیمار نیز کاهش یافت.

نتیجه‌گیری: وجود نارسایی قلبی در بیماران سندرم وولف-پارکینسون-وایت می‌تواند به علت مختلف از جمله وجود راه فرعی و عدم تقارن انقباض داخل بطنی ناشی از آن باشد. حذف این راه فرعی منجر به کنترل حملات آریتمیک و بهبود عملکرد سیستمی بطن چپ می‌شود.

کلمات کلیدی: فیبریلاسیون دهلیزی، نارسایی قلبی، سندرم وولف-پارکینسون-وایت.

بابک پیامی^{۱*}، شیرین عزیزی دوست^۲،
نعیم منصوری^۳

۱- گروه قلب و عروق، دانشکده پزشکی،
دانشگاه علوم پزشکی جندی شاپور اهواز، اهواز،
ایران.

۲- مرکز تحقیقات آنرواسکلروز، دانشگاه علوم
پزشکی جندی شاپور اهواز، اهواز، ایران.

۳- گروه الکتروفیزیولوژی قلب، بیمارستان امام
خمینی (ره)، دانشگاه علوم پزشکی جندی شاپور
اهواز، اهواز، ایران.

* نویسنده مسئول: اهواز، دانشگاه علوم پزشکی جندی
شاپور، دانشکده پزشکی، گروه قلب و عروق.

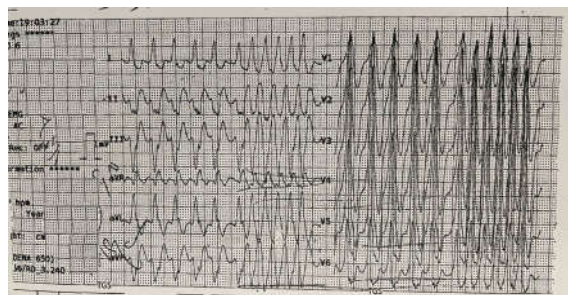
تلفن: ۰۶۱-۳۲۲۲۸۰۳۷

E-mail: babakpayami@yahoo.com

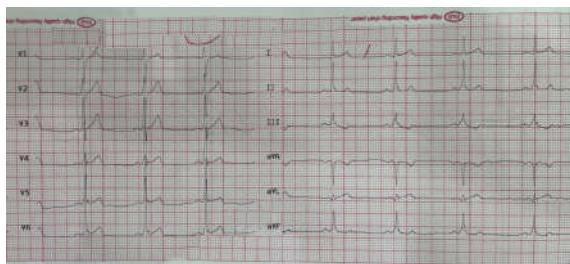
مقدمه

معمولا قابلیت هدایت از دهلیز به بطن (Antegrade) و همچنین از بطن به دهلیز (Retrograde) را دارند. اما گروهی از آنها فقط قابلیت هدایت رتروگرید (Concealed) و گروه کمتری فقط قابلیت هدایت آنتی گرید را دارند.^۱ بیماران سندرم وولف-پارکینسون-وایت می‌توانند به انواع مختلفی از آریتمی‌های با واسطه راه فرعی دچار شوند که شایعترین آنها تاکی‌کاردی فوق بطنی اورتودرومیک (هدایت مستقیم از گره دهلیزی بطنی)، تاکی‌کاردی فوق بطنی آنتی‌درومیک (هدایت معکوس از گره دهلیزی بطنی) و فیبریلاسیون دهلیزی (با یا بدون هدایت با پیش تحریک‌پذیری از راه فرعی) می‌باشند. اگر راه فرعی دوره تحریک‌ناپذیری (Refractory period) کوتاهی داشته باشد فیبریلاسیون دهلیزی پیش آمده می‌تواند باعث پاسخ بطنی سریع‌تر از معمول و تبدیل آریتمی به فیبریلاسیون بطنی کشنده گردد.^۲ در این

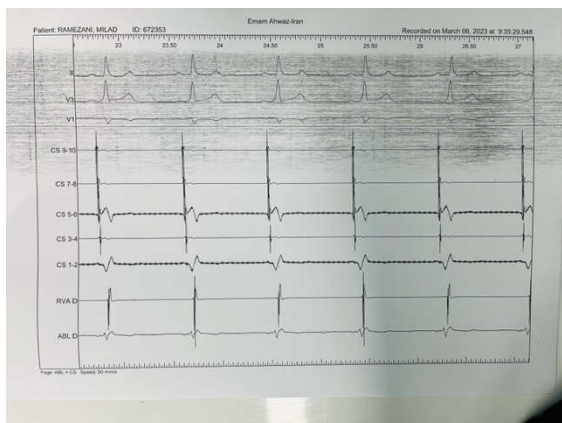
سندرم وولف-پارکینسون-وایت اولین بار در سال ۱۹۳۰ به شکل بیمارانی با حملات تکی‌کاردی همراه با طرح الکتروکاردیوگرافیک بلوک شاخه‌ای (Bundle branch block) و فاصله دهلیزی بطنی کوتاه (Short PR interval) شرح داده شد. راه‌های فرعی (Accessory pathways) تارهای عضلانی خارج از سیستم گره دهلیزی-بطنی با قابلیت هدایت جریان تحریک‌پذیری (Depolarization) از دهلیز به بطن هستند و شیوع ۱۵٪ تا ۲۵٪ در جمعیت عمومی را دارند. راه‌های فرعی بر حسب محل شروع، اتصالشان، نحوه انتقال جریان دیپولاریزاسیون تقسیم‌بندی می‌شوند و در آنولوس دریچه میترال یا سه لتی یا در دیواره بین قلب چپ و راست قرار دارند. راه‌های فرعی



شکل ۱: نوار هنگام مراجعه بیمار به اورژانس که فیبریلاسیون دهلیزی با هدایت از مسیر فرعی را نشان می‌دهد.



شکل ۲: نوار پس از کاردیوورژن که بیانگر ریتم سینوسی با موج دلتا است.



شکل ۳: تراسه در حین مطالعه الکتروفیزیولوژیک

میان، کاردیومیوپاتی‌ها گروهی از بیماری‌های عضله قلب هستند که ثانویه به بیماری‌های شایع کرونری، دریچه‌ای، مادرزادی و پرفشاری خون نمی‌باشند. کاردیومیوپاتی اتساعی (Dilated cardiomyopathy) با بزرگی غیرطبیعی حجم سیستولی و دیاستولی بطن چپ و اختلال کارکرد سیستولی آن مشخص می‌گردد. بیمار مبتلا به کاردیومیوپاتی اتساعی در معرض مرگ‌ومیر بالاتر و طول عمر کوتاه‌تر می‌باشد که این امر ناشی از پیشرفت نارسایی قلب و همچنین استعداد آریتمی‌های کشنده بطن می‌باشد.^۳

معرفی بیمار

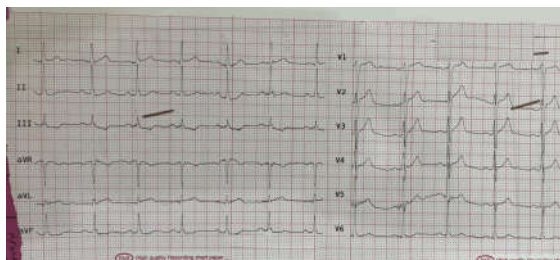
آقای ۳۵ ساله به علت طپش قلب و ضعف که از ربع ساعت قبل شروع شده بوده به اورژانس مراجعه کرده که در معاینه پزشک اورژانس فشارخون سیستولی ۶۰ mmHg، تعداد نبض حدود ۲۸۰ در دقیقه و نامنظم و تنفس ۲۲ در دقیقه و الکتروکاردیوگرام زیر از وی به عمل می‌آید (شکل ۱).

با تشخیص فیبریلاسیون دهلیزی با پاسخ بطنی سریع از مسیر راه فرعی (Accessory pathway) با همودینامیک ناپایدار بیمار تحت کاردیوورژن الکتریکی با ۲۰۰ ژول شوک سینکرونیزه قرار می‌گیرد و ریتم به طور موفقیت‌آمیز به ریتم سینوسی و همودینامیک پایدار برمیگردد و این الکتروکاردیوگرام از وی به عمل می‌آید (شکل ۲).

بیمار سابقه حملات طپش قلب از چندین سال قبل داشته و از هشت سال قبل برای وی تشخیص سندرم ولف پارکینسون وایت (Wolf-parkinson-white syndrome) گذاشته شده و تحت درمان با داروهای بتابلوکر بوده است. در طول سالیان اخیر به مرور دچار افت کسر دفعی بطن چپ (Left ventricular ejection fraction) و گشاد شدن سایز بطن و دهلیز چپ شده است به طوری که در آخرین اکوکاردیوگرافی کسر دفعی بطن چپ ۳۰٪ و اندازه دیاستولی بطن چپ ۶/۹ cm، اندازه سیستولی بطن چپ ۵/۹ cm و اندازه دهلیز چپ ۴/۱ cm بوده است. در بررسی‌های تشخیصی آنژیوگرافی کرونر بیمار، تنگی عروق اپی‌کاردیال وجود نداشته و تست‌های عملکرد کلیه و کبد و تیروئید طبیعی بوده‌اند. با وجود تنگی نفس فعالیتی با کلاس عملکردی دو انجمن قلب نیویورک (NYHA functional class II) بیمار ورزشکار بدنسازی و پرورش اندام است و موفقیت خوبی در

باشند (جدول ۱). یکی اینکه همراهی بین دو بیماری کاردیومیوپاتی دیلاته (Dilated cardiomyopathy) و سندرم ولف پارکینسون وایت وجود دارد و ۳/۳٪ بیماران دچار آریتمی ناشی از راه فرعی، مبتلا به کاردیومیوپاتی دیلاته یا هایپر تروفیک نیز می‌باشند.^۴

دیگر اینکه تعدادی از بیماران مبتلا به سندرم ولف پارکینسون وایت دچار حملات مکرر تاکی‌آریتمی ناشی از وجود راه فرعی دهلیزی-بطنی می‌گردند و این تاکی‌آریتمی‌های مکرر منجر به کاردیومیوپاتی ناشی از تاکی‌کاردی (Tachycardia-induced Cardiomyopathy) و نارسایی عملکرد سیستولی قلب آنها می‌گردد.^۵ همچنین مکانیسم محتمل دیگر ایجاد نارسایی قلب در این بیماران می‌تواند عدم هماهنگی در انقباض همزمان و متقارن دیواره‌های بطن چپ ناشی از اختلال در توالی طبیعی دپولاریزاسیون (تحریک الکتریکی) بطن چپ ناشی از وجود انتقال جریان الکتریکی زودرس از دهلیز به دیواره جانبی بطن چپ به علت وجود یک مسیر فرعی غیر طبیعی در این ناحیه و به دنبال آن انقباض زودرس دیواره جانبی نسبت به سپتوم و سایر دیواره‌های بطن شود.^۶ در قلب نرمال تنها مسیر انتقال جریان الکتریکی از دهلیزها به بطن‌ها گره دهلیزی-بطنی است که به دنبال آن جریان دپولاریزاسیون از سپتوم بین دو بطن به آپکس و سپس به دیواره قدامی جانبی و در آخر از همه به ناحیه خلفی-پایه‌ای (Postero-basal) انتشار می‌یابد که این توالی دپولاریزاسیون منجر به انقباض هماهنگ دیواره‌های بطن و فرستادن خون به آئورت می‌شود.^۷ راه‌های فرعی معمولاً هدایت الکتریکی سریعتر و عدم تحریک‌پذیری (Refractoriness) کوتاه‌تر نسبت به گره دهلیزی-بطنی دارند.^۸ وجود آنها باعث تحریک الکتریکی زودتر از موقع (پره‌اکسیتاسیون-Pre-excitation) دیواره بطنی پایه‌ای (در محل آنولوس دریچه‌های دهلیزی-بطنی) که به آن متصلند می‌شود. با این مکانیسم می‌توانند منجر به عدم تقارن داخل بطنی در دپولاریزاسیون و انقباض آن بشوند. بنابراین با حذف این مسیر غیرطبیعی دپولاریزاسیون توسط عمل ابلیشن، هدایت طبیعی دهلیزی بطنی فقط از طریق گره دهلیزی-بطنی و تقارن انقباض داخل بطنی به این بیماران برمی‌گردد.^۹ در بیمار معرفی شده با توجه به برگشت نسبی عملکرد بطن پس از عمل ابلیشن و از بین رفتن راه فرعی طرفی چپ، لاقل یکی از مکانیسم‌های مولد نارسایی قلب وی را آن عدم تقارن انقباضی ناشی از راه فرعی قلب او، می‌توان تصور کرد و حذف



شکل ۴: الکتروکاردیوگرام پس از از بین رفتن راه فرعی

این ورزش داشته است. وی تحت درمان با داروهای بیزوپرولول (Bisoprolol)، ساکوبیتریل/والسارتان (Sacubitril/Valsartan)، اپلرونون (Eplerenone) و امپاگلیفلوزین (Empagliflozin) بوده است. بیمار تحت مطالعه الکتروفیزیولوژی قرار می‌گیرد (شکل ۳) و ابلیشن رادیوفرکانس (RF Ablation) راه فرعی دهلیزی-بطنی خلفی-جانبی چپ (Left postero-lateral atrio-ventricular accessory pathway) از مسیر سپتوستومی برایش با موفقیت انجام می‌گیرد. الکتروکاردیوگرام پس از ابلیشن عدم وجود راه فرعی باقیمانده را نشان می‌دهد (شکل ۴).

در ویژگی‌های پیگیری بعدی بیمار شرح حالی از تکرار حملات پیش قلب ندارد و همچنین ذکر می‌کند که تنگی نفس فعالیت‌اش بهتر شده است. اکوکاردیوگرافی چهار ماه پس از ابلیشن راه فرعی، کسر دفعی بطن چپ ۴۵٪، اندازه دیاستولی بطن چپ ۶۷ cm، اندازه سیستولی ۵/۲ cm و سایز دهلیز چپ ۳/۹۹ cm را نشان داد که همگی بیانگر بهبود عملکرد بطن چپ بعد از محو راه فرعی بودند.

بحث

بیمار معرفی شده فردی با سندرم ولف پارکینسون وایت است با سابقه حملات خطرناک فیبریلاسیون دهلیزی با هدایت سریع از مسیر فرعی که با ابلیشن موفق این راه فرعی، خطر تکرار این آریتمی خطرناک برای وی بر طرف شده است. ولی بیمار مشکل مهم دیگری نیز داشته است و آن گشاد شدگی بطن و نارسایی قلبی می‌باشد. بیماران با راه فرعی به چند دلیل می‌توانند دچار نارسایی قلبی نیز

جدول ۱: مقایسه‌ای مطالعه حاضر با مطالعات مشابه

عنوان	مجله	سال انتشار	نویسندگان
کاردیومیوپاتی دیلاته در کودکان با پره-اکسیستاسیون بطنی: محل راه فرعی پیشگوکننده این همراهی است.	<i>J Electrocardial</i>	۲۰۱۰	Ten Cate FE. و همکاران ^{۱۰}
آریتمی‌ها در کاردیومیوپاتی دیلاته: تشخیص و درمان	<i>Dilated Cardiomyopathy</i>	۲۰۱۹	Zecchin M. و همکاران ^{۱۱}
اثر محل راه فرعی بر عملکرد قلب در بیماران بزرگسال با سندروم ولف-پارکینسون-وایت	<i>Cardiology Research and Practice</i>	۲۰۲۱	Zhang Y. و همکاران ^{۱۲}
اثر پره‌اکسیستاسیون بطنی بر حرکت دیواره بطنی و عملکرد سیستولیک بطن چپ	<i>EP Europace</i>	۲۰۱۸	Dai CC. و همکاران ^۶
یک علت کمتر شناخته شده کاردیومیوپاتی در کودکان: اختلال کارکرد بطن ناشی از پره‌اکسیستاسیون	<i>Annals of Pediatric Cardiology</i>	۲۰۱۳	Shankar PRB. و همکاران ^۹

گروهی از بیماران با سندرم ولف-پارکینسون-وایت دیده می‌شود و حذف این راه فرعی با عمل ابلیشن با از بین بردن اثر عدم تقارن انقباض داخل بطنی به علت پیش تحریک‌پذیری ناشی از راه فرعی، برگشت انقباض طبیعی بطن را بدنبال خواهد داشت.

آن راه فرعی کمک دوگانه‌ای به بیمار، هم از بین رفتن ریسک آریتمی و هم بهبود عملکرد قلب که باعث بهبود کیفیت زندگی و افزایش طول عمرش خواهد نمود. نتیجه‌گیری: نارسایی قلبی با افت کسر دفعی بطن چپ در

References

- Kulig J, Koplan BA. Wolff-Parkinson-White syndrome and accessory pathways. *Circulation* 2010;122(15):e480-e3.
- Sakthivel R, Selvaraj RJ. Atrial fibrillation and preexcitation-A licence to kill. *Elsevier* 2020. p. 1-2.
- Xiao-Rong X, Meng-Meng H, Yi-Zhen Y, Xin W, Dong-Yan H, Xian-Chen M, et al. Fifteen-year mortality and prognostic factors in patients with dilated cardiomyopathy: persistent standardized application of drug therapy and strengthened management may bring about encouraging change in an aging society. *Journal of Geriatric Cardiology: JGC* 2022;19(5):335.
- Coban-Akdemir ZH, Chang WL, Azamian M, Paine IS, Punetha J, Grochowski CM, et al. Wolff-Parkinson-White syndrome: De novo variants and evidence for mutational burden in genes associated with atrial fibrillation. *American Journal of Medical Genetics Part A* 2020;182(6):1387-99.
- Nam M, Aravind A, Chan K, James S, Brown N. Tachycardia-induced cardiomyopathy-a fully reversible phenomenon. *The American Heart Hospital Journal* 2010;8(2):E115-7.
- Dai C, Guo B, Li W, Xiao Y, Jin M, Han L, et al. The effect of ventricular pre-excitation on ventricular wall motion and left ventricular systolic function. *EP Europace* 2018;20(7):1175-81.
- Pfeiffer ER, Tangney JR, Omens JH, McCulloch AD. Biomechanics of cardiac electromechanical coupling and mechanoelectric feedback. *Journal of biomechanical engineering* 2014;136(2):021007.
- Tonkin AM, Miller H, Svenson R, Wallace A, Gallagher J. Refractory periods of the accessory pathway in the Wolff-Parkinson-White syndrome. *Circulation* 1975;52(4):563-9.
- Shankar PB, Shanthi C, Cherian KM. Pre-excitation induced left ventricular dysfunction: A less known cause of cardiomyopathy in children. *Annals of Pediatric Cardiology* 2013;6(1):77.
- Ten Cate FE, Kruesell MA, Wagner K, Trieschmann U, Emmel M, Brockmeier K, Sreeram N. Dilated cardiomyopathy in children with ventricular preexcitation: the location of the accessory pathway is predictive of this association. *Journal of Electrocardiology* 2010; 43(2):146-54.
- Zecchin M, Muser D, Vitali-Serdoz L, Buiatti A, Morgera T. Arrhythmias in dilated cardiomyopathy: diagnosis and treatment. *Dilated Cardiomyopathy: From Genetics to Clinical Management* 2019:149-71.
- Zhang Y, Xin M, Liu T, Song S, Wang W, Li J, Xu B, Hou X, Dong B. The effect of accessory pathway location on cardiac function in adult patients with Wolff-Parkinson-White syndrome. *Cardiology Research and Practice* 2021.

The presence of atrioventricular accessory pathway can cause heart failure due to the disorder of cardiac depolarization sequence: a case report

Abstract

Received: 28 Sep. 2023 Revised: 04 Oct. 2023 Accepted: 14 Dec. 2023 Available online: 22 Dec. 2023

Babak Payami M.D.^{1*}
Shirin Azizidoost Ph.D.²
Naem Mansouri M.D.³

1- Department of Cardiology,
School of Medicine, Ahvaz
Jundishapur University of Medical
Sciences, Ahvaz, Iran.

2- Clinical Biochemistry,
Atherosclerosis Research Center,
Ahvaz Jundishapur University of
Medical Sciences, Ahvaz, Iran.

3- Department of Cardiac
Electrophysiology, Imam Khomeini
Hospital, Ahvaz Jundishapur
University of Medical Sciences,
Ahvaz, Iran.

Background: Wolff-Parkinson-White syndrome is a rare but well-known disease that predisposes a person to cardiac arrhythmias. But sometimes this syndrome is accompanied by heart failure in the affected person. Several causes have been proposed for this complication including recurrent or incessant tachyarrhythmias that are frequently found in symptomatic (especially children) Wolf-Parkinson-White syndrome patients causing heart dysfunction and dilation and dilated cardiomyopathy, and also pre-excitation-related dyssynchrony leading to progressive ventricular remodeling and dilation. In this report, a patient is introduced who has improved his heart failure by radio-frequency ablation of free wall type of this syndrome.

Case Presentation: A 35-year-old man who had a history of Wolff-Parkinson-White syndrome from 8 years ago and suffered from dilatation and reduced left ventricular ejection fraction in recent years was presented with a pre-excited atrial fibrillation attack at the emergency department. The initial surface ECG showed positive delta wave in all precordial leads and negative QRS complexes in interior leads with QRS duration of about 200 ms. He had undergone electrophysiology study and ablation at the left postero-lateral accessory pathway. After ablation of accessory pathway within the months (from November 2022 until June 2023), left ventricular function was gradually improved and the symptoms of the patient's shortness of breath were also decreased.

Conclusion: The existence of heart failure in patients with Wolff-Parkinson-White syndrome can be due to various reasons including the presence of an accessory pathway and the dyssynchrony of intraventricular contraction which is caused by premature excitation of the connected part of the left ventricle by accessory atrioventricular pathway. Although in order to rule out the possibility of the incidental association of the accessory pathway with primary dilated cardiomyopathy and to investigate the segmental dyskinesia, it is necessary to perform diagnostic measures such as echocardiography and cardiac computerized tomography and magnetic resonance imaging, ablation of such accessory pathway not only controls arrhythmic attacks but also leads to the improvement of the left ventricular systolic function even in a middle age patient.

Keywords: atrial fibrillation, heart failure, wolff-parkinson-white syndrome.

* Corresponding author: Department of Cardiology, School of Medicine, Ahvaz Jundishapur University of Medical Sciences, Ahvaz, Iran.
Tel: +98-61-32228037
E-mail: babakpayami@yahoo.com

