

# ارزیابی فیروز اپیدورال ناشی از لامینکتومی پس از بکار بردن سیلیکون و تفلون در فضای پری دورال موش صحرائی

دکتر عبدالرضا شیخ رضایی، عضو هیأت علمی و متخصص جراحی مغز و اعصاب، دانشگاه علوم پزشکی تهران  
دکتر سید علی فخر طباطبایی، دانشیار و متخصص جراحی مغز و اعصاب، دانشگاه علوم پزشکی تهران  
دکتر علیرضا خوشنویسان، عضو هیأت علمی و متخصص جراحی مغز و اعصاب، دانشگاه علوم پزشکی تهران  
دکتر حسن مرزبان، عضو هیأت علمی آزمایشگاه تحقیقاتی گروه آناتومی دانشگاه علوم پزشکی تهران  
دکتر مهدی نیکبخت، دستیار گروه آناتومی، دانشگاه علوم پزشکی تهران  
دکتر محمد بربرستانی، عضو هیأت علمی آزمایشگاه تحقیقاتی گروه آناتومی دانشگاه علوم پزشکی تهران  
دکتر فهیمه اسدی آملی، عضو هیأت علمی گروه پاتولوژی دانشگاه علوم پزشکی تهران

## Comparative Evaluation of the Effect of Silicone and Teflon in Prevention of Epidural Fibrosis After Laminectomy in Rat

### ABSTRACT

There are many studies about epidural fibrosis after surgical manipulation of the spine.

We have studied formation of the post laminectomy epidural fibrosis after application of two materials (Silicone and Teflon) in this report.

This experiment is on two groups of rats. Two separated laminectomies were done in each rat, one serving as control while in the other laminectomy spaces Silicone was used in group A and Teflon in group B. Laminectomy spaces were evaluated with gross dissection and histologic studies after 6 weeks.

Silicone decreased intermuscular scar, deep scar, dural adhesion and collagen fiber density in epidural space. Teflon decreased dural adhesions and collagen fiber density but did not decrease intermuscular and deep scar formation in epidural space.

**Key Words:** Laminectomy, epidural fibrosis, silicone, teflon.

## چکیده

لامینکتومی شد که یک فضا به عنوان کنترل و فضای دیگر در گروه اول سیلیکون و در گروه دوم تفلون گذاشته شد. پس از شش هفته محل مورد آزمایش از دو نقطه نظر تغییرات ماکروسکوپی و میکروسکوپی مورد ارزیابی قرار گرفت. مطالعه آماری نشان داد که با بکار بردن سیلیکون، اسکار بین عضلانی، اسکار عمقی و نیز چسبندگی دورا کم می شوند.

تحقیقات مختلفی در مورد پیدایش فیروز اپیدورال متعاقب اعمال جراحی و دستکاری های ستون فقرات صورت گرفته است. در این مطالعه سعی شده با استفاده از دو ماده که به عنوان سد فیزیکی عمل می کنند میزان فیروز ایجاد شده را بررسی نماییم.

به این منظور دو گروه موشهای صحرائی (Rat) مورد آزمایش قرار گرفته اند. در هر گروه دو فضای غیر مجاور

## روش و مواد

تعداد چهل موش صحرایی albino از تیره Wistar در این مطالعه مورد بررسی قرار گرفتند. موش‌ها به وزن متوسط ۲۰۰ گرم و در حیوانخانه نگهداری می‌شدند. به منظور کاهش اثرات استرس ناشی از انتقال، تمامی موش‌ها قبل از شروع آزمایش حداقل یک هفته در این محل قرار داشتند. حیوانات در طول مدت آزمایش هر کدام در قفس‌های جداگانه‌ای که بر روی آنها نوع ماده بکار رفته و تاریخ عمل نوشته شده بود نگهداری می‌شدند.

موش‌ها را به دو گروه مساوی (بیست تایی) تقسیم کردند و در گروه اول (A) سیلیکون و در گروه دوم (B) تفلون را بکار بردیم. به منظور بی‌حس کردن حیوان ابتدا از تزریق کیتامین داخل پری‌توئن به میزان ۷۵ mg/kg استفاده می‌شد (۱۵) و سپس در طول انجام کار از پنبه آغشته به اتر با کنترل وضعیت بیهوشی و تنفس موش برای ادامه بیهوشی بهره‌گیری به عمل آمد. عمل در شرایط غیراستریل و بدون تزریق آنتی‌بیوتیک انجام می‌شد.

لامینکتومی مهره‌های دوم (L2) و چهارم (L4) کمری انجام می‌گرفت و در فاصله بین این دو در فضای L3 عضلات چسبیده باقی می‌ماند تا دو فضای L2 و L4 از نظر آناتومیکی از یکدیگر مجزا باقی بماند. در طول عمل هموستاز بوسیله پنبه دم‌دار خشک (بدون استفاده از الکتروکوتر و اپی‌نفرین) انجام می‌گردید.

پس از انجام لامینکتومی به ابعاد ۲ × ۳ میلی‌متر در گروه A در محل L4 قطعه‌ای از سیلیکون به ابعاد ۱ × ۲ × ۳ میلی‌متر طوری گذاشته می‌شد که کاملاً دورا را بپوشاند و ناحیه اپی‌دورال مهره L2 بعنوان کنترل در نظر گرفته می‌گردید. در گروه B در محل مهره L4 لایه‌ای از تفلون به اندازه ۲ × ۳ میلی‌متر بر روی فضای اپیدورال قرار گرفته و فضای L2 بعنوان کنترل بود.

پس از این کار فاشیای عضلات بوسیله نخ نایلون ۴-۰ با سوزن Cutting بخیه می‌شد و سپس پوست نیز با همین نخ دوخته شده و پانسمان محل برش انجام می‌گرفت.

موش‌ها پس از پایان کار تا زمان نمونه‌گیری یعنی به مدت ۶ هفته در قفس به طور مجزا در حیوانخانه نگهداری

همچنین در بررسی میکروسکوپی دانسیته الیاف کلاژن در فضای اپیدورال، کاهش تراکم این فیبرها نسبت به فضای کنترل نشان داده شد. در مورد تفلون نیز کاهش معنی‌دار در میزان چسبندگی دورا وجود داشت ولی در مورد اسکار عضلانی و اسکار عمقی این کاهش معنی‌دار نبود. در بررسی هیستولوژیک این گروه کاهش تراکم الیاف کلاژن در فضای اپیدورال مشاهده شد.

## مقدمه

EF (Epidural fibrosis) پدیده‌ای شناخته شده و شایع پس از اعمال جراحی ستون فقرات بخصوص لامینکتومی بهر علت می‌باشد.

گرچه (EF) همواره مشکل ساز نیست ولی می‌تواند با فشار و چسبندگی روی عناصر عصبی به ویژه ریشه‌های عصبی (۲،۱) و یا به تله انداختن (tethering) و محدود نمودن رشد ساختمان‌های عصبی (۳) مشکلات نورولوژیک جدیدی برای بیمار ایجاد کند.

همچنین در صورت نیاز به جراحی مجدد، همان منطقه عمل شده، جراحی را بسیار دشوار و احتمال ایجاد علائم عصبی را بیافزاید (۳،۲،۱)، لذا با اتخاذ تدبیری مناسب که (EF) را پس از لامینکتومی ستون فقرات کاهش دهد می‌توان نتایج حاصل از جراحی ستون فقرات را بهبود بخشید.

به منظور رسیدن به این اهداف مواد مختلفی مانند دگزامتازون، گلوکورتالید، پلی‌گالاکتین و GL402 (۴)، GT1587 (۵)، تریامسینولون، اسید هیالورونیک (۶) Fibrin Glue (۷) ژل کلاژن و هیپارین (به عنوان سد شیمیایی) و نیز گرافت استخوانی و چربی (۸) پلی‌متیل متاکریل و ویکریل (Vieryl) (۱۰،۹) سیلیکون (۱۳،۱۲،۱۱) و تفلون (۱۴،۹،۸) (به عنوان سد فیزیکی) مورد استفاده قرار گرفته‌اند.

با توجه به گوناگونی نتایج بدست آمده از آزمایشات انجام شده بر روی (سیلیکون و تفلون)، در این مقاله دو ماده اخیر (سیلیکون و تفلون) بعنوان سد فیزیکی برای جلوگیری از فیروز پس از عمل لامینکتومی مورد مصرف واقع شدند.

## یافته‌ها

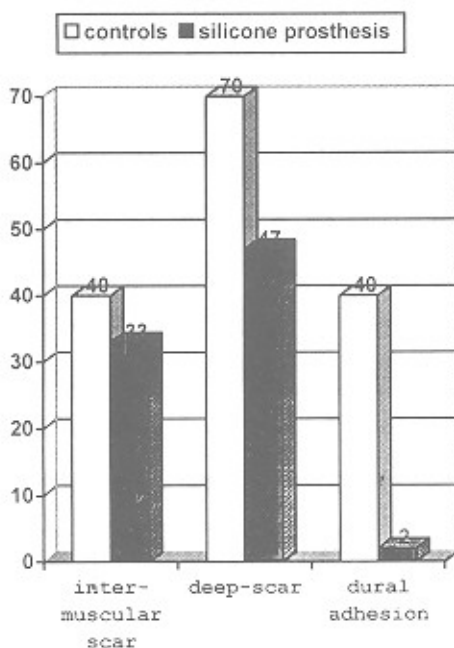
همه موش‌ها به هنگام نمونه‌گیری از سلامت برخوردار بودند و نقص عصبی نداشتند. هر چهل موش دارای فعالیت حرکتی کامل (گرید ۶) در طبقه‌بندی تارلو بودند. افزایش وزن به طور متوسط ۲۰ گرم در هفته بود. تمامی برش‌های پوستی در عرض یک هفته ترمیم یافتند و علیرغم مصرف نکردن آنتی‌بیوتیک هیچکدام دچار عفونت نشدند.

در گروه A مشاهده شد که با بکار بردن سیلیکون، کاهش معنی‌داری در ایجاد اسکار بین عضلانی، اسکار عمقی و چسبندگی دورا نسبت به موارد کنترل بوجود می‌آید (جدول ۳).

جدول ۳- بررسی اثر پروتز سیلیکون بر روی نتایج لامینکتومی در موشها (پس از دیسکسیون)

نتایج	اسکار بین عضلانی*	اسکار عمقی	چسبندگی دورا
کنترل سیلیکون	۲ ± ۰/۷۳	۲/۵۰ ± ۰/۸۹	۲ ± ۰/۱۰
سیلیکون	۱/۶۵ ± ۰/۴۹	۲/۳۰ ± ۰/۹۲	۱/۱ ± ۰/۳۱

همانطور که در نمودار ۱ مشخص است این کاهش در مورد چسبندگی دورا بارزتر است.



نمودار ۱- بررسی اثر پروتز سیلیکون بر روی میزان چسبندگی پس از لامینکتومی موشها با میکرو دیسکسیون

می‌گردیدند. در این مدت از آنها مراقبت‌های معمول انجام می‌گرفت و از نظر وزن، وضعیت محل زخم و علایم عفونت، تحرک و وضعیت نورولوژیک بر مبنای تقسیم‌بندی تارلو (جدول ۱) کنترل می‌شدند (۱۵).

جدول ۱- تقسیم‌بندی نورولوژیک تارلو (Tarlov)

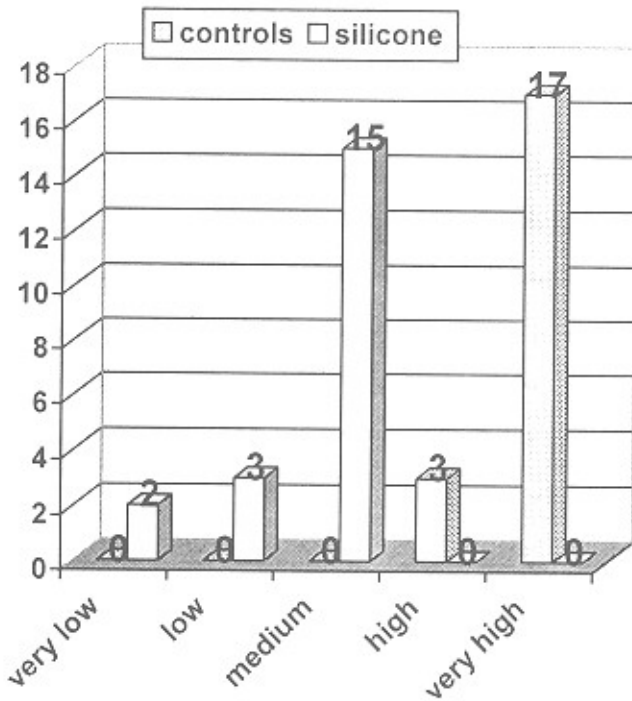
درجه	تقسیم‌بندی
۶	فعالیت حرکتی کامل
۵	راه رفتن طبیعی ولی ناتوانی در جهیدن
۴	مختصری سخنی در راه رفتن
۳	سخنی زیاد در راه رفتن
۲	توانایی ایستادن روی پاهای عقبی و برداشتن چند قدم
۱	توانایی ایستادن روی پاهای عقبی و ناتوانی در قدم برداشتن
۰	فلج کامل پاهای عقبی

به منظور بررسی فیروز و نمونه‌گیری، موش‌ها با استفاده از کلروفورم، ابتدا در بیهوشی عمیق فرو رفته و سپس تلف می‌شدند. ارزیابی فیروز بر پایه بررسی‌های ماکروسکوپی (جدول ۲) و میکروسکوپی انجام گرفت.

جدول ۲- سیستم درجه بندی برای بررسی فیروز اپیدورال در میکرو دیسکشن

۰	بدون اسکار بین عضلات پاراسپاینال
۱	اسکار خفیف
۲	اسکار متوسط
۳	اسکار ضخیم
۰	بدون اسکار
۱	اسکار خفیف
۲	اسکار متوسط
۳	اسکار ضخیم
۴	بافت استخوانی
۰	بدون چسبندگی و پلان آناتومیک خوب
۱	چسبندگی متوسط
۲	چسبندگی زیاد

در گروه A در موضعی که سیلیکون به کار رفته بود کاهش معنی داری در تراکم فیبرهای کلاژن مشاهده شد (P=۰/۰۰۰۱) (نمودار ۳).



نمودار ۳- بررسی اثر پروتز سیلیکون بر روی تراکم الیاف کلاژن در موش‌ها

در گروه B در موضعی که تفلون گذاشته شده بود کاهش معنی داری در تراکم فیبرهای کلاژن دیده شد (P = ۰/۰۲۷۷) که این تفاوت با کنترل و به آشکاری آنچه که در مورد سیلیکون دیده می‌شود نیست.

### بحث

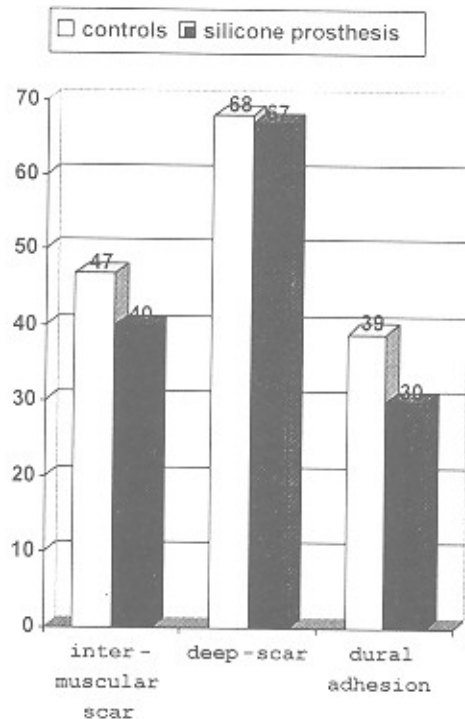
در این مطالعه پیدایش (EF) ناشی از لامینکتومی در دو گروه موش پس از قرار دادن دو ماده سیلیکون (A) و تفلون (B) یا فضای کنترل (در هر گروه) مقایسه شد و میزان فیروز از دو نقطه نظر یکی پس از میکرو دیسکشن مجدد فضاهای لامینکتومی شده و دیگری از نظر تراکم فیبرهای کلاژن بررسی گردیدند. در میکرو دیسکشن مشاهده شد که در گروه (A)،

در گروه B کاهش اسکار بین عضلانی و اسکار عمقی ناچیز می‌باشد. ولی در مورد چسبندگی دورا این کاهش معنی دار است (جدول ۴).

جدول ۴- بررسی اثر پروتز تفلون بر روی نتایج لامینکتومی در موش‌ها (پس از دیسکسیون)

نتایج	اسکار بین عضلانی	اسکار عمقی	چسبندگی دورا
گروه کنترل تفلون	۲/۳۵ ± ۰/۷۵	۳/۴۰ ± ۰/۹۴	۱/۹۵ ± ۰/۲۲
تفلون	۲/۰۰ ± ۰/۰۰	۳/۳۵ ± ۰/۴۹	۱/۵ ± ۰/۵۱

هر چند همانطوری که در نمودار ۲ مشخص شده، این تفاوت نسبت به موارد کنترل به آشکاری آنچه که در مورد سیلیکون بنظر می‌رسد (نمودار ۱) نمی‌باشد.



نمودار ۲- بررسی اثر پروتز تفلون بر روی میزان چسبندگی پس از لامینکتومی موش‌ها (پس از میکرو دیسکسیون)

سیلیکون به میزان قابل توجهی از پیدایش اسکار در بین عضلات پاراسپاینال و ناحیه پری‌دورال و نیز چسبندگی دورا جلوگیری می‌کند و این اختلاف با فضای کنترل معنی‌دار است. در بررسی هیستولوژیک نیز کاهش دانسیته الیاف کلاژن در فضای اطراف دورا مشخصاً نمایان بود.

در مورد تفلون نیز اگرچه کاهش فیروز و چسبندگی دورا در میکرو دیسکشن مجدد و نیز از نظر تراکم الیاف کلاژن و نسبت به فضای کنترل چندان بارز بنظر نمی‌رسد ولی این اختلاف و کاهش از نظر آماری معنی‌دار بوده است.

در مطالعه نسبتاً مشابه در سگ (۸) نتیجه‌گیری شده که ماده بکار رفته تحت عنوان Expanded Teflon، فیروز کمتری نسبت به کنترل و سیلیکون ایجاد کرده است ولی سیلیکون نسبت به موارد کنترل کاهش می‌دهد در میزان فیروز نداشته که مطالعه حاضر بر خلاف این یافته می‌باشد.

با توجه به اینکه منشأ فیروز ایجاد شده در فضای اپیدورال

فیروبیلاست‌های مهاجرت‌کننده از نسوج اطراف (عضلات پاراسپاینال و لایه فیروز پریوست و لیگامان زرد، لیگامان طولی خلفی و آنولوس فیروزیس) می‌باشند (۱) و هماتوم ایجاد شده در محل لامینکتومی این فیروز را تشدید می‌کند (۲) می‌توان نتیجه گرفت که مواد بکار رفته در این مطالعه (سیلیکون و تفلون) بعنوان یک سد فیزیکی عمل کرده با کم کردن مهاجرت فیروبیلاست‌ها به فضای اپیدورال و با کم کردن تجمع خون در فضای اپیدورال، فیروز و چسبندگی را در این ناحیه کم می‌کنند. این کاهش (EF) در محل لامینکتومی ضمن کم کردن عوارض بعد از عمل امکان انجام جراحی مجدد در همین محل را آسانتر خواهد کرد.

در این مطالعه توانایی سیلیکون در پیشگیری از (EF) شبیه به برخی مطالعات دیگر (۱۱، ۱۲، ۱۶) بود. در مورد تفلون گرچه از نظر آماری پیشگیری از (EF) معنی‌دار شده ولی در حد گزارشات قبلی (۸، ۹، ۱۴) نمی‌باشد.

## منابع

- 1- Cabezudo Jose M, Lopez A, Bacci F. Symptomatic root compression by a free Fat Transplant after hemi - laminectomy. Case report J Neurosurg 1985;63: 633-35.
- 2- Larocca H. The Laminectomy membrane: Studies in its evaluation, Characteristics, effects and prophylaxis in dogs. The Journal of Bone and Joint Surgery 1974;56B:545-50.
- 3- Sybert GW. Evaluation and management of failed back syndrome. In Youman's, Julian R, neurological nurgery, Philadelphia, Saunders 1996;2432-2447.
- 4- Wujek JR, Ahmads. A carbohydrate Polymer that effectively prevents epidural fibrosis at laminectomy sites in the rats. Exp Neural 1991;114(2):237-45.
- 5- Robertson JT, Meric AL, Dohan G, et al. The reduction of post-laminectomy peridural fibrosis in rabbits by a carbohydrate polymer.
- 6- Abitbol jj, lincoln TI. Preventing post laminectomy adhesions: A new experimental model. spine 1994 Aug 15,19;(16):1809-14.
- 7- Vaquero J, Arias A, Oyas, et al. Effect of fibrin glue on postlaminectomy scar formation. acta neurochir (Wien) 1993;120:159-163.
- 8- Difazio FA, Nichols JB. The use of expanded polytetrafluroethylene as an interpositional membrane after lunbar laminectomy. Spine 1995 1,20;(9):986-91.
- 9- Park YK, Tator CH. Prevention of arachnoiditis and Postoperative tethering of the spinal Cord with Gore text surgical membrane. An experimental study with rats. Neurosurgery 1998;42(4):813-823.
- 10- Akdemir H, pasaoglu A. Prevetion of adhesions after laminectomy: an experimental study in dogs. Re Exp Medicine 1993;193:39-49.
- 11- Field JR, MC Henry H. The lumbar shield: a progress report. Spine 1980;5(3):264-78.
- 12- Hadani, Z Ram, A Horowitz, Shacked I. Silicons prevents post laminectomy epidural root adhesions: An experimental study in rats. Acta Neurochir (Wien) 1993; 123,153.
- 13- Barbera Jose, Gonzalez Jose, Esquerdo Jose, et al. Prophylaxis of the laminectomy membrane: An experimental study in dogs. I Neurosurg 1978;49:419-24).
- 14- Inoue HK, Kobayashi S, Ohbayashik. Treatment and prevention of tethered and retethered spinal cord using a core tex surgical membrane. J Neuro surgery 1994;80(4): 689-93.
- 15- Sheihrezae A.R, et al. Omental graft applicability in experimentally induced Spinal Cord Co...perssion in rats. med J of the Iran 1996;10(1):11-16.
- 16- Field JR, MC Henry H. The Lumbar shield: A preliminary report. Neurosurgery 1978;301:26-36.