

# بررسی نحوه توزیع اعصاب بین دنده‌ای تحتانی در عضله راست شکمی

دکتر محمد علی نراقی، عضو هیات علمی گروه آناتومی دانشکده علوم پزشکی تهران  
ایرج داگردی کاشانی، عضو هیات علمی گروه آناتومی دانشکده علوم پزشکی تهران  
دکتر محمد بربرستانی، عضو هیات علمی گروه آناتومی دانشکده علوم پزشکی تهران  
دکتر عباس عبدالوهابی، عضو هیات علمی گروه آناتومی دانشکده علوم پزشکی تهران  
دکتر پریمهر پاسبخش، عضو هیات علمی گروه آناتومی دانشکده علوم پزشکی تهران

## Distribution of Intercostal Nerves in Musculus Rectus Abdominis

### ABSTRACT

This study was conducted on 48 specimens of Rectus abdominis muscles for recognition and definition of passage and ramification of lower intercostal nerves. The main results of this study are as follows:

- 1- The seventh and eight intercostal nerves penetrated to posterior layer of the Rectus sheath while other intercostal nerves perforated to dorsal layer of internal oblique abdominis aponeurosis.
- 2- Distance between lateral border of the Rectus abdominis muscle till penetrate point for all nerves were  $18 \pm 1$  mm, but the subcostal nerve was  $16 \pm 1$  mm.
- 3- Each intercostal nerve was ramified in thickness of muscle and formed many branches that maximum of this was middle longitudinal region and minimum of that was lateral longitudinal region. In addition we did not observe the nerve anastomosis between intercostal nerves.
- 4- The lower primary branch of the intercostal nerve after piercing of anterior layer of the Rectus sheath was named anterior cutaneous branch and terminated to abdominal skin.
- 5- All of intercostal nerves at first was placed right angle to muscle Fibers but immediately decrease its and was placed parallel to muscle fibers.
- 6- The entrance, passage and ramification of intercostal nerves in both male and female cadavers were similar.

**Key Words:** Rectus abdominis muscle; intercostal nerves; nerve anastomosis primary and secondary branches.

## چکیده

بین‌دنده‌ای در عضله راست شکمی پرداخته شد. تعداد ۴۸ نمونه عضله (۱۲ مونث، ۳۶ مذکر) با روش نمونه‌گیری آسان از کاداورهای موجود تهیه و در محلول فرمالین نگهداری گردید. با استفاده از میکروسکوپ تشریحی محل ورود اعصاب به غلاف رکتوس، مسیر خارج عضلانی و مسیر داخل عضلانی عصب دنبال شد. در نهایت مشخص گردید که: ۱- اعصاب بین دنده‌ای ۷ و ۸ با سوراخ کردن ورقه خلفی

در دهه اخیر استفاده از فلاپهای عضله راست شکمی در جراحی ترمیمی بسیار رایج شده که در ۲۳٪ موارد نتیجه حاصل رضایت بخش نبوده و عوارضی را در محل دهنده یا گیرنده فلاپ بدنبال داشته است. جدا از اشکالات تکنیکی، عدم آگاهی از چگونگی توزیع اعصاب و عروق در داخل عضله، یکی از مهمترین دلایل بروز این عوارض شناخته شده است. در این مطالعه توصیفی به بررسی نحوه توزیع اعصاب

با تلفیق این دو دیدگاه متوجه می‌شویم که از محل ورود عصب به عضله تا پایان آن در محل اتصال عصبی - عضلانی، شکاف اطلاعاتی وجود دارد که نه بررسیهای ماکروسکوپی و نه مشاهدات میکروسکوپی نتوانسته‌اند این شکاف را پر نمایند. به همین منظور جهت تعیین این بخش از مسیر اعصاب که تحت عنوان مسیر یا آناتومی داخل عضلانی معروف است، تحقیقاتی بوسیله Bruke (۱۹۸۶) آغاز گردید. در مقایسه با سابقه طولانی علم تشریح، بررسی مسیر و نحوه توزیع عصب در داخل عضله، عمر کوتاهی داشته است که با گشایش این فصل دیدگاه جدیدی در مورد مسیر عصب و توزیع آن پس از ورود به عضله و ارتباط آن با معماری عضله بوجود آمد.

از سوی دیگر کاربرد فراوان فلاپهای عضله راست شکمی در بازسازی پستان خانمها پس از Mastectomy و در ترمیم ناهنجاریهای اسکلتی Hemi Facial و یا آسیب‌های ناشی از سوختگی سبب شده که این عضله را جهت بررسی مسیر و نحوه توزیع اعصاب بین دنده‌ای انتخاب نماییم. با توجه به نکات ذکر شده در این مطالعه سعی شد تا الگوی مشخص و ساده‌ای در مورد آناتومی داخل عضلانی اعصاب بین دنده‌ای تهیه نماییم تا از این طریق راهنمایی جهت بکارگیری این عضله در کارهای بالینی حاصل آید.

## روش و مواد

در این تحقیق ۴۸ نمونه عضله راست شکمی را به روش نمونه‌گیری آسان (Convenient Sampling) از کاداورهای موجود در گروه‌های آناتومی دانشگاههای کشور تهیه نمودیم. در ابتدا مشخصات جسد از نظر قد، ارتفاع تنه، محیط شکم و محیط سینه را با استفاده از متر اندازه‌گیری شده و سپس با استفاده از باسکول وزن هر نمونه را مشخص و ثبت نمودیم (جدول شماره ۱)

سپس با استفاده از scarpel، تیغ نمره ۲۰، پنس و قیچی بشرح زیر عضلات را از اجساد جدا نمودیم. جسد در حالت supine قرار گرفته و برش عمودی در خط وسط از زائده گزیفونید تا سمفیزیس پویس داده شد. در انتهای فوقانی برش عمودی، یک برش عرضی تا جاییکه خط برش بوسیله میز محدود گردد داده شد. در انتهای تحتانی برش عمودی نیز در امتداد ستیغ خاصره، برش عرضی دیگری ایجاد گردید به قسمی که در امتداد

رکتوس وارد آن شده در حالیکه اعصاب بین دنده‌ای ۹، ۱۰، ۱۱ و زیر دنده‌ای به علت فقدان جداره خلفی غلاف رکتوس فقط از طریق سوراخ کردن ورقه خلفی نیام عضله مایل داخلی شکم به محل مربوطه می‌رسند.

۲- اعصاب بین دنده‌ای ۷، ۸، ۹، ۱۰ و ۱۱ طولی به میانگین  $18 \pm 1$  میلیمتری از کناره خارجی عضله راست شکمی را بر روی سطح خلفی عضله، و بدون ورود به آن طی نموده که این میزان برای عصب زیردنده‌ای  $16 \pm 1$  میلیمتر بود.

۳- هر عصب در عمق عضله به شاخه‌های متعددی تقسیم شده که بیشترین تعداد شاخه‌ها (میانگین ۴ شاخه) در ناحیه طولی میانی عضله و کمترین تعداد شاخه‌ها (میانگین ۱ شاخه) در ناحیه طولی خارجی عضله قرار داشت. نکته قابل توجه آنکه بین شاخه‌های اعصاب بین دنده‌ای مجاور هیچگونه آناستوموز عصبی مشاهده نگردید.

۴- انتهای شاخه اولیه تحتانی تمام اعصاب بین دنده‌ای پس از سوراخ نمودن ورقه قدامی غلاف رکتوس تحت عنوان شاخه جلدی قدامی به پوست شکم منتهی شدند.

۵- تمام اعصاب بین دنده‌ای در ابتدای مسیر خود، عمود بر رشته‌های عضله راست شکمی قرار داشته که به سرعت در طول مسیر از این زاویه کاسته شده بطوریکه انتهایی‌ترین بخش هر عصب کاملاً موازی با رشته‌های عضلانی بود.

۶- الگوی ورود، طی مسیر و انشعاب شاخه‌ها در کاداورهای مونث و مذکر کاملاً یکسان بود.

## مقدمه

بحث عصب‌گیری عضلات در دانش آناتومی، همواره با دو دیدگاه مورد توجه قرار گرفته است. در دیدگاه اول یا ماکروسکوپی به قطعات نخاعی یا هسته‌های حرکتی مربوط به عصب، ایجاد شبکه‌های عصبی، مسیر عصب و مجاورت مربوطه توجه گردیده و به محض ورود عصب به عضله بحث را پایان یافته تلقی کرده و به ادامه مسیر عصب در داخل عضله توجه نمی‌شود. (۱)

در دیدگاه دوم یا میکروسکوپی نیز به محل اختتام عصب در رشته‌های عضلانی تحت عنوان اتصال عصبی - عضلانی توجه نموده و به وقایع و مسیری که عصب پیش از رسیدن به این مرحله طی کرده توجهی نمی‌شود. (۲)

جدول ۱- مشخصات گروهی نمونه‌ها (N = 48)

انحراف معیار	میانگین	
۸/۶۶	۷۱	وزن
۵/۹۲	۱۷۲/۱۲	قد
۳/۹۱	۷۴/۶۵	ارتفاع تنه*
۷/۲	۷۵/۱۸	محیط شکم**
۴/۱۹	۸۸/۱۵	محیط سینه***

\* از خط بین ایسکیال نوپروزی تا زائده خاری مهره هفتم گردنی

\*\* در سطح ناف

\*\*\* در سطح پستان

## یافته‌ها

با توجه به مسیر اعصاب و چگونگی انشعاب شاخه‌های اولیه و ثانویه از آنها، عضله راست شکمی را به سه ناحیه طولی خارجی، طولی میانی و طولی داخلی تقسیم نمودیم.

ناحیه طولی خارجی: شامل بخشی از مسیر اعصاب بین دنده‌ای است که بر روی سطح خلفی عضله قرار داشته و از کنار خارجی عضله تا محل ورود عصب بداخل بافت عضله تعیین گردید.

ناحیه طولی میانی: شامل بخشی از مسیر اعصاب بین دنده‌ای است که در داخل عضله قرار داشته و از محل ورود عصب به عضله تا محل پایان شاخه اولیه فوقانی تعیین گردید.

ناحیه طولی داخلی: شامل بخشی از مسیر اعصاب بین دنده‌ای است که در حد فاصل نقطه پایانی شاخه اولیه فوقانی تا اختتام شاخه اولیه تحتانی قرار داشت.


نتایج حاصل در مورد محل ورود اعصاب بین دنده‌ای تحتانی به غلاف رکتوس در جدول شماره ۲، طول کلی اعصاب و طول هر یک در نواحی سه گانه عضله راست شکمی در جدول شماره ۳ و تعداد شاخه‌های منشعب در هر ناحیه در جدول شماره ۴ نشان داده شده است.

در هیچیک از نمونه‌های مورد مطالعه، بین اعصاب بین دنده‌ای مجاور چه در خارج و چه در داخل عضله آناستوموز عصبی مشاهده نشد. از لحاظ محل ورود، جهت حرکت و انشعاب شاخه‌های عصبی نیز بین کاداورهای مونث و مذکر نیز تفاوت وجود نداشت.

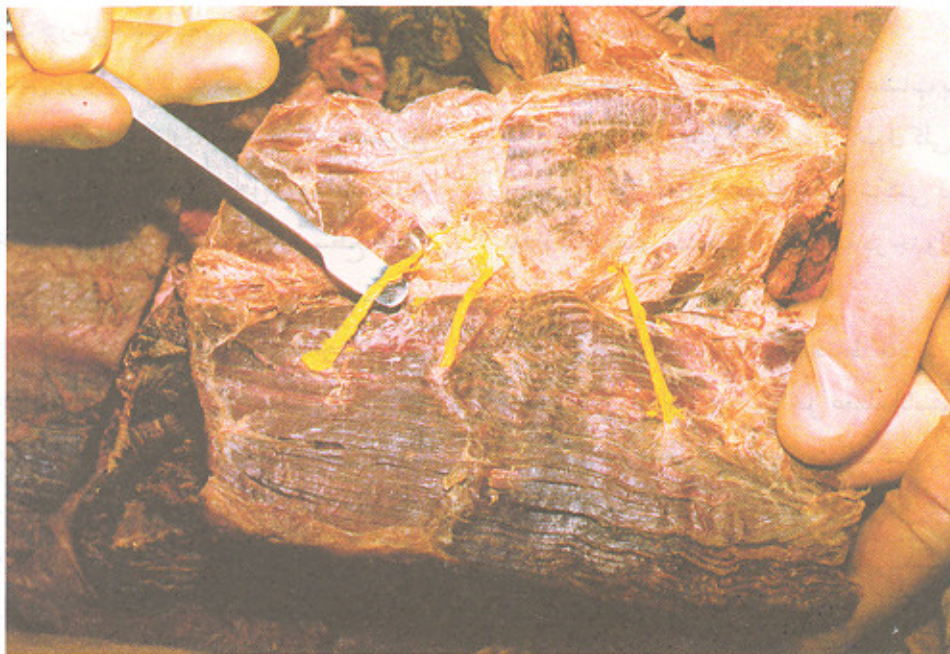
نهایتاً جهت توزیع شاخه‌های عصبی منشعب از هر عصب بین دنده‌ای تحتانی سه الگو مشاهده و تعیین گردید.

رباط اینگوئینال ادامه یافته و به خار خاصره قدامی فوقانی برسد. پس از برداشت پوست و فاسیا به آپونوروز عضله مایل خارجی شکم رسیده و به فاصله ۵ سانتیمتری از کنار خارجی غلاف رکتوس برشی در موازات کنارخارجی غلاف رکتوس اعمال نموده تا بدینوسیله نمونه مورد نظر از جسد قابل جدا کردن باشد. با بریدن دنده‌های چهارم تا هفتم به صورت عرضی، اتصالات دنده‌ای عضله شکمی را حفظ کرده و در انتهای تحتانی نیز در حد کناره فوقانی سمفیزیس پوبیس، برش عرضی دیگری جهت جداسازی نمونه از جسد انجام گرفت. هر نمونه کد گذاری شده و در محلول فرمالین ۱۰٪ نگهداری شد. جهت بررسی مسیر عصب در عضله، هر نمونه به صفحه تشریح (از جنس یونولیت) ثابت گردیده و به تشریح عصب در عضله پرداخته شد. در مرحله اول تا حد ممکن به تشریح ماکروسکوپی نمونه پرداخته شد یعنی ابتدا محل ورود اعصاب به غلاف رکتوس، مسیر خارج عضلانی هر عصب بر روی سطح خلفی عضله تعیین گردید. در مرحله بعد، تشریح با استفاده میکروسکوپ تشریحی Olympus.sz.st ساخت ژاپن دنبال گردید. چنانچه در مواقعی تشخیص شاخه‌های عصبی و عروقی از یکدیگر ممکن نبود، اقدام به تهیه مقاطع بافت و رنگ‌آمیزی هماتوکسیلین اتوزین نموده و چنانچه به عصب بودن ساختمان تشریحی اطمینان می‌یافتیم، تشریح ادامه می‌یافت.

پس از تشریح و تعیین شاخه‌های اولیه و ثانویه عصبی و اندازه‌گیری طول و زاویه عصب، اقدام به تهیه عکس و رسم تصاویر



تصویر شماره (۱): مسیر و چگونگی توزیع اعصاب بین دنده ای در داخل عضله  
رکتوس ابدومینیس



تصویر شماره (۲): چگونگی سوراخ شدن ورقه خلفی غلاف رکتوس و مسیر خارج  
عضلاتی اعصاب بین دنده ای

جدول شماره ۲- محل ورود اعصاب بین دنده‌ای تحتانی به غلاف رکتوس (کنار داخلی عضله راست شکمی) (N = 48)

عصب بین دنده‌ای	کنار داخلی غلاف رکتوس	ورقه خلفی غلاف رکتوس	لایه خلفی آپونوروز عضله مایل داخلی شکم	سایر موارد
هفتم	۱	۴۷	—	—
هشتم	۱	۴۷	—	—
نهم	—	—	۴۸	—
دهم	—	—	۴۸	—
یازدهم	—	—	۴۸	—
زیر دنده‌ای	—	—	۴۸	—

جدول ۳- طول اعصاب بین دنده‌ای تحتانی در عضله راست شکمی واحد اندازه‌گیری سانتیمتر (N = 48)

عصب بین دنده‌ای	میانگین ناحیه طول خارجی	میانگین ناحیه طول میانی	میانگین ناحیه طول داخلی	میانگین طول کلی عصب	انحراف معیار
هفتم	۱/۷	۲/۳۵	۲/۴۵	۷/۵	۰/۲۳
هشتم	۱/۸	۳/۵	۲/۴	۷/۶	۰/۱۲
نهم	۱/۸	۳/۳	۲/۲	۷/۳	۰/۱۹
دهم	۱/۷	۲/۵	۱/۵	۵/۷	۰/۴۱
یازدهم	۱/۷	۱/۵	۰/۹	۴/۱	۰/۳۵
زیر دنده‌ای	۱/۶	۱/۲	۰/۷	۳/۵	

جدول ۴- تعداد شاخه‌های اعصاب بین دنده‌ای در عضلات راست شکمی

عصب بین دنده‌ای	میانگین شاخه‌های ناحیه طول خارجی	انحراف معیار	میانگین شاخه‌های ناحیه طول میانی	انحراف معیار	میانگین شاخه‌های طول داخلی	انحراف معیار
هفتم	۱/۵	۰/۲۵	۳/۵	۰/۳۲	۲	۰/۲۴
هشتم	۱/۴	۰/۲۱	۳/۵	۰/۲۴	۱/۷	۰/۲
نهم	۱/۵	۰/۲۳	۳/۶	۰/۲۱	۲	۰/۲۱
دهم	۱/۸	۰/۲۴	۲/۷	۰/۲۳	۱/۵	۰/۲۵
یازدهم	۱/۲	۰/۲۴	۲/۳	۰/۳۱	۱/۵	۰/۲۳
زیر دنده‌ای	۱	۰/۲۲	۲	۰/۲۸	۱/۵	۰/۲۳

## بحث

Taylor (۴) و گروهی دیگر از محققین (۶) اظهار داشتند که اگر چه شکل و اندازه عضلات بین افراد و نژادهای مختلف متفاوت است اما تصویر عصبی و عروقی عضلات یکسان بوده و حتی الگوی انشعاب شاخه‌های اولیه و ثانویه نیز در آنها یکسان است. نتایج

حاصل از این مطالعه نیز آشکار کرد که محل ورود و نحوه توزیع شاخه‌های مختلف عصبی در عضله راست شکمی ۴۸ نمونه تحت مطالعه یکسان بوده و همه آنها از یک الگو جهت سیر، انشعاب و توزیع پیروی نموده و این الگو در بین جنس مذکر و مونث هیچ تفاوتی نداشت.

English (۶) عنوان نمود که تمامی اعصاب از کواهرترین مسیر

است، نحوه عصب‌گیری و مسیر اعصاب نیز در آنها ساده می‌باشد. در مطالعه حاضر با توجه به مسیر مشخص، یکسان و ساده رشته‌های عصبی در داخل عضله راست شکم می‌توان به معماری ساده این عضله پی برد و تأییدی بر نظریه فوق ارائه داد.

Hollinshead (۸) نشان داد که اعصاب محیطی در عضلات تنه دارای الگوی مشخص و منظمی می‌باشند. با بررسی حاضر نیز می‌توان طرح مشخصی در مورد نحوه ورود شاخه‌های عصبی به داخل عضله راست شکمی، چگونگی حرکت و انشعاب آنها ارائه داد و بدین نتیجه رسید که تمامی شش عصب بین دنده‌ای تحتانی از الگوی واحدی جهت توزیع شاخه‌های خود پیروی نموده و تأییدی بر نظریه فوق خواهد بود.

Bostwick (۳) اعلام کرد که به صورت تجربی ثابت شده است، تهیه فلاپ طولی از عضله راست شکمی در محدوده ثلث خارجی عضله باعث کمترین عوارض چه برای محل دهنده (عضله راست شکمی) و چه برای محل گیرنده (مثلاً پستان بازسازی شده) می‌باشد.

این مطالعه نشان داد که تنه اصلی اعصاب بین دنده‌ای تحتانی بر روی سطح خلفی ثلث خارجی عضله قرار داشته و مسیری را بدون ورود به بافت عضله می‌کند.

لذا می‌توان از محل ورود عصب به عضله (حد فاصل ناحیه طولی خارجی و طولی میانی) به عنوان (land mark) استفاده نمود و عمل Splitting را انجام داد تا بدین وسیله ضمن تهیه فلاپ طولی کمترین آسیب به اعصاب مربوط به عضله وارد شود.

خود را به عضله رسانده تا مسیر بیشتری را در داخل عضله طی نمایند و بدین نحو تعداد فیبرهای عضلانی بیشتری را عصب دهی کنند. در تحقیق حاضر نیز مشخص شد که هر شش عصب بین دنده‌ای تحتانی از کنار خارجی عضله به آن وارد شده و مسیر خیلی کوتاهی را بر روی آن طی نموده و در جهت داخل طی مسیر نموده (مسیر داخل عضلانی طولی‌تری داشته) تا بدین نحو به فیبرهای بیشتری عصب رسانی کنند.

Davis (۵) اظهار داشت که چنانچه عصب در داخل عضله منشعب شود، شاخه‌های انشعابی خیلی سریع در وضعیت موازی با رشته‌های عضلانی قرار می‌گیرند.

نتایج حاصل از این تحقیق نیز نشان داد که هر عصب ابتدا عمود بر رشته‌های عضلانی قرار داشته (ناحیه طولی خارجی) و خیلی سریع در طی حرکت به کنار داخلی عضله تغییر جهت می‌دهند به نحوی که در حداقل فاصله بیشترین تغییر جهت را داده تا در نهایت در ناحیه طولی داخلی عضله به موازات رشته‌های عضلانی قرار گیرد.

Taylor (۴) و Davis (۵) عنوان نمودند که در عضلاتی که از فیوز شدن چند عضله حاصل شده‌اند، اعصاب موجود در آنها به یکدیگر مرتبط شده و آنستوموز عصبی و در نهایت قوس‌های عصبی ایجاد می‌نمایند. در این مطالعه مشخص شد که هر چند عضله راست شکمی از فیوز شدن چند میوتوم حاصل شده (وجود تندون‌های بینابینی) ولی بین رشته‌های عصبی آنها هیچگونه آنستوموز یا قوس عصبی دیده نشد و کاملاً ناقص ادعای فوق می‌باشد.

Homma (۷) معتقد است که در عضلاتی که ساختمان یا معماری پیچیده‌ای ندارند و نحوه قرارگیری رشته‌های عضلانی در آنها ساده

## منابع

- 1- Williams PL, Warwick R, Dyson M, Bannister LH. Gray's Anatomy. Thirty seventh edition. Churchill livingstone 1989;1138-1140.
- 2- Fawcett DW. A Textbook of Histology. Chapman Hall 1988;386-391.
- 3- Bostwick J. Plastic and Reconstructive Breast surgery. Quality medical publishing 1990;445-448.
- 4- Taylor GI. The neurovascular territories of the skin and muscles. Plastic and Reconstruct surgery 1994;94:1-36.
- 5- Davis F, Landon DN and Stevens cf. The anatomy of the intercostal nerves. J Anatomy 1980; 66: 325-333.
- 6- English J, Hancox NM and Miller EJ. Compartmentalization of single motor units in cat lateral Gastrocnemius muscle. Am Zool 1985;25:107-109.
- 7- Homma T, Deyl Z, Adam M. Ramification of the deep branch of the ulnar nerve in the human hand. Acta 1991;141: 139-144.
- 8- Hollinshead WH. The multiple innervation of limb muscles in man. Journal of bone and joint surg 1946; 28: 721-731.