

گزارش لنفادنوپاتی گردنی به عنوان تنها تظاهر سارکوئیدوز

دکتر مسعود مقدم، استادیار گوش و حلق و بینی، بیمارستان امیراعلم
دکتر امیر آروین سازگار، استادیار گوش و حلق و بینی، بیمارستان امام خمینی

Cervical Lymphadenopathy as the Only Manifestation of Sarcoidosis ABSTRACT

Sarcoidosis is a chronic multisystem disorder of unknown etiology. All parts of the body can be affected but the organ most frequently affected is the lung. Otolaryngologic manifestations occur in 20% to 40% of cases of Sarcoidosis and the spectrum of lesions that may come under the purview of Otolaryngologist is broad.

In this case report a patient is presented with large cervical lymphadenopathy and without other manifestation of disorder.

Key Words: Sarcoidosis Cervical; lymphadenopathy

چکیده

زیبایی برایش مشکلی را بوجود نیاورده بود. بعلت سیر بطئی آن بیمار مراجعات پزشکی متعددی نداشته است. بیمار هیچ شکایت دیگری چون تنگی نفس حتی در هنگام فعالیت نداشته و از درد یا ناراحتی در هیچ عضو دیگری از بدنش شاکی نبوده است.

مورد مشابهی را در فامیل یا اطرافیان ذکر نمی‌کند. بجز مصرف گاهگاهی رنگ مو یا ماده شیمیایی دیگری در تماس نبوده و هیچ دارویی را استفاده نمی‌کرده است. قبل و بعد از پیدایش علائم فوق بیماری تیدار، تعریق، عرق شبانه، اختلال خلقی، ... نداشته است.

سارکوئیدوز یک بیمار مولتی سیستم مزمن با اتیولوژی ناشناخته می‌باشد. تمامی قسمت‌های بدن می‌تواند درگیر شود، ولی ریه ارگانی است که بیش از همه مبتلا می‌گردد. تظاهرات اتولارینگولوژیک در ۲۰ تا ۴۰٪ موارد سارکوئیدوز اتفاق افتاده و متخصص گوش و گلو و بینی ممکن است با طیف وسیعی از ضایعات مواجه شود. (۳،۲،۱).

در این مقاله بیماری معرفی می‌شود که با لنفادنوپاتی‌های بزرگ گردنی و بدون سایر تظاهرات سارکوئیدوز مراجعه نموده است.

گزارش بیمار

خانم ف. ش، ۵۶ ساله اهل و ساکن تهران، شغل منشی

علت مراجعه: توده‌های متعدد تحت فکی و گردنی

تاریخ مراجعه: آذرماه ۱۳۷۷

تاریخچه بیماری: از حدود ۵ سال قبل بیمار متوجه رشد تدریجی توده‌های غیر حساس و بدون درد در نواحی زیر چانه و تحت فکی دو طرف شده که در این مدت بجز از لحاظ

معاینه

بیمار خانم میانسالی با حال عمومی خوب و همکاری مناسب می‌باشد. در راه رفتن و بالارفتن از پله‌ها هیچ محدودیتی ندارد و در معاینه عمومی از نظر تب، فشار خون و سایر علائم حیاتی، سمع قلب و ریه، معاینه کامل سینه و شکم

نکته پاتولوژیک یافت نشد. در معاینه شکم ارگانومگالی قابل تشخیص نبود.

در معاینه سر و گردن، معاینه صورت، سر، گوشها، بینی و سینوسها، حفره دهان، حلق (اروفارنکس؛ نازوفارنکس و هیپوفارنکس)، لارنکس به جز وجود چند دندان مختصر خراب مشکلی وجود نداشت. در معاینه گردن توده‌های متعددی در نواحی ساب‌متال، ساب‌مندیولار و زنجیره‌های ژوگولر دو طرف وجود داشته که بزرگترین آنها قطری حدود ۱۰ سانتی‌متر و کوچکترین آنها حدود ۳ تا ۲ سانتی‌متر بوده و توده ساب‌مندیولار از همه بزرگتر بود. پوست روی توده‌ها کاملاً طبیعی و غیر حساس، متحرک با قوام لاستیکی، غیر چسبنده و مجزا بودند. (تصویر ۱).

یافته‌های پاراکلینیکی

فرمول شمارش خون محیطی (بجز گرانولوسیتوتی مختصر WBC 3600/cc)، تستهای انعقادی و کبدی در حد طبیعی بودند. در آزمایشات بیوشیمیایی خون، قند، اوره، کراتینین، اسیداوریک، کلسیم (10mg/dl) و فسفر (3/1mg/dl) در حد طبیعی بودند سنجش کلسیم و فسفر در ادرار ۲۴ ساعته به ترتیب 465mg، 108mg گزارش شد که غیرطبیعی نمی‌باشد. همچنین ESR ساعت اول ۱۵ mm و ساعت دوم ۳۵ mm، ANA، CRP، RF، PPD، VDRL و تست کومبس مستقیم همگی منفی بودند. در بیمار نیز یافته غیرطبیعی وجود نداشت. آنتی‌بادی ضد توکسوپلاسموز منفی گزارش شد.

بسرای بیمار در دو نوبت (Angiotensin Converting enzyme) ACE اندازه‌گیری شده که در هر دو بار بالا بود. (74U/L، 85U/L)

در رادیوگرافی ریه و سونوگرافی کبد، طحال، کلیتن نیز نکته پاتولوژیک وجود نداشت (تصویر ۲)

FNA بجز تأیید عدم وجود سلولها بدخیم نکته دیگری به همراه نداشت.

در گزارش سی‌تی‌اسکن نسوج نرم گردن، تصاویر هیردانس نسبتاً گردی در نسوج نرم گردن دو طرف مشاهده شد که مربوط به تورم غدد تحت فکی بوده و چسبندگی به اطراف نداشته و در طرف راست بزرگتر از طرف چپ است. با توجه به شرح حال، معاینه و آزمایشات فوق تصمیم به بیوپسی

از یکی از بزرگترین غدد لنفاوی تحت فکی بیمار گرفته شد.

آسیب شناسی

از لحاظ آسیب‌شناسی غدد لنفاوی درگیر گرانولوم‌های غیر کازیفیه (noncaseating granulomas) کلاسیک را نشان می‌دهند. این گرانولوم‌ها از تجمع متراکم سلولهای اپی‌تلوئید غالباً همراه با سلولهای ژانت تیپ لانگهانس Foreign body تشکیل شده‌اند. در بیماری مزمن گرانولوم‌ها همگن است در یک حاشیه فیروز احاطه نشده یا نهایتاً بوسیله اسکارهای فیروز هیالین جایگزین شوند. دو مشخصه میکروسکوپی دیگر موجود در گرانولوم‌ها عبارتند از:

۱- اجسام لامینای متشکل از کلسیم و پروتئین به نام

Schaumann bodies

۲- انکلوزبرنهای ستاره‌ای به نام astreoid bodies در

سلولهای ژانت که در ۶۰٪ گرانولوما وجود دارد.

شرح میکروسکوپی

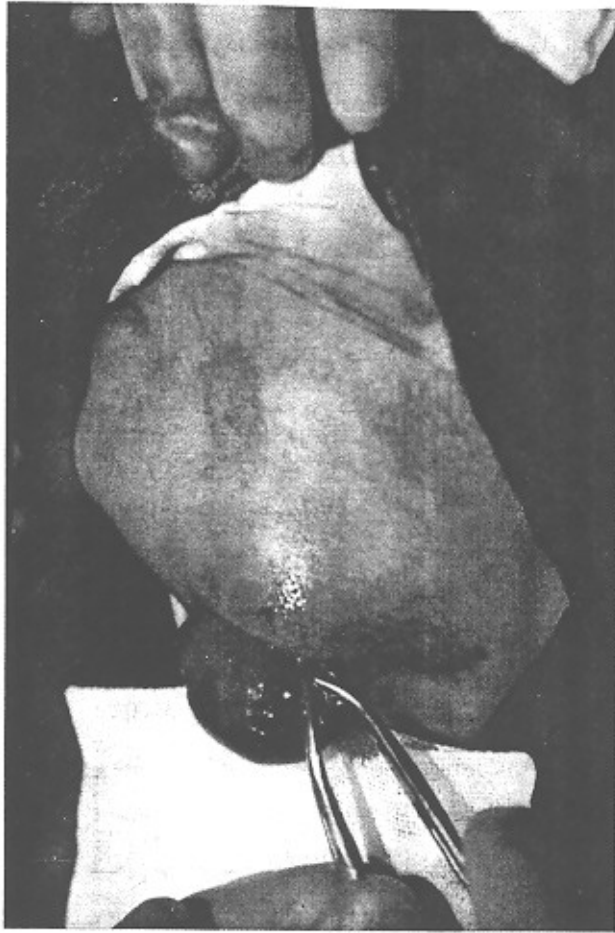
نمونه ارسالی شامل یک توده بیضی شکل کپسول‌دار کرم رنگ نسبتاً سفت به ابعاد ۵×۳×۲/۵ که در برش دارای سطح مقطع توپر سفت و یکنواخت می‌باشد. (تصویر ۳، ۴).

در مطالعه برشهای متعدد تهیه شده از این نمونه ساختمانهای غدد لنفاوی بطور کامل محو شده و بوسیله ساختمان گرانولومی فراوان کروی یا بیضی که از سلولهای هیستوسیت تشکیل شده‌اند جایگزین شده است.

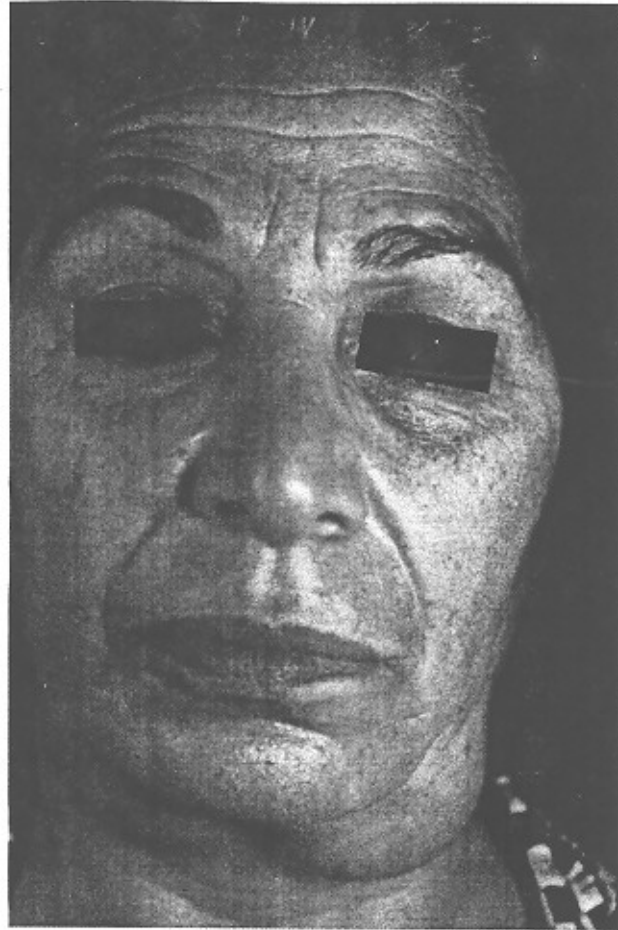
سلولهای یونفرم بوده، دارای سیتوپلاسم زیاد و هسته کوچک می‌باشند و در بعضی مناطق با سلولهای ژانت چند هسته‌ای نوع لانگهانس با هسته‌های محیطی می‌باشند اما نکروز مرکزی در این گرانولومها مشاهده نمی‌شود. این واحدهای گرانولومی از اطراف بوسیله بافت لنفاوی محصور شده‌اند، کانونهای هیالینزه به رنگ صورت‌ای جایجا دیده می‌شود که همراه با افزایش سلولهای فیبرویلاستیک می‌باشند.

تشخیص

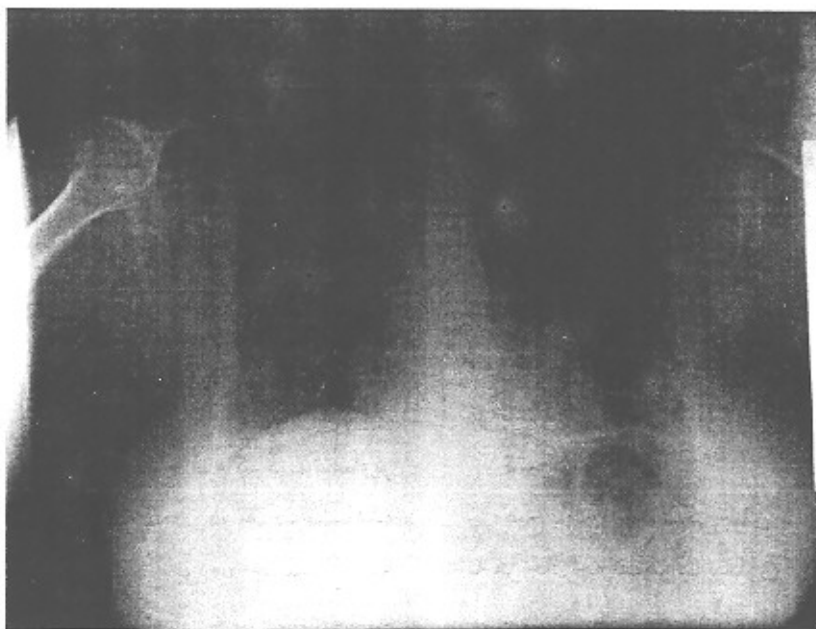هیچ یافته پاراکلینیکی برای سارکوئیدوز اختصاصی نیست. به هر حال چه تظاهرات بیماری کلاسیک باشد یا نباشد مدرک بیوپسی فرآیند التهابی گرانولوماتوز سلولهای تک هسته‌ای برای فراهم آمدن یک تشخیص قطعی سارکوئیدوز اجباری



شکل ۳- خارج کردن توده



شکل ۱- نمای ظاهری توده



شکل ۲- تصویر رادیوگرافیک بیمار

است. در کل تشخیص قطعی سارکوئیدوز بر پایه بیوپسی در زمینه وجود تاریخچه معاینات بالینی، تستهای خونی X-ray و در صورت امکان اسکن گالیوم ۶۷ و لاواژیرونکو آلتولار داده می‌شود (۸،۷).

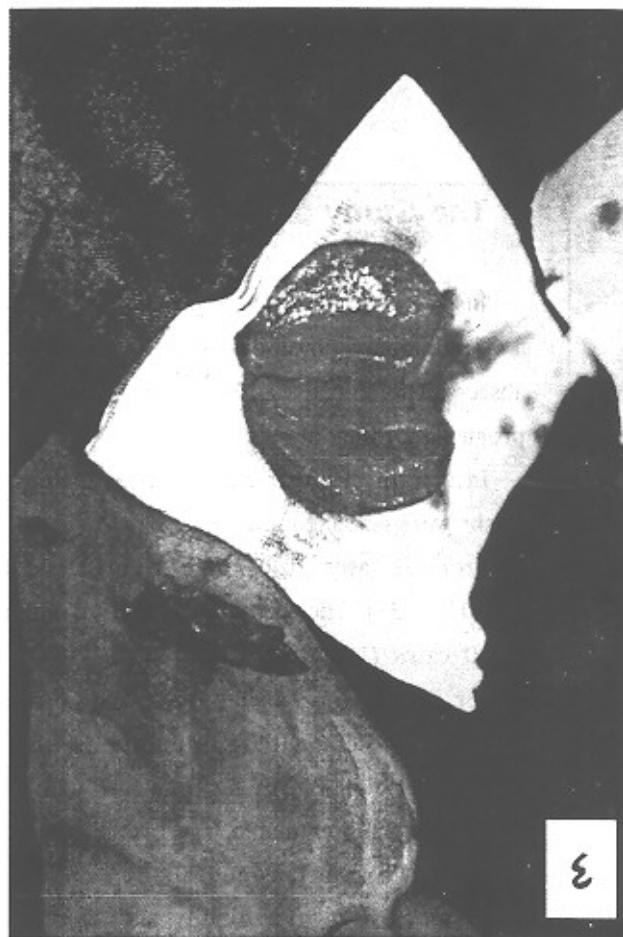در انتها لازم به ذکر است که تا اواخر سال ۱۳۷۹ بیمار تحت پی‌گیری قرار گرفته است، مشکلی را ذکر نمی‌کند و ترامای گردنی نیز بدون درمان دارویی کوچکتر شده‌اند.

بحث

با توجه به اینکه هیچ تست اختصاصی برای رد یا تأیید سارکوئیدوز بطور خاص وجود ندارد و این بیماری را از روی مجموعه شکایات و علائم بالینی و آزمایشگاهی حدس می‌زنند و با کمک نتایج آسیب شناسی به یک جمع‌بندی در مورد امکان اثبات تشخیص بیماری نائل می‌گردند، این مورد نمونه‌ای از تظاهرات غیر معمول سارکوئیدوز در مراجعه به متخصصین گوش و گلو و بینی می‌باشد (۸،۷).

منابع

- 1- Cgarlse W. Cummings, Otolaryngology, Head and neck surgery Third edition 1998, p 486-481.
- 2- John Jacob Ballenger, Otorhinolaryngology, Head and Neck surgery sixth edition 1995. p. 394.
- 3- Paparella Otolaryngology head and neck surgery third Edition 1991. p. 2092.
- 4- Robbins Pathologic basis of Disease philadelphia W Saunders, 4th Edition 1989 p. 427.
- 5- Juan Rosai, Acker mans Surgical Pathology 8th edition, 1996, p. 1677-1679.
- 6- John M Kissane Andersons pathology 9th edition 1990 p 91, p1436.
- 7- Fauci Harrison's principles of internal medicine 14th. edition, 1998 p 1922-1925.
- 8- Kelley-Harris - Ruddy + SL EDGE Textbook of Rheumatology Second Edition 1985 p 1488-89.



شکل ۴- تصویر نمونه ارسالی