

## شکستگی تنه استخوان ران در کودکان

دکتر بهادر اعلمی هرندی، استاد دانشگاه علوم پزشکی تهران، بیمارستان دکتر شریعی

دکتر عیسی نواب، استاد دانشگاه علوم پزشکی تهران، بیمارستان دکتر شریعی

دکتر مسعود نوروزی، استادیار دانشگاه علوم پزشکی ایران، بیمارستان هفتم تیر

## Fractures of Femoral Shaft in Children

Key Words : Femoral shaft, Fractures, Treatment

## مقدمه

شکستگی تنه استخوان ران در کودکان از ضایعاتی است که در اثر تصادفات شدید بوجود آمده ممکن است با عوارض دیگری که باعث به خطر انداختن حیات بیمار است همراه شود. گرچه این شکستگی برای بیمار ناتوان کننده و برای بستگان او ناراحت کننده است، از پیش آگهی خوبی برخوردار بوده در صورتی که بطور صحیح درمان شود بخوبی جوش خورده و عوارض چندانی از خود برجای نمی گذارد.

این شکستگی ۱/۵ درصد شکستگی کودکان را تشکیل داده و شیوع آن در پسران ۲/۵ برابر دختران است. در بررسی ۸۵۱ مورد شکستگی تنه استخوان ران در کودکان، که بوسپله Hedlund و همکارانش انجام شد، شیوع آن در پسران ۲/۶ برابر دختران بود. این شکستگی بیشتر در دو گروه سنی ۲-۳ سال و ۱۶-۱۹ سال بوده است (۱).

۷۰٪ این شکستگی در ثلث میانی، ۱۸٪ در ثلث فوقانی و ۱۲٪ در ثلث تحتانی دیده می شود. شکستگی سر و گردن ران و ناحیه بین تروکانتری و فوق کندیلی آن از شیوع کمتری برخوردار بوده و بحث در مورد آن در این مختصر نمی گنجد.

## علت

علت شکستگی تنه استخوان ران در کودکان بسته به سن آنها متفاوت است. در بدو تولد، مهمترین علت ضربات زایمانی حین زایمان و افتادن کودک از دست ماما یا پرستار

ضمن زایمان است. قبل از برآه افتادن کودک آزاری (child abuse) در مادران فرزند ناخواسته یا نامادری مهمترین علت شکستگی است. بطوری که ۸۰٪ شکستگی های ران در کودکان قبل از برآه افتادن و ۳۰٪ از شکستگی ران قبل از ۴ سالگی باین علت می باشد. در سنین بالاتر، با توجه به استحکام بیشتر استخوان، مهمترین علت شکستگی ران را تصادفات و ضربات شدیدتر مثل تصادف با وسایل نقلیه (حدود ۹۰٪)، سقوط از بلندی و ورزشهای سنگین تشکیل می دهند.

شکستگی های مرضی در کودکان نیز وجود دارد، ولی شیوع آن به مراتب کمتر از بالغین است. مهمترین علل این شکستگی ها عبارتند از: استئوزنر ایمپرفکتا، فلج مغزی (CP)، منگومیلوسل، تومورهای خوش خیم و بندرت تومورهای بدخیم استخوانی، کیست های استخوانی و شکستگی های ناشی از استرس های مکرر (Stress Fracture).

## تشخیص

بیمار سابقه تصادف یا اتومبیل، سقوط از بلندی، ضربه شدید بعقل گوناگون داشته قادر به راه رفتن نمی باشد. ران متورم و دردناک بوده، حرکات اندام با درد و کریپتاسیون همراه است.

از این بیماران باید معاینه کامل بعمل آید، چه در بسیاری از

مطلوب جا انداخت و گچ گرفت استفاده می شود. در گذشته برای این کودکان کشش بریانت (Bryant) گذاشته می شد. امروز با توجه به عوارض زیاد این نوع کشش، بخصوصی عوارضی که در پای سالم بوجود می آورد کمتر از آن استفاده شده بجای آن از کشش بریانت تغییر یافته (Modified brayant traction) یا کشش راسل (Russell traction) استفاده میشود.

در کودکان ۶ ماهه تا ۶ ساله جا انداختن و گچ اسپیکا اولیه روش انتخابی است، مشروط بر اینکه کوتاهی اولیه کمتر از ۲ سانتیمتر باشد و ناپایداری زیادی وجود نداشته باشد. در صورت وجود ناپایداری و جابجایی بیش از ۲ سانتیمتر، بهتر است ابتدا ۷ تا ۱۰ روز اندام در کشش گذاشته و سپس برای بیمار گچ اسپیکا گرفته شود. کششی که برای این کودکان گذاشته می شود معمولاً کشش راسل است. برای کنترل جابجایی رادیوگرافی در گچ در یک ماه اول ضروری است.

در کودکان ۶ تا ۱۱ ساله، در صورتی که شکستگی جابجایی نداشته و یا جابجایی آن زیاد نباشد، گچ اسپیکا بطور اولیه و کنترل آن با رادیوگرافی کافی است. ولی در مواردی که شکستگی ناپایدار بوده و جابجایی و زاویه دار شدن آن زیاد باشد ابتدا به مدت ۱۰ تا ۱۴ روز برای بیمار کشش گذاشته سپس برای او گچ اسپیکا گرفته می شود. امروز بعضی از مؤلفین بعلم خانوادگی و اقتصادی به ثابت کردن شکستگی این بیماران با گذاشتن میله در مغز استخوان اقدام می کنند.

در مواردی که شکستگی ران با ضربه مغزی، ضایعات شکمی و سینه ای یا ضایعات سایر اندام همراه باشد، بهتر است شکستگی را با عمل جراحی ثابت نمود. در این موارد خوب است با گذاشتن میله در مغز استخوان بطور بسته با کنترل رادیوگرافی و در صورت عدم دسترسی به آن با گذاشتن پلیت استخوانی شکستگی را ثابت نمود، یا با گذاشتن فیکساتور خارجی درمان نمود.

اگرچه هنوز بسیاری از جراحان شکستگی های باز استخوان ران در کودکان ۱۲ سال به بالا، این شکستگی ها را با کشش و گچ گیری درمان می کنند، بعضی مؤلفین ترجیح می دهند که این شکستگی ها را با عمل جراحی ثابت نمایند. توصیه ما این است که اینکار در مراکزی انجام گیرد که

این بیماران، همراه با شکستگی ران، ممکن است ضایعات شکمی و مغزی و یا ضایعات اندامهای دیگر و سایر قسمتهای بدن وجود داشته باشد. برای تشخیص قطعی رادیوگرافی ران ضروری است.

رادیوگرافی رخ و نیمرخ روی کلیشه بزرگ که مفصل ران و زانو در آن دیده شود باید گرفته شود. خط شکستگی ممکن است عرضی، مایل، چند تکه ای، چند قطعه ای و بصورت باز یا بسته باشد. در بیش از نیمی از موارد شکستگی بسته و در ثلث میانی و بصورت عرضی می باشد.

## درمان

درمان شکستگی ران در کودکان بسته به سن بیمار و نوع شکستگی متفاوت است. هنوز اکثر مؤلفین شکستگی های ران در کودکان را با درمان غیرجراحی با کشش یا گچ گیری درمان می کنند.

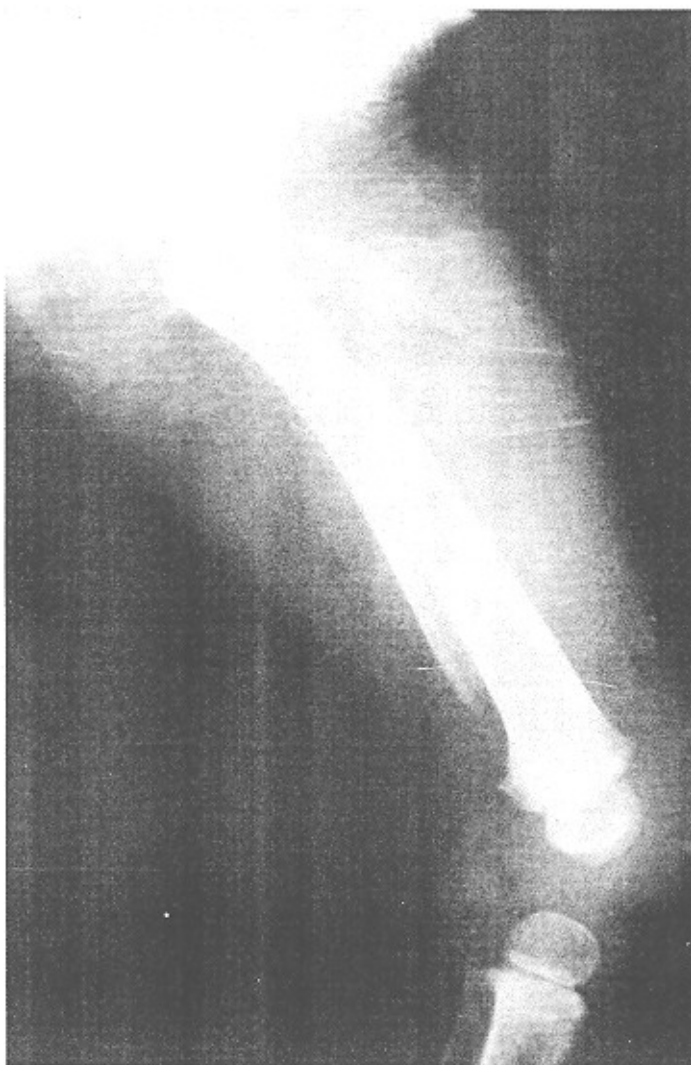اخیراً نظر بعضی از مؤلفین نسبت به درمان این بیماران تفاوت کرده و متناسب با سن کودک، وضع اقتصادی و روانی والدین بیمار و امکانات درمانی در دسترس درمان مقتضی را برای بیمار انتخاب می کنند.

نکته ای که پزشک و والدین او باید در نظر داشته باشند این است که درمان جراحی نه تنها گرانتر از درمان غیرجراحی نیست، بلکه در بسیاری از موارد ارزاتر تمام می شود. بطور کلی درمان با گچ گیری اولیه از همه روشها ارزاتر و با کشش و گچ گیری از همه گرانتر است. مطالعات ما در ایران مؤید همین موضوع می باشد.

مطالعه Reeves و همکارانش نشان داد که درمان های غیرجراحی با کشش و گچ گیری ۴۶ درصد گرانتر از درمان جراحی است.

برای نوزادان و کودکان زیر ۶ ماه، با توجه به ضخیم بودن ضریع، جابجایی شکستگی زیاد نبوده و معمولاً بی حرکت کردن اندام با گذاشتن اسپلنت یا گذاشتن Pavlik Harness کفایت می کند. در مواردی که ضربه وارده شدید بوده باعث جابجایی قطعات شکسته حدود ۱-۲ سانتیمتر و زاویه دار شدن قطعات حدود ۳۰ درجه باشد. گچ اسپیکا معمولاً کفایت می کند.

از کشش فقط در مواردی که نتوان شکستگی را بطور



شکل ۱- رادیوگرافی شکستگی تنه استخوان ران در کودک

۴ ساله که با جایجایی و زاویه دار شدن زیاد نیست. با گچ

اسپیکای اولیه درمان شد.

است. عوارض آن نسبتاً کم و زمان جوش خوردن آن نسبتاً سریع است.

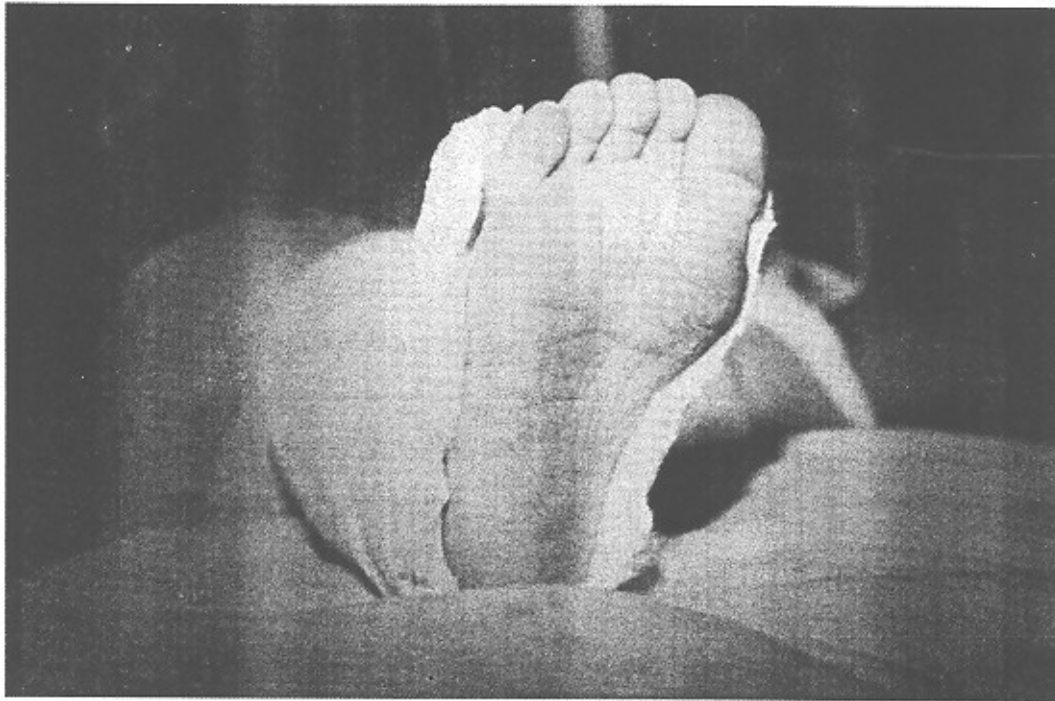
رادیوگرافی هفتگی برای کنترل وضعیت قطعات شکسته ضروری است. در مواردی که کوتاهی بیش از ۲ سانتیمتر بوده یا زاویه قطعات شکسته بیش از حد مورد قبول گردد (جدول ۱)، باید گچ برداشته شده و درمان با کشش ادامه یابد. معمولاً شکستگی های ناشی از ضربات شدید با خورد شدن استخوان و پارگی وسیع سریع و نسوج نرم همراه بوده ناپایدار است بهتر است این موارد ابتدا با کشش و سپس گچ اسپیکا درمان گردد در شکستگی هایی که با ضربات خفیف بر وجود می آید شکستگی پایدار بوده معمولاً در گچ اسپیکا جابجا نمی شوند. دکتر ایرانی معتقد است که گچ کف پای بیمار باید برداشته شود تا انقباض عضلات ران ناشی از فشار آوردن کف

امکانات لازم در آن فراهم و جراح از تجربه کافی برخوردار باشد، چه کوچکترین اشتباه ممکن است باعث ضایعه جبران ناپذیری برای کودک در حال رشد گردد. در زیر بطور خلاصه بشرح روش های مختلف و کاربرد آن می پردازیم.

### درمان با گچ اسپیکای اولیه

گچ اسپیکای اولیه، که اولین بار توسط ایرانی و همکارانش در سال ۱۹۷۶ ارائه شد (۲)، برای درمان شکستگی ران در کودکان زیر ۶ سال، که کوتاهی شکستگی آنها کمتر از ۲ سانتیمتر بوده تورم زیاد و ضایعات دیگر همراه نداشته باشد، بکار می رود (شکل ۱).

محاسن این روش آن است که کاربرد آن آسان بوده کم خرج



شکل ۲- باز کردن گچ کف پای بیمار به روش دکتر روشن ایرانی

کنترل با رادیوگرافی بصورت هفتگی ضروری است. تا ده روز درجه زاویه دار شدن قطعات را می توان با بریدن گچ (Wedging cast) اصلاح نمود.

کوتاهی تا ۲ سانتیمتر و زاویه دار شدن تا ۳۰ درجه در ۲ سال اول زندگی، ۱۵ درجه در ۲ تا ۵ سالگی و ۱۰ تا ۵ درجه در ۶ تا ۱۱ سالگی قابل قبول است.

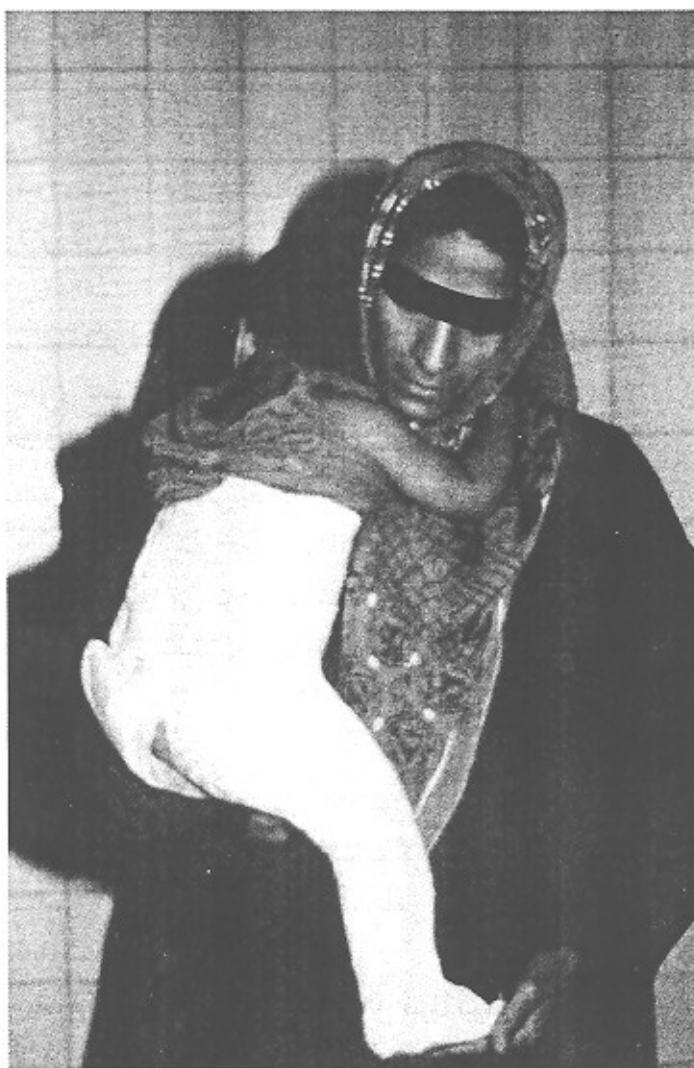در حالی که حدود ۵۰٪ از شکستگی های ناشی از ضربات شدید، که با گچ اسپیکا اولیه درمان شده اند جابجا می گردند، فقط ۲۰٪ از شکستگی های ناشی از ضربات خفیف جابجا شده احتیاج به جاندازی و گچ گیری مجدد دارند. به همین جهت بهتر است شکستگی های ناشی از ضربات شدید مثل تصادفات اتومبیل را ابتدا با کشش و سپس با گچ گیری درمان

یا به گچ باعث جابجایی قطعات شکسته نگردد (شکل ۲).

جدول ۱- کوتاهی و زاویه دار شدن قابل قبول شکستگی ران در کودکان در سنین مختلف

سن	مقدار کوتاهی	زاویه دار شدن جلو و عقب	زاویه دار شدن واروس و والگوس
تولد تا دو سالگی	۲-۱/۵ سانتیمتر	۳۰ درجه	۳۰ درجه
۲-۵ سالگی	۲ سانتیمتر	۲۰ درجه	۱۵ درجه
۶-۱۰ سالگی	۱/۵ سانتیمتر	۱۵ درجه	۱۰ درجه
۱۱ سالگی تا نوع	۱ سانتیمتر	۱۰ درجه	۵ درجه

نکات قابل توجه در بکار بردن گچ اسپیکا در شکستگی ران



شکل ۳- گچ اسپیکا با خم کردن زانو و مفصل ران بمیزان

۹۰ درجه که بغل کردن بهار برای والدین راحت تر باشد.

برای آن اصلاح شده (Modified Bryant)، که در آن اندام در کشش مستقیم نگهداشته بلکه زانوی او را ۴۵ درجه خم می کنند و یا از کشش راسل استفاده می شود.

موارد کاربرد کشش برای درمان شکستگی ران عبارتند از: شکستگی های ناپایدار استخوان ران در کودکان زیر ۶ سال که بیش از ۲ سانتیمتر جابجایی داشته و زاویه دار شدن آن زیاد باشد.

- شکستگی های ران که با گچ اسپیکای اولیه درمان شده ولی قطعات شکسته در گچ جابجا شده کوتاهی بیش از ۲ سانتیمتر داشته و قطعات شکسته بیش از حد قبول زاویه دار شده باشد.  
- شکستگی بسته استخوان ران در کودکان ۶-۱۲ سال که با ضایعات دیگر اندام ها، ضایعات مغزی، شکمی و سینه ای همراه نبوده و کودک بتواند کشش و گچ اسپیکا را تحمل نماید.

نمود.

با توجه به اینکه حمل و نقل کودک در گچ اسپیکا مشکل است، بعضی از مؤلفین ترجیح می دهند که گچ اسپیکا را در حالیکه مفصل ران و زانو ۹۰ درجه خم شده اند. ران در ابد اکسیون ۳۰ درجه است گچ بگیرند. در این حالت بغل کردن کودک و حمل و نقل او برای والدین راحت است (شکل ۳).

### درمان با کشش

در گذشته بسیاری از جراحان شکستگی های ران در کودکان زیر دو سال را که وزن آنها کمتر از ۲۰ پوند بود با کشش بریانت (Bryant traction) درمان می کردند، ولی با توجه به عوارض زیاد ناشی از درمان با این روش، مخصوصاً در پای سالم، امروزه این روش کمتر بکار می رود و بیشتر از روش

عبارتند از: فیکساتور واگنر (Wagner)، الیزاروف (Ilizarov)، هوفمن (Hoffman)، ارتوفیکس (Orthofix) و سیستم لوله‌ای (Tubular system). هر پزشک با توجه به تجربه خود و امکانات موجود در بیمارستان می‌تواند از وسیله مورد علاقه خود استفاده کند. بیمار پس از مدتی می‌تواند بتدریج بر روی اندام شکسته وزن گذاشته راه برود.

### محاسن فیکساتور خارجی

- بیمار را می‌توان به سرعت از تخت خارج نمود و در صورت امکان براه انداخت.
- مراقبت از بیمار راحت‌تر است.
- مخارج بیمار کمتر است.
- بهتر است فیکساتور خارجی را تا جوش خوردن کامل شکستگی در پای بیمار نگهداشت. مهمترین عوارض حرکات فیکساتور خارجی عبارتند از:
- عفونت اطراف میله‌ها، مثل شل شدن میله‌ها، محدودیت حرکات زانو و بالاخره چند میلیمتر بلند شدن طول ران علیرغم عوارض فوق‌فوق روش نسبتاً خوب و کم‌عارضه‌ای برای بیماران است.

### درمان شکستگی ران در کودکان به روش جراحی

با توجه به نتایج عالی از درمان با روش‌های گفته شده قبلی، هنوز اکثر مؤلفین ترجیح می‌دهند که شکستگی‌های ران در کودکان با روش غیرجراحی درمان نمایند.

در ۱۵ سال اخیر بسیاری از جراحان تمایل به جراحی برای ثابت کردن شکستگی ران در کودکان بالای ۱۳ سال پیدا کرده‌اند. بخصوص اگر این شکستگی‌ها با شکستگی سایر اندام‌ها و یا ضایعات شکمی، سینه‌ای و یا مغزی همراه باشند. برای اینکار می‌توان میله‌ای در مغز استخوان با گذاشتن یا از پلیت استخوانی استفاده نمود.

**الف) درمان شکستگی ران در کودکان بالای ۱۲ سال با گذاشتن میله در مغز استخوان:** برای اینکار می‌توان میله را از بالا به پایین (Antegrade) یا از پایین به بالا (Retrograde) در مغز استخوان قرار داد. بهتر است این عمل بدون باز کردن محل شکستگی و با کنترل C.ARM انجام گیرد.

در گذشته از میله راش (Rush Pin) برای اینکار استفاده

در کودکان کوچکتر از کشتش پوستی و در کودکان بزرگتر از کشتش استخوانی استفاده شود. بعبارت دیگر در مواردی که از وزنه‌ای بیش از ۲/۵ کیلوگرم برای کشتش لازم است استفاده شود، بهتر است از کشتش استخوانی استفاده شود. همچنین در صورت وجود حساسیت پوستی بکار بردن کشتش استخوانی ارجح است.

برای کشتش استخوانی میله‌ای در انتهای فوقانی درشت‌نی و یا انتهای تحتانی ران گذاشته می‌شود. در مواردی که همراه با شکستگی ران ضایعات رباطهای زانو وجود داشته باشد، میله باید در انتهای تحتانی ران گذاشته شود.

با توجه به عوارضی که در اثر گذاشتن میله در انتهای فوقانی درشت‌نی پیدا می‌شود، اکثر مؤلفین ترجیح می‌دهند بجز مواردی که وضعیت پوست خوب نیست آنرا در انتهای ران بگذارند.

### مراقبت‌های لازم بعد از گذاشتن کشتش

- رادیوگرافی هفتگی برای کنترل شکستگی ضروری است.
- تا سن ۱۱ سالگی یک سانتیمتر کوتاهی و مختصر والگوس قابل قبول است.
- بعد از سن ۱۱ سالگی کوتاهی قابل قبول نبوده و با اضافه کردن به وزنه کشتش آنرا باید اصلاح نمود.
- وزنه زیاد باعث جدا شدن قطعات از یکدیگر و جوش نخوردن و یا دیر جوش خوردن می‌گردد.
- زمان لازم برای گذاشتن کشتش بستگی به سن کودک داشته و تا چسبیدن قطعات شکسته حدود ۱-۳ هفته باید ادامه یابد بعد از آن برای ادامه درمان Cast Brace یا گچ اسپیکا گرفته می‌شود.

### فیکساتورهای خارجی (External Fixators)

فیکساتور خارجی وسیله‌ای بسیار خوب و کم‌ضرر برای درمان شکستگی ران در کودکان ۵-۱۱ ساله می‌باشد.

این وسیله بخصوص برای درمان شکستگی‌های باز، شکستگی‌هایی که با ضایعات شدید نسج نرم، آسیب سایر اندام‌ها، ضایعات شکمی - سینه‌ای و مغزی همراه باشند بسیار مفید است. امروزه اشکال مختلف فیکساتور خارجی وجود دارد که در ایران معروفترین آنها که در دسترس ما می‌باشد

شکستگی آن می‌گردد.

### ب - جا انداختن شکستگی تنه استخوان ران با جراحی باز و ثابت کردن با پیچ و پلاک

امروزه بعضی از مؤلفین شکستگی تنه استخوان را با جراحی باز با پیچ و پلاک ثابت می‌نمایند. بسیاری از مؤلفین با این عمل موافق نیستند، زیرا شکستگی ران یک کودک را می‌توان با چند هفته کشش و گچ‌گیری درمان نمود و در صورت عمل جراحی جای زخم بزرگی از خود بر جای گذاشته و ممکن است با عارضه‌ای جبران‌ناپذیر همراه باشد.

این نوع درمان فقط باید در شکستگی‌های ران که با شکستگی سایر اندام‌ها ضایعات شکمی - سینه‌ای یا آسیب مغزی همراه بوده و امکان استفاده از سایر روش‌ها وجود نداشته باشد، در مراکزی که امکان عمل از هر نظر فراهم است انجام گیرد به والدین این کودکان باید تأکید نمود که تا جوش خوردن کامل شکستگی کودک نباید وزن روی اندام شکسته بگذارد.

بطور کلی معایب گذاشتن پلاک استخوانی در کودکان عبارتند از:

- جای زخم بلند

- بلند شدن ران

- شکستگی پلاک استخوان

- شکستگی اندام بعد از درآوردن پلیت

در صورت احتیاط از دو عارضه آخر می‌توان جلوگیری کرد.

مهمترین عوارض شکستگی تنه استخوان ران در کودکان عبارتند از:

- اختلال طول اندام (بلندی و یا کوتاهی)

- زاویه‌دار شدن و چرخیدن قطعات

- دیر جوش خوردن و جوش نخوردن

می‌شد، ولی امروزه بیشتر از میله‌های قابل انعطاف (Flexible nail) استفاده می‌شود.

در مواردی که بخواهند میله را از بالا به پایین در مغز استخوان قرار دهند، بهتر است میله از سوراخی که در سطح خارجی ران در زیر تروکانتر بزرگ ران ایجاد شده وارد گردد. تا باعث ضایعه صفحه رشد تروکانتر بزرگ و اختلال در جریان خون سر استخوان ران نگردد. در مواردی که بخواهند میله را از پایین به بالا در مغز استخوان بگذارند، بهتر است سوراخ ورودی میله را ۲-۳ سانتیمتر در بالای صفحه رشد تعیین نمایند.

این میله‌ها در شکستگی‌های چند تکه‌ای و ناپایداری که کوتاهی و چرخش قطعات را نمی‌توان کاملاً کنترل کرد کاربرد ندارند.

بطور کلی کاربرد میله‌های داخل مغز استخوان در شکستگی‌های ران در کودکان بیش از ۱۲ سال عبارتند از:

- کوتاهی بیش از ۲ سانتیمتر، زاویه‌دار شدن قدامی خلفی بیش از ۱۵ درجه و واروس و والگوس بیش از ده درجه.

- شکستگی سایر اندام‌ها و یا ساق همان طرف

- ضایعات شکمی - سینه‌ای و مغزی

بهتر است در شکستگی‌های چند تکه‌ای و ناپایدار تنه استخوان ران که نتوان کوتاهی و زاویه‌دار شدن را اصلاح نمود از (Intertocking nail) استفاده نمود.

مهمترین عوارض ناشی از گذاشتن میله در مغز استخوان ران در کودکان عبارتند از:

- صدمه به صفحه رشد تروکانتر بزرگ

- صدمه به عروق سر استخوان ران و نکروز آواسکولار آن

- کوتاه شدن گردن ران (Coxa Breva)

- بلندتر شدن اندام

- و بالاخره نازک شدن گردن استخوان ران که گاه باعث

(7): 945-51.

3- Blount WP, Fracture in children. New York: RE. Krieger publishing company; 1977.

4- Canale st. campbell's operative orthopaedics. 9th edition. Mosby. 1998.

5- Clement DA, Colton CL. Overgrowth of the femur after fracture in childhood. J Bone joint surg 1986; 68-B(4): 534-536.

6- Ligier JN, Metaizeau JP, prevot J, Lascombes P. Elastic stable

## منابع

- 1- Hedlund R, Lindgren U. The incidence of femoral shaft fractures in children and adolseentra. J Pediatr Orthop 1986; 6: 47-50.
- 2- Irani RN, Nicholson JT, Chung SMK. Long-term results in the treatment of femoral-shaft fractures in young children by immediate spica immobilization. J Bone joint surg. 1976; 58-A

- intramedullary nailing of femoral shaft fractures in children. *J Bone joint surg* 1988; 70-B(1): 74-7.
- 7- Kempff, Grosse A, Bech G. Closed locked intramedullary nailing: Its application to comminuted fractures of the femur. *J Bone joint surg* 1985; 67-A (5): 709-20.
- 8- Kissel EW, Miller ME. Closed Ender nailing of femur fractures in older children. *J Trauma* 1989; 29: 1585-88.
- 9- Mac Ewen DG. *Pediatric fractures*. Baltimore: Williams Wilkins; 1993.
- 10- Pocut S, Milgrom C, Nyska M, Whisler JH, Zoltan JD, Mollin BA. Femoral fracture treatment in head injured children: Use of external fixation. *J Trauma* 1986; 26(1): 81-4.
- 11- Rockwood CA. *Fracture in children*, Vol. 3, 4th ed. Philadelphia: JP, Lippincott; 1996.
- 12- Sharrard WJW. *Pediatric orthopaedic & fractures*, 3rd ed. London: Black well scientific publication; 1993.
- 13- Tached Jian, MO. *Paediatric orthopaedics*, 2nd Ed, Philadelphia: WB saunders company; 1940.
- 14- Tolo VT. External fixation in multiply injured children. *Orthop Clin North Am* 1990; 21(2): 393-400.
- 15- Ziv L, Rang M. Treatment of femoral fracture in the child with head injury. *J Bone joint surg* 1983; 65-B (3): 276-8.