

## پیوند اتولوگ بافت اپی تلیال کشت شده

دکتر بتول نصرالهزاده، عضو هیأت علمی دانشکده پزشکی، دانشگاه علوم پزشکی تهران  
دکتر مرتضی شمیری، عضو هیأت علمی دانشکده پزشکی، دانشگاه علوم پزشکی تهران  
منوچهر صفری، عضو هیأت علمی دانشکده پزشکی، دانشگاه علوم پزشکی تهران  
دکتر باقر مینایی، عضو هیأت علمی دانشکده پزشکی، دانشگاه علوم پزشکی تهران  
دکتر حسن مرزبان، عضو هیأت علمی دانشکده پزشکی، دانشگاه علوم پزشکی تهران

### The Autologus Graft of Epithelial Tissue Culture ABSTRACT

With the intention of research about culture and autologus graft of epithelial tissue we used 4 french Albino Rabbits with an average age of 2 months. After reproduction on the support in EMEM (Eagle's Minimum Essential Medium) we used this for graft after 4 weeks. This region which grafted total replaced. After fixation of this sample and passing them through various process, histological sections were prepared. These sections were stained with H & E and masson's trichrome and studied by light microscope.

We succeeded in graft. We hope in the near future by using the method of epithelium tissue culture improving to treat burned patients.

**Key Words:** Graft; Culture; Epithelial tissue; Rabbit

#### مقدمه

از آنجا که پوست یکی از ارگانهای حیاتی و مهم بدن بشمار می‌رود، حفظ آن از جهات بسیاری قابل اهمیت است. از دست دادن این ارگان مهم و حیاتی موجب آسیبهای جدی خواهد شد. در حال حاضر یکی از عوامل مهم مرگ و میر بیماران با سوختگی‌های وسیع (۴۰ درصد) محدودیت اتوگرافت مناطق آسیب می‌باشد (۱). با استفاده از تکنیکهای مختلف جراحی از جمله Expansion mesh graft می‌توان وسعت ناحیه ترمیم را تا حداکثر ۹ برابر افزایش داد و این مقدار در بسیاری از موارد کافی نیست. امروزه با استفاده از روشهای جدید کشت سلولهای بافت اپی تلیال در محیط آزمایشگاه (invitro)، می‌توان میلیونها سلول بدست آورده و آن را بصورت اتوگرافت جهت جایگزینی مناطق بدون پوشش بکار برد (۲).

در سال ۱۹۷۴ Freeman و همکارانش پوست خرگوشی را برای ساپورت خوک بصورت invitro در محیط EMEM کشت داده و توانست پوست کشت داده شده را پیوند بزند. با این روش

#### چکیده

به منظور انجام تحقیق در خصوص کشت بافت اپی تلیال و پیوند اتولوگ، از ۴ رأس خرگوش فرانسوی از نژاد آلبینو (Albino) با سن متوسط ۲ ماه استفاده شد. بعد از تکثیر بافت اپی تلیال (پوست) بر روی ساپورت در محیط کشت (Eagle's Minimum Essential Medium EMEM)، به صورت اتولوگ پیوند گردید. بعد از مراحل مختلف آماده سازی بافت، نمونه‌ها با دو روش رنگ آمیزی H & E و تری کروم ماسون رنگ‌آمیزی و از میکروسکوپ نوری جهت مطالعه استفاده شد. در بررسی مشاهده کردیم که بافتهای حمایتی (support) و پیوندی (graft) اتولوگ بخوبی رشد نموده است.

**واژه‌های کلیدی:** پیوند؛ کشت؛ بافت اپی تلیال؛  
خرگوش

در تماس باشد و سطح در مال پوست به سمت بالا قرار گیرد. سپس آن را داخل آنکوباتور  $37^{\circ}\text{C}$ ، رطوبت مناسب و گاز دی‌اکسیدکربن ۵٪ قرار دادیم. بعد از سه روز از خرگوش شماره ۲ پوستی به ابعاد  $2 \times 1$  سانتیمتر مربع (بعنوان اتولوگ) طبق شرایط قبلی برداشته و با استفاده از دو اسکالپل آن را به قطعات ریز تقسیم نموده و روی سطح درمی پوست حمایتی چیدیم و آن را داخل همان آنکوباتور با شرایط قبلی قرار دادیم.

ابتدا هر روز، سپس یک روز در میان، محیط کشت را با توجه به تغییر رنگ آن تعویض می‌نمودیم. رفته رفته مشاهده گردید که قطعات اتولوگ، سطح وسیع‌تری از ناحیه درمال را پوشانده است و در عین حال به بافت زیرین چسبیده است. در روز هشتم بافت کاشته شده آماده پیوند گردید. در این زمان از سمت مقابل اتولوگ  $2 \times 1$  برداشته شده از خرگوش دوم، پوستی به ابعاد  $6 \times 6$  گسترش یافته و آماده پیوند را بر روی آن قرار داد. بطوریکه اپی‌درم حمایتی تماس با محیط خارج داشته باشد و ناحیه را با استفاده از نخ ابریشمی ۳۰ پیوند نمودیم و به مدت ۴ هفته از حیوانات مراقبت بعمل آمد. با بیهوشی، ناحیه پیوند شده را بطور کامل جدا نمودیم، پس از مراحل مختلف آگیری، شفاف کردن، قالب‌گیری جهت آماده سازی بافت، با دو رنگ آمیزی H&E و تری کروم ماسون نمونه‌ها جهت مطالعه بافتی آماده شده‌اند.

## یافته‌ها

### ماکروسکوپی

نسج حمایتی شروع به نکروزه شدن از کناره‌های زخم نموده اما قسمت مرکزی پوست پیوند شده بعد از ۴ هفته به پوست زیرین خود چسبیده بود. بعد از ۴ هفته اثری از مو دیده نشد و رنگ پوست ترمیم شده در ناحیه گرفت روشنتر از اطراف بوده است.

### میکروسکوپی

در ناحیه ترمیم شده بوسیله اتولوگ کشت داده شده بعد از مدت ۴ هفته، اپی‌درم دارای تمامی لایه‌های نرمال خود بوده است. اما در لایه خاردار تراکم سلولی کمتر از نرمال نشان داده شد. بطور کلی درصد اپی‌درم در ناحیه پیوند شده نسبت به پوست طبیعی کمتر است (شکل ۱).

سطح اپی‌تلیال خرگوش ظرف مدت ۲۱ روز، تا ۵۰ برابر افزایش یافت.

در سال ۱۹۸۱ Gonpton با همکاری O'Connor و Gallico تحقیقات وسیعی را در رابطه با کشت سلول اپی‌تلیال و تکثیر آن انجام دادند و توانستند ظرف سه هفته اپی‌تلیومی با وسعت ۱۰۰۰ برابر اولیه بدست آورند. O'Connor و همکارانش روش کشت آلون را جهت درمان دو بیمار با سوختگی ۴۰ و ۸۰ درصد بکار بردند و نتایج موفقیت آمیزی کسب کردند (۴).

در سال ۱۹۹۰ تحقیق وسیعی در بخش جراحی بیمارستان ماساچوست بر روی ۲۱ بیمار بین سنین ۱۸-۴ سال صورت گرفت. تمامی بیماران سوختگی حاد و عمیق ۹۸-۵۳ درصد از نوع درجه III داشتند. بیماران به مدت ۵ سال تحت مراقبت بوده و تمامی بیماران بهبودی حاصل نمودند (۵).

در سال ۱۹۹۰ در ۱۱ مرکز ارتش آمریکا، ۱۰۶ بیمار را به روش فوق درمان نمودند (۵). مطالعات بعدی بیماران نشان داد که نسبت زخمهای هیپرتروفیک بسیار کم بوده و نرمتر و مرطوبتر از روشهای معمولی پیوند می‌باشد. در سال ۱۹۹۱ محققان دو بیمار با زخم مزمن تحتانی را با روش فوق درمان نموده‌اند. در مورد هر دو بیمار بعد از یک سال بهبودی کامل را گزارش دادند (۶).

تحقیقی نیز در مرکز بالتیمور در سال ۱۹۹۰ بر روی بیماران با سوختگی وسیع انجام پذیرفت. بعد از ۱۶-۶ ماه پیشگیری بیماران از لحاظ سرما و گرما، تفاوتی بین افرادی که mesh graft دریافت کرده بودند با افرادی که کشت اپی‌تلیال دریافت کرده بودند وجود نداشت (۶).

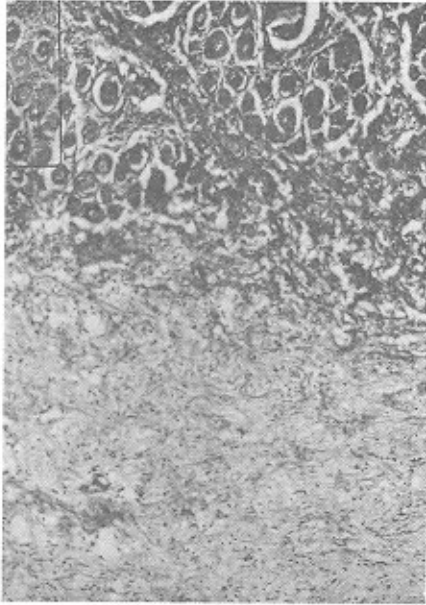
انگیزه ما در این تحقیق این بوده که با موفقیت در پیوند برای حیوانات، شاید بتوان برای بیماران نیز یک بانک بافت تهیه نموده تا در موارد لازم از جمله سوختگی‌های وسیع در اختیار بیمارستانها و جراحان قرار گیرد.

## روش و مواد

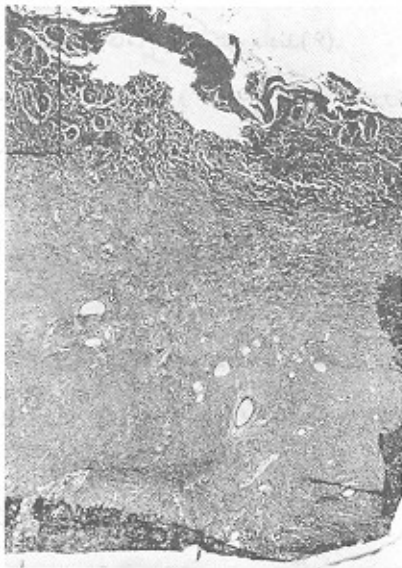
به منظور انجام تحقیق در خصوص بافت کشت اپی‌تلیال اتولوگ، ۴ رأس خرگوش از نژاد Albino با سن متوسط ۲ ماهه تهیه گردیده به دو گروه تقسیم شدند. ابتدا از خرگوش شماره یک پوستی به ابعاد  $6 \times 6$  سانتی‌متر به صورت Full thickness بعنوان سطح حمایتی برداشتیم. سپس آن را در ظرف بوات حاوی محیط کشت EMEM و FCS ۱۰٪ طوری قرار دادیم که اپی‌درم با کف ظرف

اندکی از ضمام پوستی مانند مو و غده چربی دیده نشد و هرچه به مرکز زخم نزدیکتر شدیم آثاری از این ضمام مشاهده نگردید (شکل ۴، ۶).

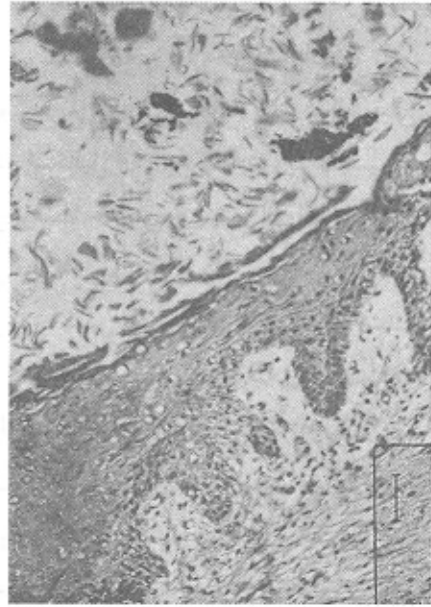
شکل ۳- پیوند اتولوگ کشت داده شده بعد از ۴ هفته



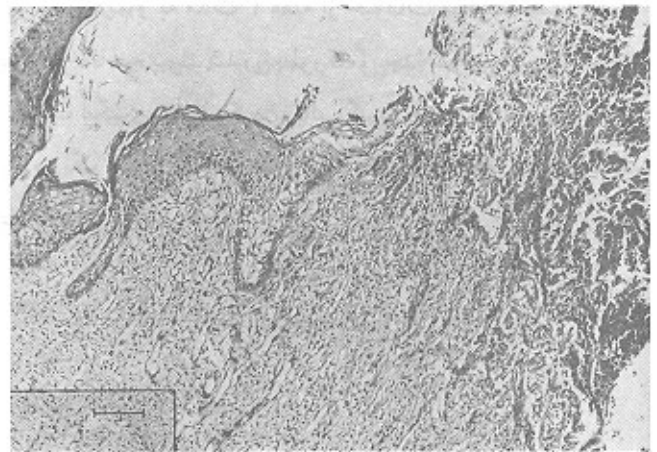
شکل ۴- پیوند اتولوگ کشت داده شده بعد از ۴ هفته



شکل ۱- پیوند اتولوگ کشت داده شده بعد از ۴ هفته



شکل ۲- پیوند اتولوگ کشت داده شده بعد از ۴ هفته



شکل گیری اپیدرم از کناره‌ها مشاهده می‌شود. همچنین نسج حمایتی در ناحیه مرکزی به پوست زیرین چسبیده و کاملاً اسیدوفیل است که نمایانگر دفع آن می‌باشد.

در پوست پیوند شده برجستگی‌های انگشتی شکل عمق کمتری دارند و کمتر به داخل درم زیرین خود نفوذ نموده‌اند (شکل ۲، ۱). در بین سلولهای لایه بازال و خاری، سلولهای با سیتوپلاسم روشن clear cell دیده می‌شود (شکل ۱).

در پوست پیوندی میزان شاخی شدن لایه سطح نازکتر از پوست طبیعی است (شکل ۱، ۲، ۵).

با نکروزه شدن نسج حمایتی و جدا شدن آن از پوست زیرین، تدریجاً اپی‌درم از کناره‌ها تشکیل گردید. نسج حمایتی در ناحیه مرکزی به پوست زیرین چسبیده است. این نسج کاملاً اسیدوفیل شده و نمایانگر دفع آن می‌باشد (شکل ۲، ۳، ۴). در بخش درم از ناحیه پیوند شده بعد از ۴ هفته تعداد بسیار

در درم ناحیه پیوند شده عروق خونی فراوان، گشاد و با دیواره نازک مشاهده می‌شود.

در بخش درم ناحیه پیوند شده عروق خونی بسیار فراوان، گشاد و دیواره نازک مشاهده گردید (شکل ۵، ۶).

در رنگ آمیزی اختصاصی تری کروم ماسون و H&E تراکم رشته‌های کلاژن در درم پیوند شده بیشتر به صورت موازی با سطح دیده می‌شود. بعد از ۴ هفته حالت نرمال و درهم (woven) را پیدا نکرده‌اند. از طرفی ناحیه درم به دو قسمت پاپیلر و رتیکولر تقسیم نشده‌اند (شکل ۳، ۴، ۵).

## بحث

از لحاظ خصوصیات ماکروسکوپی، دفع نسج حمایتی در اوایل هفته دوم از کناره‌های پیوند مشاهده گردید و این بخاطر رشد سریع ترمیم لایه اپی تلیال از کناره‌های زخم می‌باشد که با یافته‌های Hefton و Freeman مطابقت دارد (۳).

پوست ترمیم یافته روشنتر از مجاور آن می‌باشد و آن نیز بعلت کمبود ملانوسیتها باشد. با توجه به تحقیقات Limova بعد از ۱۶-۳ هفته تعداد ملانوسیتها بصورت متفرق در طول لایه بازال دیده می‌شود.

میزان برجستگیهای انگشتی کمتر به عمق خود فرو رفته و این یافته‌ها نیز مطابق با تحقیقات O'Connor و Compton می‌باشد. البته تحقیقات Howard کامل شدن برجستگیهای انگشتی را حدود ۲۱ هفته بعد از گرفت می‌داند (۳ و ۵).

تشخیص ناقص مو، غده عرق و چربی در مقاطع میکروسکوپی کاملاً نمایان بوده است و این مسأله مهم با این تحقیقات مطابقت دارد (۵).

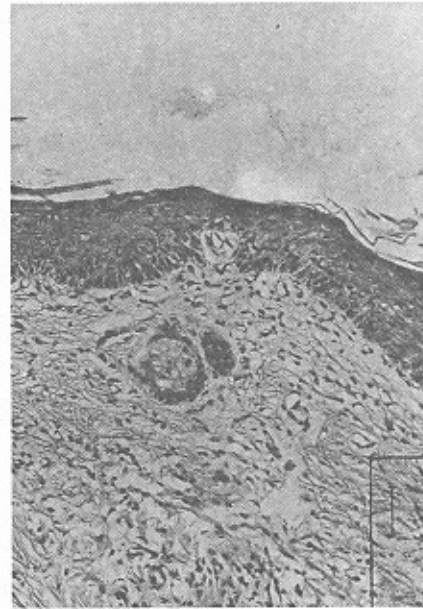Randall نشان داد که نظم خاص در اپی درم با تمام لایه‌های متمایز شده طبیعی به حدود یک هفته زمان نیاز دارد. از طرفی Suzuki مشخص نمود که حدود ۴-۳ هفته زمان لازم است (۷). Munster نشان داد که در ناحیه گرفت شده میزان عروق خونی افزایش می‌یابد و نازک بودن دیواره عروق بعلت کمبود لایه الاستین آن می‌باشد و بازسازی کامل عروق، زمان ۵-۳ سال را نیاز دارد (۸). در رنگ آمیزی اختصاصی تری کروم ماسون در ناحیه درم درمان یافته، رشته‌ها بصورت موازی با اپی درم دیده شده‌اند و دو لایه درم قابل متمایز از یکدیگر نیستند. با توجه به تحقیقات Compton و Limova تمایز درم و درهم شدن رشته‌ها در لایه درم در حدود ۴-۳ سال زمان لازم دارد (۵).

امید است با توجه به تحقیق انجام شده و پیگیری جهت تهیه بانک پوستی انسان، بتوان برای بیمارانی که نیاز مبرمی به پوست دارند (منجمله سوختگی‌های وسیع و عمیق) پیوند پوست را امکان پذیر نمود و جان هزاران بیمار را که بعلت نداشتن پوست فوت می‌کنند، نجات داد.

## منابع

- 1- Compton Carolyn & Gil Qennecizi. Skin regenerated from cultured epithelial autografts on full thickness burn wounds from 6 days to 5 years after grafting. J Laboratory Investigation 1989; 50: 600-612.
- 2- Green Howard. Editorial regeneration of the skin after grafting epidermal culture. J, Laboratory Investigation. 1989; 5: 583-584.
- 3- Igel Howard & Freeman Ahrow, A new method for covering large surface area wounds with autografts. J Arch Surgery. 1974; 106: 724-729.
- 4- O'Connor Nicholas. Grafting of burns with cultured epithelium prepared autologus epidermal cell. Lancet. 1981; 75-76.
- 5- Limova Marketa & Grekin Roy. Synthetic membrances and clutured keratinocyte grafts. J American Academy of Dermatology. 1990; 23(4): 713-718.
- 6- Randall Teri Cultured skin cell artificial dermis join in race against time to cover burn wound. JAMA. 1991; 15(265): 1918-1919.
- 7- Munster Andrew & Weiner Steven. Cultured epidermis for covering of massive burn wounds. J Ann surgery. 1990; 212(6): 676-679.
- 8- Matsuda S, Suzuki and Isshiki. Clinical evaluation of a new bilayer artificial skin composed of collagen sponge and silicon layer. British J of Plastic Surgery. 1990; 47-53.

شکل ۵- پیوند اتولوگ کشت داده شده بعد از ۴ هفته



شکل ۶- پیوند اتولوگ کشت داده شده بعد از ۴ هفته

