

بررسی جراحی در تومور تیروئید پیشرفته با تهاجم به تراشه و گزارش یک مورد رzkسیون تراشه در تومور تمایز یافته تیروئید

دکتر حمیدرضا داوری، استادیار دانشگاه علوم پزشکی شیراز

Surgical Treatment of Advanced Thyroid Cancer Invading the Trachea, A Case Presentation and Review of Literature ABSTRACT

Differentiated carcinoma of the thyroid occurring within the gland is generally not regarded as an aggressive tumor; however, when the tumor extends beyond the gland's capsule and onto adjacent structures, its prognosis worsens.

During the past three decades such locally invasive thyroid cancer has been studied, specifically concerning invasion into the airway. Progress in tracheal operations in the past 20 years has changed remarkably in terms of the operative methods and indications for thyroid carcinoma invading the trachea. Resection and primary reconstruction of the trachea invaded by carcinoma of the thyroid should be done in the absence of extensive metastases when technically feasible. It offers prolonged palliation, avoidance of suffocation and an opportunity for cure. In carefully selected patient with massive regional involvement, radical exision laryngopharyngoesophagectomy and mediastinal tracheostomy is also appropriate.

In this article, management of one patient with intraluminal involvement of trachea by thyroid carcinoma is presented and management of upper aerodigestive tract invasion by thyroid cancer reviewed.

Key Words: Invasive thyroid carcinoma, sleeve tracheal resection; mediastinal tracheostomy; laryngopharyngoesophagectomy

چکیده

پیش‌آگهی در مورد تومور تمایز یافته تیروئید زمانی که به بافت‌های اطراف گسترش می‌یابد، بدتر می‌شود و درمان آن با موفقیت کمتری همراه است. در طول سه دهه گذشته تومورهای تیروئید مهاجم بخصوص با درگیری تراشه مورد بررسی دقیق قرار گرفته است. در بیست ساله گذشته با پیشرفت در جراحی تراشه، اندیکاسیون و درمان تومور تیروئید با درگیری تراشه تغییر کرده است. در صورتیکه تومور تیروئید متاستاز وسیع نداشته باشد و از نظر تکنیکی امکانپذیر باشد، رzkسیون تراشه و آناستوموز مجدد آن همراه با برداشتن تومور تیروئید انجام می‌شود. این عمل باعث طولانی‌شدن درمان تسکینی (Palliative)، جلوگیری از خفگی به علت انسداد راه هوایی یا خونریزی می‌باشد و در مواردی با درمان

کامل (Cure) همراه است.

در یک گروه انتخابی از بیمارانی که درگیری وسیع موضعی دارند عمل لارنگوفارنگوازوفازکتومی و تراکتوستومی مدیاستینال توصیه می‌شود. در این مقاله ضمن بررسی روشهای جراحی در تومور تیروئید مهاجم، رzkسیون و آناستوموز مجدد تراشه در یک بیمار با تومورهای تیروئید پیشرفته شرح داده می‌شود.

واژه‌های کلیدی: تومور تیروئید مهاجم؛ رzkسیون تراشه؛ لارنگوفارنگوازوفازکتومی؛ تراکتوستومی مدیاستینال

مقدمه

تومور تیروئید زمانی که از کپسول خود خارج می شود می تواند ارگانهای اطراف خود را درگیر کند. نزدیکی تیروئید به تراشه، حنجره، مری گردنی و حلق، زمینه را برای این تهاجم فراهم می سازد. درگیری قسمتهای فوقانی دستگاه تنفس و گوارش می تواند با توده گردنی، گرفتگی صدا (Hoarseness)، هموپتزی، زجر تنفسی، (Respiratory distress) و دیسفاژی همراه باشد. با رادیوگرافی گردن و لامینوگرافی مایل تراشه، سی تی اسکن، ازوفاگرافی، ازوفاگوسکوپی و برونکوسکوپی می توان محل و میزان تهاجم را مشخص کرد. در تومورهای تمایز یافته تیروئید برداشتن کامل تومور همراهی با برش کامل غدد لنفاوی درگیر، مورد قبول همه جراحان است. اما در تومورهای تیروئید با تهاجم موضعی به حنجره، تراشه و مری، با وجود اینکه مقالاتی در این زمینه منتشر شده هنوز بحثهای زیادی وجود دارد (۸) (جدول ۱).

جدول ۱- تهاجم داخل (Intraluminal) تراشه در تومور تیروئید

| درصد | تعداد بیماران با تهاجم به راه هوایی | تعداد بیماران با کارسینوم تیروئید | محقق | Authors |
|------|-------------------------------------|-----------------------------------|--------------------------|---------|
| ۰/۹ | ۱۸ | ۲۰۰۰ | Djalilan et al | |
| ۲۱ | ۴۴ | ۲۱۰ | Breaux & Guillaumondegui | |
| ۶/۸ | ۱۳ | ۱۹۰ | Friedman et al. | |
| ۵/۸ | ۲۹ | ۵۰۰ | Segal et al | |
| ۰/۵ | ۱۰ | ۱۹۲۵ | Britto et al | |

معرفی بیمار

بیمار آقای ۶۵ ساله به علت زجر تنفسی (Respiratory distress) از چهار هفته قبل از بستری شدن در اردیبهشت ماه سال ۷۷، به این مرکز مراجعه نمود. بیمار از چهار سال قبل دچار گرفتگی صدا شده بود که پس از مراجعه به متخصص گوش و حلق و بینی و لارنگوسکوپی مستقیم، با تشخیص فلج تار صوتی چپ تحت نظر بوده است. در زمان مراجعه هیچگونه توده یا بزرگی تیروئید در ناحیه گردن قابل لمس نبود.

در رادیوگرافی گردن و CT اسکن وجود توده در داخل تراشه تأیید شد (شکل شماره ۱). در برونکوسکوپی قبل از عمل، بیمار

دچار فلج تار صوتی چپ همراه با وجود تومور خونریزی دهنده داخل تراشه در ناحیه زیر ساب گلوت (Subglottic) بود که امکان بیوپسی و تأخیر در عمل جراحی نبود. انتوباسیون بیمار با لوله Arround tube کوچک انجام شد و با تشخیص تومور اولیه تراشه، گردن بیمار اکسپلور شد. مشاهده حین عمل وجود ضایعه تومورال در تراشه و گسترش آن به داخل بافت لوب چپ غده تیروئید بود که بیوپسی حین عمل و نتیجه بافت شناسی، کارسینوم پاپیلری تیروئید گزارش شد. عمل جراحی زیر برای بیمار انجام شد:

- 5 cm sleeve resection of trachea and left total lobe thyroidectomy
- Right near total lobe thyroidectomy
- Clearance of tracheoesophageal groove and high paratracheal lymph nodes
- Partial resection of muscular wall of esophagus and repair of esophageal wall
- Supra hyoid Montgomery laryngeal release
- Laryngo - trachal anastomosis

- رزکسیون لوله ای تراشه به طول ۵ CM همراه با لوبکتومی کامل لوب چپ تیروئید

- برداشتن تقریباً کامل لوب راست تیروئید

- برداشتن غدد لنفاوی درگیر بین تراشه و مری و غدد لنفاوی قسمت فوقانی اطراف تراشه و قسمتی از دیواره عضلانی مری گردنی

- آزاد کردن حنجره با تکنیک Montgomery

- آناستوموز مجدد تراشه به حنجره

بیمار با بهبودی کامل و بدون عوارض جهت معالجات بعدی به رادیوانکولوژیست معرفی شد.

اسکن تیروئید بعد از عمل مقدار خیلی کمی از بافت تیروئید را در سمت راست گردن نشان می داد که چون جذب قابل ملاحظه ای نداشت درمان با ید رادیواکتیو انجام شد و بیمار در طی ۲۵ جلسه ۵۰۰۰ راد پرتودرمانی شد. بیمار در مدت هشت ماه پیگیری، مشکل خاصی از نظر تنفسی و دیسفاژی نداشت.

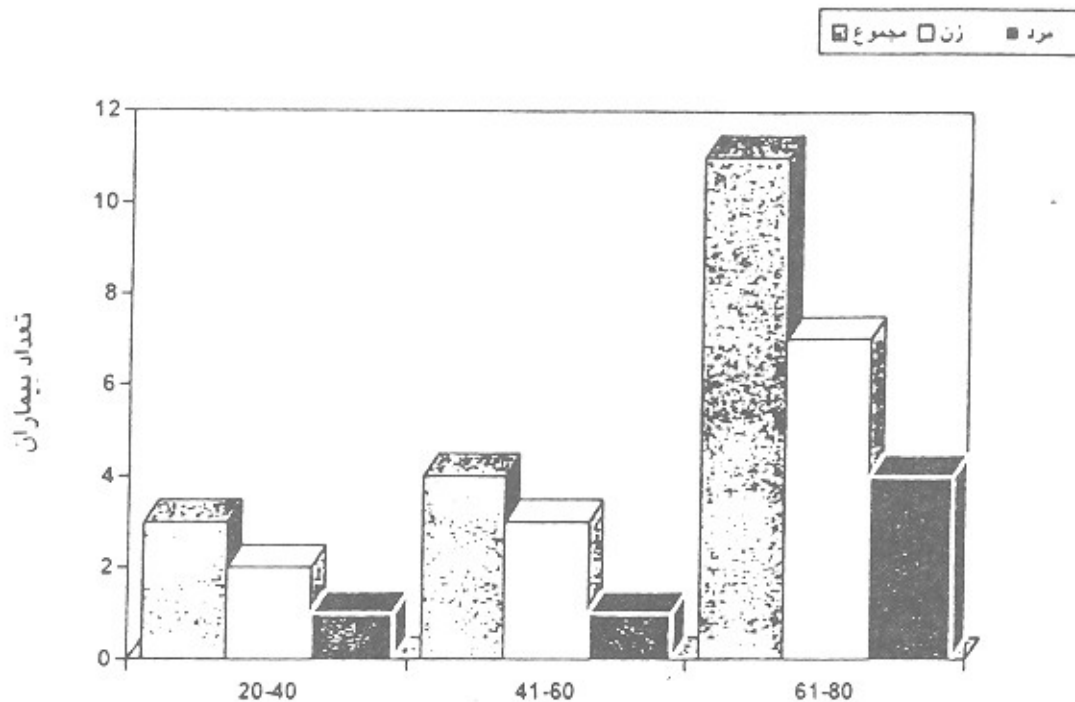
بحث

درگیری راههای هوایی در تومور تیروئید بین ۰/۵ تا ۲۱ درصد گزارش شده است (جدول ۱) (۱، ۲، ۶، ۸، ۲۰). رقم ۲۱ درصد

Grillo برای اولین بار در ۱۹۶۵ رزکسیون لوله‌ای تراشه در تومور پاپیلری تیروئید و جایگزینی آن با لوله پوستی (Cutaneous tube) را گزارش کرد (۱۱). وی همچنین در سال ۱۹۷۸ جراحی تومور تیروئید همراه با رزکسیون لوله‌ای تراشه و ترمیم آن با آناستوموز مجدد تراشه را در ۲۲ بیمار گزارش نمود (۱۱). Ishihara و همکارانش نیز در جراحی تومور با رزکسیون تراشه را در سالهای ۱۹۷۸ و ۱۹۸۲ و ۱۹۹۲ گزارش

کردند (۱۷، ۱۶، ۱۵). در گزارش نهایی Ishihara ۶۰ بیمار با تومور تیروئید مهاجم به تراشه درمان شدند که در ۴۱ بیمار، آناستوموز لارنگوتراکیال و در ۱۹ بیمار آناستوموز کراتشوکرائیال انجام شد (۱۷). رزکسیون کامل در ۳۴ بیمار و رزکسیون ناقص در ۲۶ بیمار انجام شد و بقای ۳ و ۵ و ۱۰ ساله در بیماران با رزکسیون کامل به ترتیب ۸۷٪، ۷۸٪/۱ و ۷۸٪/۱ و بیماران با رزکسیون ناقص به ترتیب ۶۴٪/۹، ۴۳٪/۷ و ۲۴٪/۳ گزارش شد (۱۶).

نمودار ۱- سن و جنس بیماران در تهاجم داخل (Intraluminal) تراشه در تومور تیروئید (۶)



تومور تمایز یافته تیروئید که ۸۰٪ تومورهای تیروئید را تشکیل می‌دهد، در صورتی که به موقع تشخیص داده شود و با جراحی درمان شود با پیش‌آگهی خوب همراه است. اما تومور تمایز یافته تیروئید که خارج از کپسول رشد می‌کند خصوصاً در افراد مسن، با پیش‌آگهی بدتر همراه است (۴، ۱۴). مطالعات گذشته نشان داده که رفتار بیولوژیکی تومور تیروئید با بافت شناسی یکسان می‌تواند متفاوت باشد (۷). امروزه مشخص شده است که تومور تیروئید که به ارگانهای اطراف تهاجم پیدا می‌کند توانایی تبدیل شدن به یک تومور با تمایز کمتر خصوصاً در محل ارتشاح را دارد که این موضوع پیش‌آگهی تومور را بدتر می‌کند (۹، ۲۳). این موضوع تأکیدی است بر گزارش Sakamoto و همکارانش که تومورهای تمایز یافته تیروئید را به تومورهای کاملاً تمایز یافته (Well differentiated) و تومور با تمایز کم (Poorly

differentiated) تقسیم کرد (۱۹). Feridman و همکارانش در محل تهاجم تومور به تراشه در ۲ بیمار از مجموع ۲۴ بیمار خودشان متوجه شدند که در محل درگیری تراشه، تومور تمایز یافته به تومور تمایز نیافته تبدیل شده بود که باعث مرگ این بیماران شد (۸). با توجه به این که در محل درگیری ارگانهای اطراف در تومور تیروئید، تومور با تهاجم بیشتر وجود دارد این موضوع می‌تواند تأکید بیشتر رزکسیون کامل تومور در زمان جراحی باشد. با توجه به پیشرفتهای که در دو دهه گذشته در جراحی تراشه بوجود آمده است و امکان رزکسیون تراشه و آناستوموز مجدد تراشه به تراشه یا تراشه به حنجره وجود دارد، در صورتی که از نظر تکنیکی امکانپذیر باشد و متاستاز وسیع وجود نداشته باشد، Grillo و صاحب‌نظران بسیاری در جراحی توراکس (قفسه صدری)، رزکسیون تراشه همراه با تومور تیروئید را توصیه می‌کنند.

حنجره تومور باقیمانده را با ید ۱۳۱ رادیواکتیو و رادیوتراپی درمان کرد و در صورت عود تومور، لارنژکتومی انجام داد. در بیمارانی که با تومور وسیع موضعی از ابتدا مراجعه می‌کنند انجام لارنگوفارنگوازی و فاکتومی و تراکتوستومی مدیاستینال توصیه می‌شود.

هدف از این کار جلوگیری از مرگ به علت خفگی ناشی از انسداد و یا خونریزی در مکان تسکینی با افزایش طول عمر و در پاره‌ای از موارد درمان کامل (Cure) است. با توجه به اهمیت و نقش حنجره در مواردی که تومور به صورت ریزینی (میکروسکوپی) در محل رزکسیون حنجره وجود دارد، می‌توان با آناستوموز مجدد تراشه و

منابع

- 1- Britto B, Shah S, Parikh DM, Rao R, Laryngotracheal invasion by well differentiated thyroid cancers: Diagnosis and management. *J Surg. Oncol.* 1990; 44: 25-31.
- 2- Breaux BP, Guillaumondegui OM: Treatment of locally invasive carcinoma of the thyroid. How radical? *Am J Sug.* 1980; 140: 514-517.
- 3- Cady B: Management of tracheal obstruction from thyroid diseases. *World J Surg* 1982; 6: 696-701.
- 4- Cady B, Rossi R, Silverman M; Wool M, Further evidence of the validity of risk group definition in differentiated thyroid carcinoma. *Surgery* 1985, 98: 1171-1178
- 5- Clark RL, Ibanez ML, White EC; What constitutes an adequate operation for carcinoma of the thyroid? *Arch Surg.* 1966; 92: 23-26.
- 6- Djalilian, M, Beahrs OH, Devine KD, Weiland LH, DeSanto LW: Intraluminal involvement of the larynx and trachea by thyroid cancer. *Am J Surg.* 1974; 128: 500-504.
- 7- Frazel EL, Foote FW Jr. Papillary cancer of thyroid a review of 25 years of experience. *Cancer* 1958; 11: 895-922.
- 8- Friedman M, Danielzadeh JA, Caldarelli DD: Treatment of patients with carcinoma of the thyroid invading the airway. *Arch Otolaryngol Head Neck Surg.* 1994; 120: 1377-1381.
- 9- Fujimoto Y, Obara T, Ito Y, Kodama T, Yashiro T, Yamasbita T, et al. Aggressive surgical approach for locally invasive papillary carcinoma of the thyroid in patients over 45 years of age surgery 1986; 100: 1098-1107.
- 10- Grillo HC, Circumferential resection and reconstruction of the mediastinal and cervical trachea. *Ann SURg* 1965; 162: 374-385.
- 11- Grillo HC: Tracheal tumors: Surgical management. *Ann Thorax Surg* 1978; 26: 112-125.
- 12- Grillo HC, Zannini P: Resectional management of airway invasion by thyroid carcinoma. *Ann Thorax Surg.* 1986; 42: 287-298.
- 13- Hay ID. Papillary thyroid carcinoma. *Endocrine Metab Clin Noeth Am.* 1996; 19: 545-576.
- 14- Hendrick JW; An extended operation for thyroid carcinoma. *Surg Gynecol Obstet* 1963; 116: 185-188.
- 15- Ishihara T, Kikuchi K, Ideda T, Inouse H, Fukal S, Ito K, et al: Resection of thyroid carcinoma infiltrating the trachea *Thorax* 1978; 33: 378-386.
- 16- Ishihara T, Yamazaki S, Kobayashi K, Inoue H, Fukai S, Ito K, et al: Resection of trachea infiltrated by thyroid carcinoma. *Ann Surg* 1982; 195: 496-500.
- 17- Ishihara T, Kobayashi K, Kikuchi K, Kato R, Kawamura M, Ito K. Surgical treatment of advanced thyroid carcinoma invading the trachea. *J Thorax cardiovas Surg.* 1991; 102: 717-20.
- 18- Kobayashi T, Asakawa H, Tamaki Y, Umeshita K, Manden M. Fatal differentiated thyroid cancer. *J Surg Oncol* 1996; 62: 123-127.
- 19- Sakamoto A, Kasai N, Sugano H. Poorly differentiated cancer of the thyroid. *Cancer* 1983; 52: 1849-1855.
- 20- Segal K, Abraham A, Levy R, Schindel J. Carcinoma of the thyroid gland invading larynx and trachea. *Clin Otolaryngol* 1984; 9: 21-25.
- 21- Silliphant WM, Klinck GH, Levitin MS. Thyroid carcinoma and death: a clinicopathological study of 193 autopsies. *Cancer* 1964; 17: 513-525.
- 22- Silverberg SG, Hutter RVP, Foote FW Jr. Fatal carcinoma of the thyroid, histology, metastases, and causes of death. *Cancer* 1970, 25: 792-802.
- 23- Tsumori T, Nakao K; Masahiko M, izukura M, Monden Y, Sakurai M, et al. Clinicopathologic study of thyroid carcinoma infiltrating the trachea. *Cancer* 1985; 56: 2843-2848.