

# بررسی عوامل ایجادکننده تغییرات کاذب در نمونه‌های بافتی دهان

دکتر اسماعیل یزدی، گروه پاتولوژی فک و دهان، دانشگاه علوم پزشکی تهران

دکتر سهیل پردیس، گروه پاتولوژی فک و دهان، دانشگاه علوم پزشکی شیراز

دکتر محمد اسلامی، گروه پاتولوژی فک و دهان، دانشگاه علوم پزشکی تهران

دکتر امیرحسین فخرائی، گروه جراحی دهان و فک و صورت، دانشگاه علوم پزشکی تهران

## Artifacts in Oral Histopathology and Causative Factors

### ABSTRACT

Artifacts in histopathology, could create serious errors and cause misdiagnosis. In some cases, the degree of artifactual damage is so large that may involve the entire specimen, rendering it suboptimal or useless for diagnostic purposes.

Usually, cases of oral cavity specimens are of small size and fine texture, and as a result, the artifacts are more effective on them. However, there are very limited reports in this respect.

The present study included a relatively vast range of possible causative factors (which could cause artifacts in histomorphology). 100 specimens went under the influences of 22 factors.

We found that in common, causative factors with reports of Mehregan and Margarone our results are, somehow similar. In other cases, which were for the first time applied to, the results were interesting and impressive for some kind of mucosal lesions such as pemphigoids are on malignant and premalignant lesions.

**Key Words:** Oral; Artifacts; Histopathology

## چکیده

Pemphigoidها و یا ضایعات بدخیم و پیش‌بدخیمی می‌باشند.  
واژه‌های کلیدی: دهان؛ نمونه بافتی؛ تغییرات کاذب

### مقدمه

"تغییرات کاذب بافتی" یا "artifacts" به تغییرات غیرواقعی اطلاق می‌گردند که در بررسی بافتی برش‌ها دیده می‌شوند ولی در زمان حیات بافت و قبل از انجام بیوپسی وجود ندارند و در عین حال می‌توانند با فرآیندهای پاتولوژیک بافت در زمان حیات اشتباه شوند. شناسایی تغییرات کاذب بافتی در جهت تشخیص صحیح میکروسکوپی هیستوپاتولوژیک و جلوگیری از بروز خطا از اهمیت ویژه‌ای برخوردارند. زیرا این تغییرات می‌توانند موجب تشخیص‌های گمراه‌کننده هیستوپاتولوژیک گردند و در مواردی تغییرات در نمای هیستولوژیک بافت بقدری شدید باشد که برش بافتی میکروسکوپی را جهت تشخیص غیرقابل استفاده گرداند. از

"تغییرات کاذب هیستولوژیک" می‌توانند موجب بروز خطا و تشخیص‌های گمراه‌کننده گردند و در مواردی تغییرات حاصل به قدری شدید باشند که برش بافتی میکروسکوپی عملاً غیرقابل استفاده تشخیصی گردد. معمولاً نمونه‌های بافتی حفره دهان به خاطر اندازه کوچکتر و ظرافت بیشتر عملاً بیش از سایر نواحی بدن دستخوش تغییرات "کاذب بافتی" قرار می‌گیرند. معذالک گزارشات در این ارتباط بسیار معدود و محدود می‌باشند. بررسی حاضر شامل طیف نسبتاً وسیعی از عوامل احتمالی ایجادکننده تغییرات بافتی و تغییرات کاذب هیستومورفولوژیک ناشی از آنها بر روی ۱۰۰ نمونه متأثر از ۲۲ عامل می‌باشد که احتمالاً می‌توانند در ایجاد تغییرات کاذب دخیل باشند. نتایج حاصل، در بررسی اثر عوامل مشترک، با گزارشات Mehregan و Margarone، تا اندازه مشابه و در مواردی که برای اولین بار مورد توجه و کار قرار گرفته‌اند کاملاً جالب و در حالاتی تداعی‌کننده ضایعات مخاطی همچون

آنجا که یک بافت از مرحله نمونه برداری تا آخرین مراحل تهیه برش میکروسکوپی، روند و مراحل تکنیکی مختلفی را طی می‌کند، بدیهی است که عوامل ایجادکننده تغییرات کاذب بافتی می‌توانند به صورت مختلف در طی این مراحل به شکلی تأثیر خود را به روی بافت اعمال نمایند.

با توجه به اینکه معمولاً بافتها و ضایعات بیوسی شده از حفره دهان، نسبت به سایر مناطق بدن تا اندازه کوچکتر و از ظرافت بیشتری برخوردارند، می‌توان انتظار داشت که نمونه بافتهای برداشته شده از محیط دهان، بیش از سایر نواحی بدن در معرض تغییرات کاذب بافتی قرار گیرند. در بررسی گزارشات منتشر شده در رابطه با موضوع تغییرات کاذب بافتی، آنها که بطور اختصاصی این موضوع را مورد مطالعه قرار داده باشند بسیار معدود و محدود بوده و یا اکثراً در ارتباط با نمونه بافتهای غیردهانی می‌باشند. در بررسی حاضر سعی شده است که طیف نسبتاً گسترده‌ای از عوامل احتمالی ایجادکننده تغییرات کاذب بافتی و تأثیرات هیستومورفولوژیک ناشی از آنها و نیز زمینه‌های ایجاد خطا در تشخیص هیستوپاتولوژیک مورد بررسی قرار گیرد.

## روش و مواد

۱۰۰ نمونه بافت راکه همگی از بافتهای دهانی و شامل دو گروه وسیع از ضایعات Reactive و فولیکول دندانهای نهفته بودند انتخاب و ۲۲ عامل که بنظر می‌رسید می‌توانند در ایجاد تغییرات کاذب بافتی دخیل باشند را بر روی آنها اثر دادیم. همه نمونه‌ها از بیماران مراجعه کننده به بخش جراحی دهان و فک و صورت دانشکده دندانپزشکی دانشگاه علوم پزشکی تهران تهیه شدند و سپس هر یک از ۲۲ عامل انتخابی بطور جداگانه بر روی ۵ نمونه بافت به شرح و ترتیب زیر اثر داده شدند:

- ۱- اعمال فشار بر روی نسوج بوسیله هموستات در حین جراحی و نمونه برداری.
- ۲- ایجاد کشش یا کشیدن هموستات بر روی نمونه‌هایی که در حین جراحی توسط هموستات تحت فشار قرار داده شده بودند.
- ۳- بکارگیری "کوتری" از طریق تماس الکتروکوتر با نسوج، بلافاصله پس از تهیه بیوسی.
- ۴- تزریق بی‌حس کننده موضعی "لیدوکائین - اپی نفرین" در داخل نمونه‌ها.
- ۵- آغشته نمودن ناحیه‌ای از سطح بافت به محلول بنادین و

سپس داخل بیوسی.

- ۶- قرار دادن نمونه‌های بافتی به مدت یک ساعت بر روی قطعه‌ای گاز به منظور خشک شدن نسبی و سپس انتقال آنها به داخل محلول فرمالین ۱۰٪.
- ۷- تماس مکند با فولیکولهای دندانی بطور متناوب و به مدت ۲۰ ثانیه در حین جراحی.
- ۸- قرار دادن نمونه‌ها پس از انجام بیوسی در "الکل اتیلیک" به مدت ۲۴ ساعت.
- ۹- قرار دادن نمونه‌ها پس از انجام بیوسی در "محلول غلیظ فرمالین" به مدت ۲۴ ساعت.
- ۱۰- قرار دادن نمونه‌ها پس از انجام بیوسی در "آب" به مدت ۲۴ ساعت.
- ۱۱- قرار دادن نمونه‌ها پس از انجام بیوسی در محلول "نرمال سالین".
- ۱۲- قرار دادن نمونه‌ها پس از انجام بیوسی در محتویات "کارپول لیدوکائین اپی نفرین" به مدت ۲۴ ساعت.
- ۱۳- "منجمد کردن" نمونه‌ها پس از انجام بیوسی و نگهداری آنها در حالت انجماد به مدت ۲۴ ساعت.
- ۱۴- نگهداری نمونه‌ها، پس از ثبوت کامل در محلول "فرمالین ۱۰٪" در داخل محلولی مرکب از "اسید فرمیک و اسید کلریدریک" به مدت ۲۴ ساعت.
- ۱۵- انجام عمل فوق ولی شستن نمونه‌ها، بعد از نگهداری به مدت ۲۴ ساعت در محلول مرکب اسیدی مذکور با آب جاری به مدت ۵ دقیقه.
- ۱۶- انجام عمل بند ۱۴ و سپس جهت خنثی کردن اسید و قرار دادن بافت به مدت ۲۴ ساعت در محلول هیدروکسید سدیم.
- ۱۷- قرار دادن نمونه‌ها تحت فشار با هموستات پس از ثبوت کامل در محلول فرمالین ۱۰٪.
- ۱۸- ایجاد کشش بر روی نمونه‌هایی که پس از ثبوت کامل در محلول فرمالین ۱۰٪ توسط هموستات تحت فشار قرار داده شده بودند.
- ۱۹- نصب چاقویی کند بر روی میکروتوم و تهیه برش بلوکهای پارافینه مربوط به نمونه‌های انتخاب شده در ضخامت ۵ میکرون.
- ۲۰- تهیه برش از بلوکهای پارافینه مربوط به نمونه‌ها توسط میکروتوم در ضخامتی کمتر از ۵ میکرون.
- ۲۱- تهیه برش از بلوکهای پارافینه مربوط به نمونه‌ها توسط میکروتوم در ضخامتی بیشتر از ۵ میکرون.

۲۲- برش بلوکهای پارافینه مربوط به نمونه‌ها توسط میکروتوم با زاویه‌ای مورب نسبت به سطح بلوک.

ضمناً به منظور مقایسه، برای هر نمونه مورد بررسی یک نمونه شاهد برای کنترل تهیه شد. به این ترتیب که قسمتی از بافت مورد بررسی را قبل از تأثیر دادن عوامل ایجاد کننده تغییرات کاذب بافتی از آن جدا کرده و پس از ثبوت در محلول فرمالین ۱۰٪ به روند معمول از آن اسلاید میکروسکوپی تهیه کردیم.

در نهایت لام‌های میکروسکوپی متأثر از عوامل کاذب‌زا و لام‌های شاهد به وسیله میکروسکپ نوری از نظر هیستومورفولوژی و تغییرات کاذب ایجاد شده تحت مطالعه و مقایسه قرار گرفتند.

تغییرات کاذب ایجاد شده در برش‌های میکروسکوپی تحت بررسی، طیف گسترده‌ای از تغییرات هیستومورفولوژیک را نشان دادند که به ترتیب زیر فهرست و کد شدند:

A: چین خوردگی سطح اپی‌تلیوم مخاط

B: دوکی شکل شدن سلولهای اپی‌تلیال با هسته‌های بسیار باریک و کشیده

C: دوکی شکل شدن سلولهای اپی‌تلیال در لایه بازال و ایجاد نمای Palisading

D: کاهش ضخامت اپی‌تلیوم مخاط

E: ایجاد شکاف در ضخامت اپی‌تلیوم مخاط

- F: جدا شدن سلولهای اپی‌تلیال از یکدیگر بصورت سلولهای منفرد
- G: جداسازی اپی‌تلیوم مخاط از نسج همبندی
- H: کاهش حجم سلولهای اپی‌تلیال
- I: متفلس شدن لایه‌های کراتین از سطح اپی‌تلیوم مخاط
- J: واکنولیزه شدن سلولهای لایه Basal اپی‌تلیوم مخاط
- K: واکنوله شدن کل سلولهای اپی‌تلیوم مخاط
- L: از بین رفتن سلولهای لایه بازال در اپی‌تلیوم مخاط
- M: تراکم سلولهای لایه بازال در اپی‌تلیوم مخاط
- N: از بین رفتن قسمتی از اپی‌تلیوم مخاط
- O: ایجاد شکاف در نسج همبندی
- P: کاهش محتوای سلولی در نسج همبندی
- Q: ایجاد واکنولهای ریز و درشت در نسج همبندی
- R: کاهش حجم سلولهای نسج همبندی
- S: متراکم شدن رشته‌های نسج همبندی
- T: ایجاد نمای هیالینیزه در نسج همبندی
- U: از بین رفتن طرح رشته‌ای و ایجاد نمای Patchy یا گرانولار در رشته‌های نسج همبندی

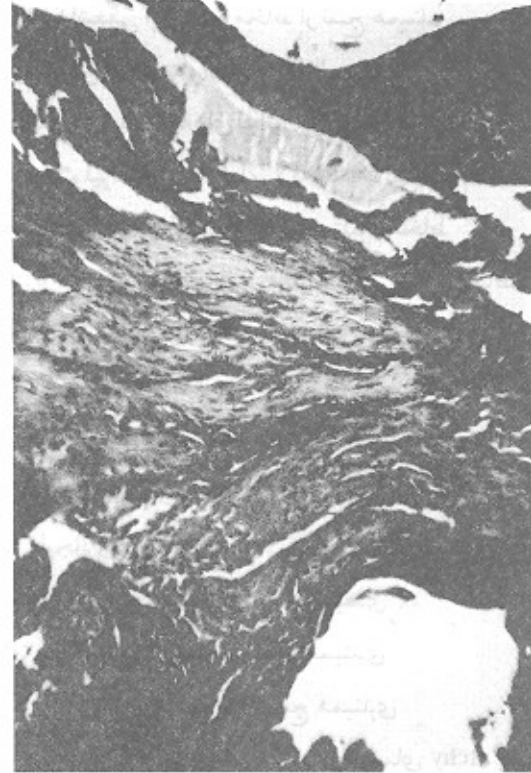
جدول ۱- عوامل انتخابی ایجاد کننده تغییرات کاذب در مرحله جراحی تهیه بیوپسی و تأثیرات هیستومورفولوژیک ناشی از آنها

عوامل انتخابی	نمونه	نمونه ۱	نمونه ۲	نمونه ۳	نمونه ۴	نمونه ۵
عامل ۱	ABDGEOS	ABDGEOS	ABDGEOS	ABDGEOS	ABDGEOS	ABDGEOS
عامل ۲	O	O	O	O	-	-
عامل ۳	NFCT	NFCT	NFCT	NFCT	NFCT	NFCT
عامل ۴	Q	Q	O	O	Q	Q
عامل ۵	-	-	-	-	-	-
عامل ۶	HRT	HRT	HRT	HT	HRT	HRT
عامل ۷	OQ	OQ	Q	Q	Q	Q

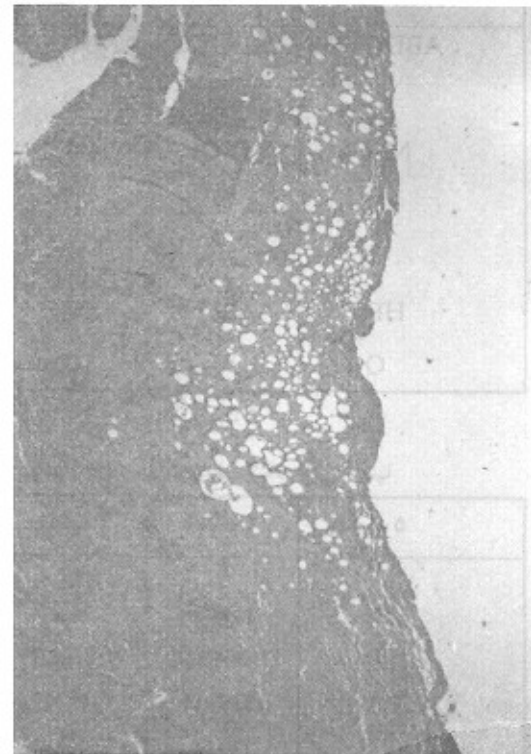جدول ۲- عوامل انتخابی ایجاد کننده تغییرات کاذب بافتی در مرحله انتقال نمونه بیوپسی و تأثیرات هیستومورفولوژیک ناشی از آنها

عوامل انتخابی	نمونه	نمونه ۱	نمونه ۲	نمونه ۳	نمونه ۴	نمونه ۵
عامل ۸	R	R	-	P	P	P
عامل ۹	RO	RO	RS	RS	-	RS
عامل ۱۰	FPRO	FPRO	FIJLGPRO	JLGPRO	IJLGPRO	JPRO
عامل ۱۱	LGPOU	LGPOU	KPOU	GPOU	GPOU	POU
عامل ۱۲	FEO	FEO	FEO	IO	FEO	FEO
عامل ۱۳	KQOP	KQOP	KQP	KQP	KP	KOP

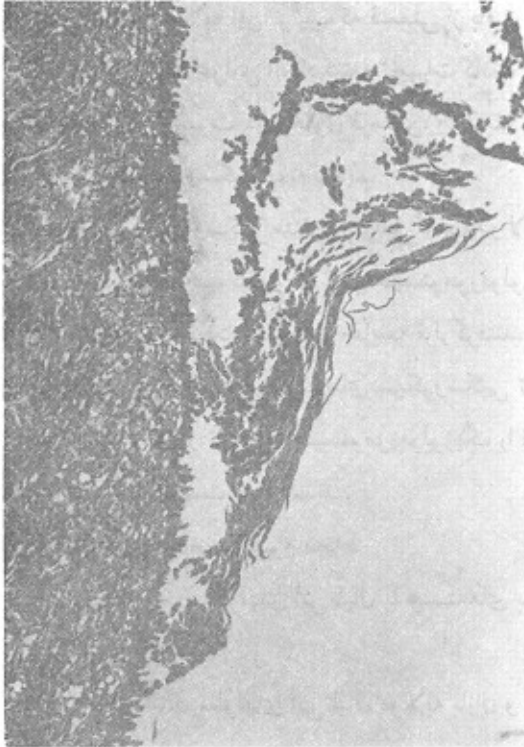
شکل ۱- نمودار تغییر شکل اجزاء بافت ناشی از فشار مکانیکی که با ایجاد شکاف در اپی تلیوم و نسج همبندی با ضایعات پاتولوژیکی و زیکولی قابل اشتباه می باشد.



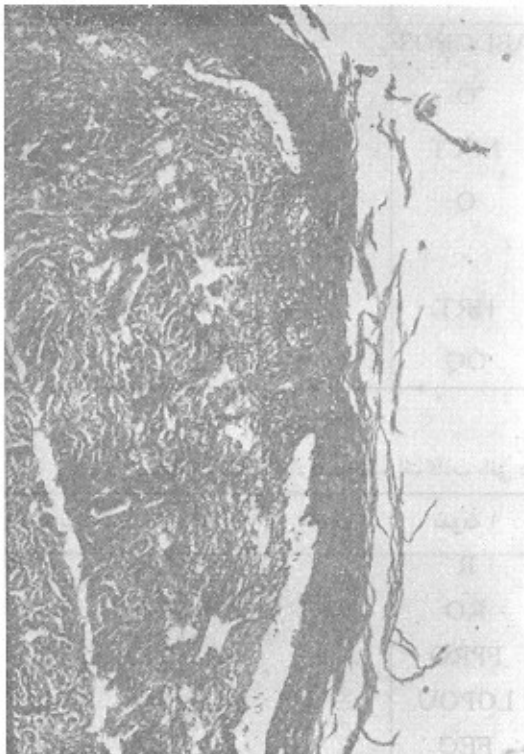
شکل ۲- نمودار اثر تماس مکرر مکنده جراحی با نسج فولیکول دندانی که ایجاد واکنشهای متعدد ریز و درشت در داخل نسج همبندی با شباهت به نسج چربی دچار دژنرسانس نموده است.



شکل ۳- نمودار اثر قرار دادن نمونه های بافتی در آب، محلول نرمال سالین و محتویات کارپول لیدوکائین اپی نفرین که منجر به تغییراتی در اپی تلیوم مخاط و نسج همبندی با شباهت به Pemphigus Vulgaris شده است



شکل ۴- نمودار اثر قرار دادن نمونه های بافتی در آب، محلول نرمال سالین و محتویات کارپول لیدوکائین اپی نفرین که منجر به شکافهایی در حد فاصل اپی تلیوم مخاط و نسج همبندی و نهایتاً تغییراتی قابل اشتباه با ضایعات Pemphigoid شده است.



جدول ۳- عوامل انتخابی ایجاد کننده تغییرات کاذب بافتی در مرحله اقدامات آزمایشگاهی و تأثیرات هیستومورفولوژیک ناشی از آنها

عوامل انتخابی	نمونه	نمونه ۱	نمونه ۲	نمونه ۳	نمونه ۴	نمونه ۵
عامل ۱۴		RU	RU	RU	RU	RU
عامل ۱۵		RU	RU	RU	RU	RU
عامل ۱۶		RU	RU	RU	RU	RU
عامل ۱۷		EO	EO	EO	EO	EO
عامل ۱۸		O	O	O	O	O
عامل ۱۹		O	E	EGO	GO	EGO
عامل ۲۰		WXEO	WXEO	WXEO	WXEO	WXEO
عامل ۲۱		MV	MV	MV	MV	MV
عامل ۲۲		-	-	-	-	-

## رنگ پذیری نسجی

W : کاهش محتوای سلولی و رشته‌های نسج همبندی و

## رنگ پذیری نسجی

X : افزایش اختلاف در اندازه و شکل سلولها (پلئومورفیسم

سلولی)

Y : تغییر شکل سلولهای آماسی بصورت سلولهایی هیپرکروم

و دوکی شکل

عوامل مورد بررسی و تغییرات کاذب هیستومورفولوژیک ناشی از آنها در هر یک از نمونه‌های بافتی بر اساس مرحله تأثیرگذاری روی بافت در جدولهای ۲، ۳ و فراوانی هر یک از تغییرات کاذب ایجاد شده در رابطه با عوامل مورد بررسی در جدول ۴ نمایان شده‌اند.

## بحث

بررسی تأثیرات ۲۲ عامل، نمایانگر درصد بالایی از تغییرات کاذب در نمونه‌های بافتی بودند و این موضوع اهمیت توجه به تغییرات کاذب بافتی را برای ما بیش از پیش روشن می‌سازد. عواملی که مورد بررسی قرار گرفتند اکثراً از عواملی هستند که بطور شایع بافت را در طی روند آماده‌سازی از مرحله تهیه نمونه بیوپسی تا آخرین مراحل تهیه اسلاید میکروسکوپی، تحت تأثیر قرار می‌دهند.

ما در مطالعه خود اثر فشار و کشش مکانیکی را بطور همزمان در هر یک از ۵ نمونه مورد مطالعه قرار دادیم زیرا فشار و کشش مکانیکی از عواملی می‌باشند که غالباً همراه با یکدیگر بطور توأم بافت را تحت تأثیر قرار می‌دهند فشار مکانیکی در حین جراحی موجب شکافهایی در اپی‌تلیوم مخاط، نسج همبندی و ناحیه اتصال

جدول ۴- فراوانی تغییرات کاذب ایجاد شده توسط عوامل انتخابی مورد بررسی

فراوانی کاذب	%۲۰	%۴۰	%۶۰	%۸۰	%۱۰۰
عامل ۱				AE	BDGOS
عامل ۲			O		
عامل ۳					NGCT
عامل ۴		O	Q		
عامل ۵					
عامل ۶				R	HT
عامل ۷	O				
عامل ۸	R		P		
عامل ۹	O		S	R	
عامل ۱۰		FI	LG	J	PRO
عامل ۱۱	KL		G		POU
عامل ۱۲	I			FEO	
عامل ۱۳		O	W		KP
عامل ۱۴					PU
عامل ۱۵					PU
عامل ۱۶					PU
عامل ۱۷					EO
عامل ۱۸					O
عامل ۱۹			EG		O
عامل ۲۰					WXEO
عامل ۲۱					MV
عامل ۲۲					

V : افزایش محتوای سلولی و رشته‌های نسج همبندی و

هم گسیختگی در پوشش اپی تلیال که بر اثر تماس با کوتری ایجاد می‌شود. به تشخیص این ساختگی کاذب هیستولوژیک کمک می‌کند. تزریق داروی بی‌حس کننده موضعی به داخل نسج موجب واکتولها و شکافهایی در نسج همبندی می‌شود که به نسج چربی در حال دژنراسانس شباهت دارد. خونریزی داخل بافت نیز از عوارضی است که در رابطه با تزریق داخل بافت ذکر شده است (۶). در عین حال این حالت در هیچیک از نمونه‌های تحت بررسی ما مشاهده نشد ولی بدیهی است که تزریق در داخل یک بافت پرعروق، احتمال خونریزی بافتی را افزایش می‌دهد.

بتادین هیچگونه تأثیری در هیستومورفولوژی بافتهای مورد مطالعه را نداشت. استفاده از محلولهای حاوی ترکیبات ید بر روی سطح مخاط در برخی مطالعات دیگر نیز فاقد تأثیر و ایجاد تغییرات کاذب بافتی (۵، ۶) و در یک مورد مؤثر در ایجاد تغییرات کاذب بافتی ذکر شده است (۲). معذالک آنچه ما بدست آوردیم نشان می‌دهد که استفاده از محلول بتادین با غلظتی که بطور معمول عرضه می‌شود، در ایجاد تغییرات کاذب بافتی بی‌اثر است. خشک شدن بافت منجر به کاهش حجم سلولها و ایجاد نمای هیالینیزه در نسج همبندی می‌شود و در صورتی که این تغییرات بطور یکنواخت در سرتاسر بافت صورت پذیرد، نمای هیستولوژیک بافت را با ضایعات Oral Submucous Fibrosis و Systemic Sclerosis قابل اشتباه می‌سازد. این تأثیر در کناره‌های نسج که در معرض هوا بودند بیشتر ملاحظه می‌شد. بدیهی است که هرچه بافت اندازه کوچکتری داشته باشد، سریعتر خشک می‌شود و بیشتر در معرض این تغییر کاذب قرار می‌گیرد.

تماس مکرر مکنده جراحی با فولیکول دندانهای موجب واکتولهای ریز و درشت متعددی در نسج همبندی شبیه به نسج چربی تروماتیزه شده می‌گردد (شکل ۲). این نتیجه به یافته Wysocki و همکارانش که بررسی مشابهی را انجام دادند هماهنگی دارد (۹). از یافته‌های موجود این نتیجه استنباط می‌شود که هرچه یک بافت همبندی دارای قوام شل‌تر و رشته‌های ظریفتری باشد، به میزان بیشتری تحت تأثیر این عامل ایجاد کننده تغییرات کاذب قرار می‌گیرد.

قرار دادن نمونه‌های بافتی در محلولهایی غیر از محلول فرمالین ۱۰٪ اثراتی در هیستومورفولوژی بافت بجا می‌گذارد با اینکه قرار دادن بافت در الکل و فرمالین غلیظ تأثیری در اپی تلیوم مخاط نشان نمی‌دهد. معذالک موجب shrinkage سلولی و تراکم رشته‌های نسج همبندی می‌شود. قرار دادن نمونه‌های بافتی در آب، محلول

اپی تلیوم به نسج همبندی می‌شود که در موارد خاص می‌تواند با وزیکولهای ناشی از ضایعات پاتولوژیک اشتباه گردد (شکل ۱). تغییرات دیگر شامل دوکی شکل شدن سلولهای اپی تلیال و کاهش ضخامت اپی تلیوم نمای یک اپی تلیوم آتروفیک را ایجاد می‌نماید. مضرس بودن نوک هموستات موجب مضرس شدن و نمای پاپیلری سطح اپی تلیوم می‌شود که در مواردی می‌تواند نمای Papilloma را پیدا کند. رشته‌های همبندی بر اثر فشار متراکم شده و نمای هیالینیزه پیدا کرده و براحتی با scar tissue قابل اشتباه است. Mehregan و همکارانش به تغییرات مشابهی ناشی از فشار مکانیکی در نسج همبندی اشاره کرده‌اند (۸).

سلولهای آماسی در مواردی بر اثر فشار مکانیکی شکل اولیه خود را از دست داده و به اشکال دوکی یا بیضوی مشاهده می‌شوند. حساس بودن سلولهای آماسی طبیعی و تئوپلاستیک نسبت به فشار مکانیکی در گزارشات دیگر نیز دیده و ذکر شده است (۱، ۳، ۴، ۷). فشار مکانیکی موجب تغییر در جهت قرار گرفتن سلولها و رشته‌های همبندی نیز می‌شود.

در بررسی اثر فشار مکانیکی روی بافت ثابت شده در فرمالین ۱۰٪، شکافها و پارگیهایی در اپی تلیوم و نسج همبندی همراه با تغییر جهت رشته‌های همبندی مشاهده می‌شود ولی میزان تغییر شکل و فشردگی سلولها نسبت به نسج ثابت نشده در فرمالین بسیار کمتر است؛ این امر نشان می‌دهد بافت ثابت شده در فرمالین بعلت سفت شدن نسبی قوام نسبت به فشار مکانیکی از مقاومت بیشتری برخوردار است.

در هیچیک از گزارشات منتشر شده به اثر کشش مکانیکی روی بافت اشاره نشده است. در بررسی ما مشاهده شد که فشار مکانیکی در موارد بافتهای ثابت نشده و ثابت شده در فرمالین ۱۰٪ همواره باعث پارگیها و شکافهای بافتی می‌شود.

تماس کوتری با بافت موجب از بین رفتن اپی تلیوم و جانشینی آن با یک ماده متراکم بی‌شکل و فاقد سلول و رشته می‌شود. ضمناً سلولهای اپی تلیال در مجاور منطقه مذکور بشکل سلولهای دوکی در می‌آیند که در مواردی از یکدیگر جدا می‌شوند. Margarone و Mehregan در بررسی اثر کوتری روی بافت به دوکی شکل شدن سلولهای اپی تلیال اشاره کرده‌اند (۶، ۸).

در بررسی ما سلولهای طبقه بازال بیشترین میزان دوکی شکل شدن را نشان می‌دهند. مشاهده تغییرات بافتی ناشی از کاربرد کوتری می‌تواند نمای یک زخم را روی سطح مخاط تداعی کند ولی عدم ارتشاح سلولهای آماسی در ناحیه تخریب اپی تلیوم و بی‌نظمی و از

رشته‌های همبندی، کاهش رنگ‌پذیری بافت، افزایش پلئومورفیسم سلولی و شکافها و پارگیهایی در بافت به وجود می‌آورد که موجب نماهای کاذب شبیه به یک نسج شل و غیرفیبروتیک یا ادماتوز می‌گردد که افزایش پلئومورفیسم سلولی احتمالاً ناشی از برش بافت با ضخامتی کمتر از قطر یک سلول می‌باشد که بطور ناقص فقط قسمتی از یک سلول را در بر می‌گیرد و برحسب اینکه برش در قسمت مرکزی یا حاشیه سلول صورت گرفته باشد، اشکال متنوعی از یک نوع سلول ایجاد می‌شود که تداعی کننده پلئومورفیسم سلولی است و نمایی مشابه با ضایعات Malignant یا Premalignant را در بافت ایجاد می‌کند.

برش بلوکهای پارافینی توسط میکروتوم در ضخامتهای بیش از حد معمول باعث می‌شود که تراکم سلولی در اپی‌تلیوم و نسج همبندی و رنگ‌پذیری بافت افزایش یابد که این تغییرات خصوصاً در طبقه بازال اپی‌تلیوم بطور واضح‌تر مشاهده می‌گردد. این تغییرات موجب می‌شود که نتوان جزئیات سیتولوژیک سلولها را بدقت تعیین نمود. ضمناً افزایش کاذب و ظاهری رشته‌های کلاژن در نسج همبندی به نمای بافت را به ضایعات فیبروتیک شبیه می‌گرداند.

در نمونه‌هایی که بلوک پارافینی آنها توسط میکروتوم با زاویه‌ای مورب برش داده شوند هیچگونه تغییر هیستومورفولوژیک مشاهده نمی‌شود. در عین حال Mehregan و Margarone با تغییر دادن زاویه برش بافتهای پوست و مخاط توسط میکروتوم نشان دادند که ابعاد و تناسب پوشش اپی‌تلیال در رابطه با نسج همبندی تغییر کرده و نمای کاذب آکانتوز یا پاپیلوماتوز ایجاد می‌گردد (۸، ۶). تناقض بین گزارشات دیگران و بررسی ما احتمالاً به این علت است که بافتهای مورد استفاده ما همگی دارای سطحی گنبدی شکل بودند و این امر می‌تواند موجب مشاهده نتایج یکسان در برش بافت با زوایای متفاوت گردد.

در خاتمه می‌توان به این نتیجه رسید که جهت دستیابی به یک لام میکروسکپی با حداقل میزان تغییرات کاذب بایستی جراح، پاتولوژیست و کارشناس آزمایشگاه موضوع تغییرات کاذب بافتی و اهمیت آنها بعنوان یکی از موانع تشخیصی مورد توجه قرار داده و هر یک از عوامل ایجاد کننده تغییرات کاذب را در محدوده عملکرد خود بشناسند و به حداقل برسانند تنها در این صورت است که اسلاید میکروسکپی تهیه شده از بافت مورد بررسی را می‌توان بعنوان یک ابزار تشخیصی با ارزش و قابل اعتماد مورد مطالعه و تفسیر قرار داد.

نرمال‌سالیین و محلول لیدوکائین اپی‌نفرین موجب تغییرات چشمگیری در اپی‌تلیوم مخاط می‌شود که مختصراً شامل حالات زیر می‌باشند:

۱- سلولهای اپی‌تلیال در ناحیه فوقانی لایه بازال از یکدیگر جدا شده و نمایی بسیار شبیه به آکانتولیز در ضایعه Pemphigus Vulgaris ایجاد می‌کند با این تفاوت که سلولهای اپی‌تلیال در این مورد به شکل سلولهای زاویه‌دار و چندوجهی می‌باشند (شکل ۳).  
۲- سلولهای طبقه بازال واکتوله و در مواردی از بین می‌روند. در صورتی که نسج همبندی به حد کافی دارای ارتشاح آماسی باشد، این تغییرات کاذب هیستولوژیک با ضایعات Lichen planus و Lupus Erythematosis قابل اشتباه است.

۳- در مواردی شکافهایی در حد فاصل اپی‌تلیوم و نسج همبندی ایجاد می‌شوند که این نما با ضایعات Pemphigoid قابل اشتباه است (شکل ۴).

انجماد بافت موجود واکتولهای ریز و درشت متعدد در اپی‌تلیوم، شکافها و واکتولهایی در نسج همبندی و بطور کلی از هم گسیختگی نسبی در کل زمینه نسج می‌شود که آنها را به تشکیل بلورهای یخ در زمینه بافت و سلولها نسبت می‌دهند (۸). ایجاد سلولهای اپی‌تلیال با سیتوپلاسم وسیع و روشن، این تغییرات را تا حدودی با ضایعاتی از قبیل Leukoedema و White Sponge Nevus شبیه می‌نماید.

در بافتهای قرار داده شده در اسید که به سه طریق مختلف بررسی شده بودند تغییرات مشابهی شامل کاهش محتوای سلولی در نسج همبندی و ایجاد طرح Patchy یا گرانولر با از بین رفتن نمای رشته‌ای در الیاف نسج همبندی مشاهده می‌گردد که این تغییرات در مواردی نمای بافت را به نسج نکروتیک شبیه می‌کند.

در بررسی آثار ناشی از برش بافت با چاقوی کند میکروتوم متوجه شکافها و پارگیهای متعدد در نسج بصورت شکافهای ظریف و منظم و متوازی یا به شکل پارگیهای وسیع و نامنظم می‌شویم. این تغییر کاذب که از شایعترین تغییرات کاذب در لامهای هیستوپاتولوژیک می‌باشد معمولاً بعلت شکل خاصی که در کل زمینه بافت ایجاد می‌کند براحتمی قابل شناسایی است ولی در مواردی که بطور محدود و فقط باعث جدایی اپی‌تلیوم مخاط از نسج همبندی شده باشد می‌تواند زمینه‌ساز نمای کاذب ضایعات Pemphigoid گردد.

برش بلوکهای پارافینی توسط میکروتوم در ضخامتهای کمتر از حد معمول، تغییرات مختلفی را بصورت کاهش تراکم سلولی و

## منابع

- 1- Alguacil A. Artifacual changes mimicking signet ring cell carcinoma in transurethral prostatectomy Am J Surg Pathol 1986; 10(11): 795-800.
- 2- Benda JA, Lamoreaux J, Johnson SR. Artifact associated with the use of strong iodine solution in cone biopsies. Am J Surg Pathol 1987; 11(5): 367-74.
- 3- Bernstein . Biopsy technique; the pathological considerations. JADA 1978; 96: 438-43.
- 4- Cartagena N, Suster S, Cabello B. Artifacual disorition of cells simulating small cell carcinoma in the bone marrow. Am. Clin. Lab Sci 1993; 23(2): 130-6.
- 5- Epstein JB, Scully C, Spinelli JJ. Tohiridine blue & lugol's iodine application in the assesement of oral malignant diseases. J Oral Pathol Med 1991; 21: 160-3.
- 6- Margarone. J, Natiella J, Vaughan C. Arttfacts in Oral Biobsy speciemens. J Oral Maxillofac Surg 1985; 43: 163-72.
- 7- Maygorden SJ, Askin FB, Burkes EJ. Isolated extramedullary relapse of acute myelogenous leukemia in a tooth. od pathol 1989; 2(1): 59-62.
- 8- ehregan A, pinkus H. Artifacts in dermal histopathology. Arch Derm 1966; 94: 218-25.
- 9- Wysocki GP, Gusenbauer AW, Daley TD. Surgical suction dammage: A common tissue ortifact. Oral Surg Oral Med Oral Pathol. 1987; 63: 573-5.