

گزارش یک مورد ریزش موشبیه به آلوپسی آره آتا در بیماری مایکوزیس فونگوئیدس

دکتر فرشاد فرنقی - استادیار گروه پوست دانشگاه علوم پزشکی تهران - بیمارستان رازی
دکتر زهرا صفایی نراقی - استادیار گروه آسیب شناسی دانشگاه علوم پزشکی تهران - بیمارستان رازی
دکتر صفیه السادات محبی - دستیار گروه پوست دانشگاه علوم پزشکی تهران - بیمارستان رازی

Alopecia-Areata Like Alopecia in Mycosis Fungoides, a Case Report ABSTRACT

Mycosis Fungoides (MF) is a cutaneous T-cell lymphoma (2,5). Alopecia is rarely seen in this disease, and the reported cases are in the form of follicular mucinosis (1,2,4). In this case report a patient is presented whose lesions all showed alopecia without mucinosis. Furthermore there was a patch of alopecia without any epidermal changes, which was clinically identical with alopecia areata, and histologically identical with MF. After six months of treatment there is regrowth of almost normal hair on all of the lesions.

Key Words: Mycosis Fungoides (MF), Cutaneous T-cell lymphoma (CTCL), Alopecia areata, Mucinosis.

چکیده

بیماری مایکوزیس فونگوئیدس (MF) یک لنفوم پوستی در اثر لنفوسیت‌های T بدخیم می‌باشد (۵،۲). در این بیماری آلوپسی (ریزش مو) بطور نادر دیده می‌شود که آن هم به شکل فولیکولار موسینوزیس می‌باشد (۴،۲،۱). در این مقاله بیماری معرفی می‌شود که در تمامی ضایعات او، ریزش مو بدون علایم موسینوز دیده می‌شد. اضافه بر آن یک پلاک فقط با ریزش مو بدون تغییرات بالینی اپیدرمال، کاملاً شبیه به آلوپسی آره آتا و از نظر آسیب شناسی منطبق با MF وجود داشت. بعد از حدود شش ماه درمان، در تمامی ضایعات، رویش موی مجدد تقریباً طبیعی اتفاق افتاده است.

واژه‌های کلیدی: مایکوزیس فونگوئیدس - لنفوم پوستی با سلول T - آلوپسی آره آتا - موسینوزیس.

مقدمه

بیماری مایکوزیس فونگوئیدس (MF) که مشخص می‌شود با ارتشاح پوست توسط لنفوسیت‌های T، طیفی را ایجاد می‌کند که یکسوی آن پروسه صرفاً التهابی و سوی دیگر آن توپلاسم واقعی لنفوسیت‌های T با منشأ پوستی می‌باشد (۱). از نظر بالینی بیماری بطور تپیک از سه مرحله ضایعه قرمز رنگ همسطح پوست (Erythematous patch)، پلاک و تومور

می‌گذرد و در نهایت غدد لنفاوی و ارگانهای احشایی را درگیر می‌کند (۵،۴،۲،۱).

در مرحله Patch ضایعات با پوسته‌ریزی، قرمزی و احتمالاً خارش همراه هستند (۵،۳،۲،۱)، که از نظر بالینی شبیه به درماتیت یا پسوریازیس می‌باشد (۴،۲) و به همین دلیل گاه نام پاراپسوریازیس بر آن اطلاق می‌شود (۵،۴،۳،۲). در این مرحله یافته‌ها اختصاصی نیستند (۵،۴،۲،۱) و بیوپسی‌های متعدد با فاصله زمانی جهت تأیید تشخیص الزامی است (۲). گزارش آلوپسی (ریزش مو) در این بیماری نادر است و اشکال گزارش شده نیز همگی بشکل فولیکولر موسینوزیس بوده‌اند که از نظر بالینی پلاکهایی با قوام خمیری و ترشح نقطه‌ای (فولیکولر) ماده چسبنده موسین هستند و در آسیب شناسی، دژنرسانس فولیکول مو همراه با رسوب شدید ماده موسین (اسیدموکوپلی ساکارید) در غلاف خارجی وجود دارد (۶،۵،۴،۳،۲،۱). در لیتراتور گزارشی از انواع دیگر آلوپسی منجمله آلوپسی آره آتا، در MF وجود ندارد.

آسیب شناسی

از نظر آسیب شناسی، بیماری MF مشخص می‌شود با:

- ۱- ارتشاح شدید لنفوسیتی در درم پایلری و اپیدرم که اصطلاحاً اپیدرموتروپسم نامیده می‌شود.
- ۲- وجود سلولهای تک هسته‌ای آتیپیک با هسته درشت

هیپرکروم سربریفرم Cerberiform (سلولهای MF) در ارتشاح لنفوسیتی.

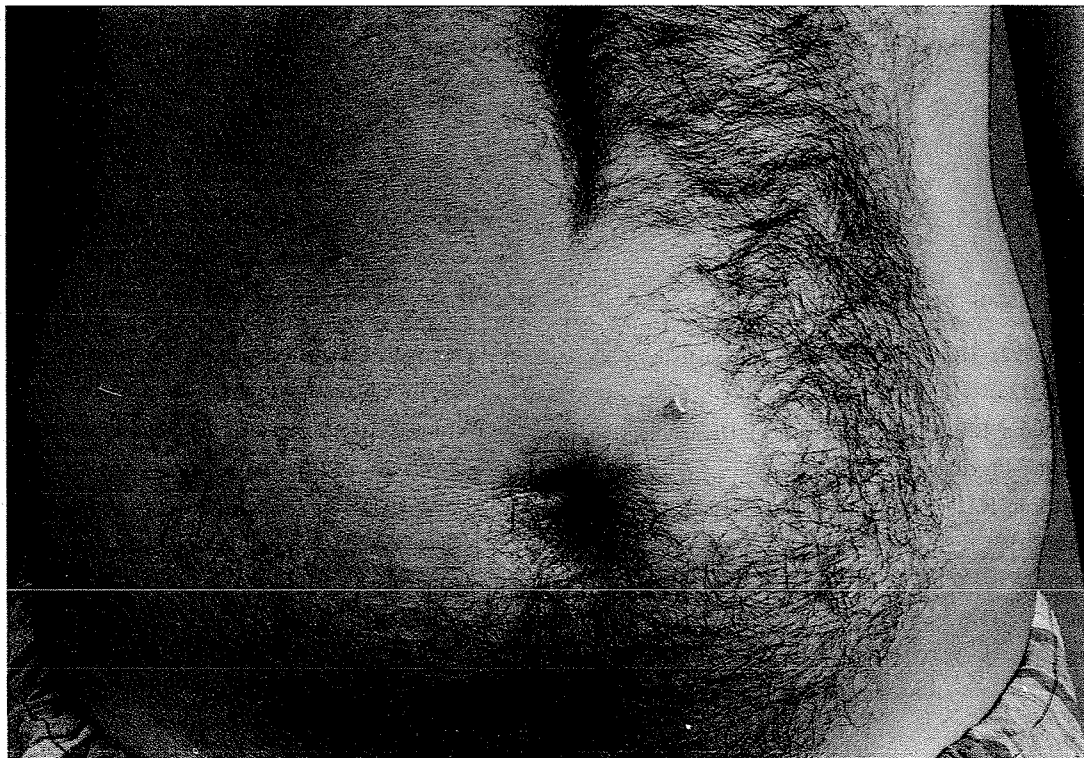
۳- تجمع سلولهای فوق به نام میکروآبسه پوتریر (Pauterier) درون اپیدرم.

۴- تهاجم سلولهای تک هسته‌ای آتیپیک به اپی‌تلیوم ضمام، خصوصاً فولیکول مو که گاه با دژنراسانس موسینوز همراه هستند (۵،۴،۱).

معرفی مورد

بیمار آقای ع.ع.م ۳۱ ساله از اهالی قائمشهر می‌باشد که از ۱۰ سال قبل (سال ۶۴) یک پلاک اریتماتو و پوسته‌دار با خارش مختصر بر روی ساعد راست پیدا کرده است، که گزارش

شکل ۱- ضایعه روی شکم بیمار



می‌خورد.

در درم میانی تعدادی فولیکولهای موی کوچک (مینیاتور) با غدد سباسه کوچک وجود دارد که در احاطه یک باند فیبروز و ارتشاح لنفوسیتی قرار دارند. همچنین رشته‌های اپیتلیوم بازالوئید در اطراف پاپی‌های مو وجود دارد. مناطقی از تخریب فولیکول مو در اثر تهاجم سلولهای تومورال نیز مشهود است که تبدیل به توده‌های بزرگی از بافت فیبروتیک شده است. علائمی دال بر موسینوز دیده نمی‌شود.

تشخیص آسیب شناسی: MF همراه با آلوپسی آره‌آتا.

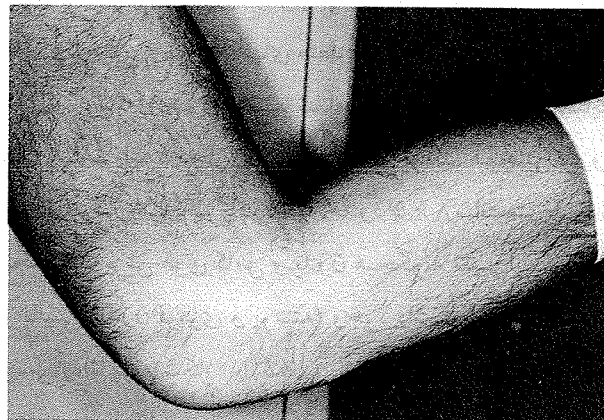
گزارش آسیب شناسی

سه بیوپسی از سه محل مختلف، منجمله ناحیه مشابه آلوپسی آره‌آتا، ساختمانهای مشابهی را نشان می‌دهد:

- اپیدرم دارای آکانتوزیس متوسط با نواحی متعدد اگزوسیتوزیس با سلولهای تک هسته‌ای هیپرکروم آتیپیک می‌باشد. همچنین میکروآبسه‌های پوتریر در محل اتصال اپیدرم و درم (DEJ) دیده می‌شود.

در درم فوقانی، ارتشاح متراکم سلولهای لنفوئیدی مونومورف با هسته نامنظم و سربریفرم وجود دارد. تعدادی ائوزینوفیل نیز بچشم

شکل ۲- ضایعه روی ساعد، شش ماه پس از درمان



میلی گرم روزانه (۱ mg/kg) و PUVA یک روز در میان قرار گرفت. بعد از حدود دو ماه از درمان بتدریج بر روی تمامی ضایعات موهای نرم کرکمانندی شروع به رشد کردند و اکنون بعد از حدود ۶ ماه تعداد زیادی از ضایعات دارای موهای تقریباً طبیعی از نظر قطر و رنگ شده‌اند (شکل ۲).

بحث و نتیجه گیری

مورد گزارش شده اولاً نمونه نادری از تظاهرات MF به شکل آلوپسی بدون موسینوزیس بر روی پلاکهای تیپیک MF می‌باشد. ثانیاً ضایعه طرف چپ شکم بیمار که از نظر بالینی کاملاً شبیه به آلوپسی آره‌آتا بود، و در بدو امر به این شکل توجیه شد که شاید یک آلوپسی آره‌آتای واقعی در زمینه استرس وارد شده به بیمار باشد، در بررسی آسیب‌شناسی یک ضایعه تیپیک MF به همراه برخی یافته‌های آره‌آتا گزارش شد. در واقع می‌توان چنین نتیجه گرفت که آلوپسی آره‌آتا ممکن است از تظاهرات MF باشد. نکته سوم، جواب خوب بیمار به درمان، از نظر بهبودی ضایعات و خصوصاً رویش مو در کلیه ضایعات بطور همزمان می‌باشد.

درمان و پیگیری

بیمار با تشخیص MF, stage ۱ b, تحت درمان با تیگازون ۷۵

منابع

- 1- Mackie R.M. (1992) (Rook) Textbook of Dermatology, 5th edition. p. 2119-2126.
- 2- Heald P.W., Edelson R.L. (1993) (Fitzpatrick) Dermatology in General Medicine, 4th edition. p. 1285-1289.
- 3- Heald P.W., Edelson R.L. (1992) (Moschella) Dermatology, 3rd edition p. 1815-1819.
- 4- Lever W.F., Schaumberg - Lever G. (1990) Histopathology of the Skin 7th edition. p. 819-824.
- 5- Weedon D. (1992) Systemic Pathology, 3rd edition. "The Skin , 9th volume", p. 1033-1037.
- 6- Weedon D. (1992) Systemic Pathology. 3rd edition. "The Skin, 9th Volume". p 394-395.