

# گزارش توبرکولوم مغزی در تشخیص افتراقی M.S

دکتر مجید غفارپور - استادیار و رئیس بخش نورولوژی - بیمارستان امام خمینی دانشکده پزشکی - دانشگاه علوم پزشکی تهران

## Brain Tuberculoma, a Case Report ABSTRACT

Tuberculoma is one of the Causes of the space occupying lesions in brain. Its manifestations can mimic many diseases such as tumor, vasculitis, and multiple sclerosis.

A Patient with brain tuberculoma secondary to epidymitis is reported. His symptoms and signs were very similar to the patients with multiple sclerosis. The physicians must keep in mind this disease in the differential diagnosis with many disorders especially multiple sclerosis.

### چکیده

توبرکولوم یکی از علل ضایعات فضاگیر مغزی است. تظاهرات بالینی آن می‌تواند واسکولیت، تومور مغزی و یا مالتیپل اسکلروزیس را تقلید نماید. در این مقاله، مورد مرد جوانی را معرفی می‌کنیم که از نظر علائم بالینی و بررسی پاراکلینیکی ابتدا MS را مطرح می‌کرد ولی پس از مطالعات دقیق‌تر توبرکولوم با منشأ اپیدیمیتم محرز شد و با درمان ضد سلی بهبودی حاصل نمود. از این رو لازم به نظر می‌رسد که در تشخیص افتراقی MS توبرکولوم مغزی نیز همیشه مدنظر باشد.

### تاریخچه

آثار سل استخوانی را در جمجمه انسانهای متعلق به پنج هزار سال قبل از میلاد دیده‌اند. اروپائیان باستان هزار سال قبل از میلاد سل را می‌شناختند. بقراط و جالینوس با مننژیت سلی آشنا بوده‌اند. مننژیت سلی و هیدروسفالی ناشی از آن بوسیله Whytt و پاراپلژی حاصل از سل مهره‌های پشتی کمبری توسط POTT (۱۷۷۹) گزارش شده‌اند. در سال ۱۸۸۲ کخ باسیل سل را کشف نمود. اولین داروی ضد سلی در ۱۹۴۴ (استرپتوماسین) و هشت سال بعد ایزونیازید پا به عرصه درمانی گذاشتند.

اولین توبرکولوم مغزی در سال ۱۷۹۰ گزارش شد و در سال ۱۸۸۲ ورنیکه، جراحی توبرکولوم را انجام داد. اتوپسی یک بیمار پارکینسونی بسال ۱۸۹۳ توبرکولوم جسم سیاه را نشان داد.

### اپیدمیولوژی

سیستم عصبی مرکزی هرگز محل درگیری اولیه در سل

نمی‌باشد بلکه معمولاً بدنبال سل ربوی درگیر می‌شود (۲۳). در ۱۰٪ موارد سل اولیه در استخوان، اپیدیدیم و پریتون قرار می‌گیرد (۱۷). کلیه، اندومتر، تنوسینویوم مفصل و غدد لنفاوی محل‌های دیگر سل اولیه می‌باشند (۲۴).

۱۰٪ کل سل‌ها را اشکال عصبی آن تشکیل می‌دهند (۲۳). توبرکولوم، زمانی شایع‌ترین تومور حفره خلفی جمجمه به حساب می‌آمد (در کودکان) (۱۸). امروزه این عارضه، در بعضی جوامع نادر است ولی هنوز هم در مبتلایان به AIDS در همان جوامع انسیدانس بالایی از توبرکولوم گزارش می‌شود (۱ و ۲۳). عده‌ای توبرکولوم را تا ۱۵ سالگی در مذکرها مختصری شایع‌تر و بعد از آن در زنان سه برابر مردان گزارش کرده‌اند (۲۴).

### پاتولوژی

توبرکولوم، گرانولومای سلی با سلولهای ژانت و نکروز کازئیفیه است که معمولاً در C.N.S. متعدد بوده و در کودکان اکثراً در حفره جمجمه و در بزرگسالان در بخش‌های فوق چادرینه‌ای جای می‌گیرد (۳ و ۲۳). بعضی منابع، وقوع آنرا در مخچه شایع‌تر از ساقه مغزی ذکر کرده‌اند (۱۸). محل‌های غیر شایع عبارتند از: سخت شامه، فضای تحت عنکبوتیه، فضای تحت سخت شامه‌ای، داخل بطن، نخاع و نرم شامه (۱۹ و ۵).

توبرکولوم در مرحله‌ای از زمان نسبتاً بدون عروق است. در ابتدا کوچک بوده، مرکز نکروزه و ادم محیطی دارد. با پیشرفت زمان کپسول ضخیمی در محیط آن بوجود آمده و ممکن است به سطح مننژیال مغز برسد و پس از چسبیدن به آن نمای مننژیوم بخود

در جریان توبرکولوم هیپوتالاموس و مننژیت سلی، سندرم تروشح نامتناسب ADH، کاهش Na و کلر خون ممکن است دیده شود. تست مانتو کمک کننده است ولی تا ۲۰٪ موارد منفی است (۲۳). در بعضی مقالات تا ۷۵٪ منفی گزارش کرده‌اند (۲۲). رادیوگرافی قفسه صدی ۴۰-۲۵٪ موارد به نفع T.B. نشان می‌دهد (۲۲). مایع مغزی - نخاعی، معمولاً طبیعی است؛ گاهی چند سلول لنفوسیت و پروتئین بالا با قند طبیعی دیده می‌شود. در صورت اضافه شدن مننژیت، مایع مغزی - نخاعی نمای، مننژیت سلی را بروز می‌دهد. شایعترین یافته در C.S.F. پروتئین بالا است (۲۲). در مننژیت سلی، در نمونه واحد مایع مغزی - نخاعی ۲۰٪ B.K. یافت می‌شود ولی اگر چهار بار پونکسیون لومبر شود تا ۸۷٪ باسیل سل کشف می‌شود (۲۳ و ۵). روش‌های جدید ELISA، کروماتوگرافی گاز و آگلوتیناسیون لاتکس تحت بررسی هستند. تست برومید در افتراق مننژیت سلی از سایر مننژیت‌های مونونوکلئری مفید می‌باشد (۲۳).

C.T. مغزی وسیله بسیار مفیدی است که بر حسب مرحله

پاتولوژیک توبرکولوم مشخصات زیر را دارد:

(۱) در مرحله اولیه ضایعه هیپودانس است و با تزریق ماده

کانتراست بطور یکنواخت ENHANCE می‌شود.

(۲) در مرحله پیدایش و برقراری کیسول ایزودانس یا مختصری

هیپودانس بوده و پس از تزریق کانتراست RING

ENHANCEMENT پدیدار می‌گردد. حلقه فوق، کامل با

ضخامت یکسان، صاف یا مضرس می‌باشد.

(۳) در مرحله رسوب کلسیم، ضایعه هیپودانس است که تزریق

کانتراست فقط مختصری ENHANCE می‌کند. در مراحل ۱ و ۲

معمولاً ادم محیطی وجود دارد (۱۵) ولی این ادم بشدت تومور

مغزی نیست (۲۱). در بعضی نوشته‌ها علائم CT را در مراحل اولیه

توبرکولوم با چهار S نمایش می‌دهند (۵):

Small-Subcortical-Surrounding edema-Solid enhance.

فرق رینگ توبرکولوم با رینگ آبسه پیوژن در آن است که در

مراکز آبسه معمولاً دانسیته کم است اما توبرکولوم ایزودانس

می‌باشد (۱۴) و ممکن است هیپودانس دیده شود. گاهی Target

Sign of Welchman دیده می‌شود (در مرکز ضایعه‌ای با رینگ

اینهنس شده، ندول هیپودانس وجود دارد). شیار جانبی مغز از

محل‌های شایع توبرکولوم مغزی است (۲۱). گاهی پس از شروع

درمان دارویی، اندازه در C.T. بزرگتر می‌شود که همراه با بدتر شدن

علائم بالینی است (واکنش آلرژیک ۱۷۰).

بگیرد (۲۳). از نظر ماکروسکوپی می‌توان توبرکولوم را از گلیوم، آبسه پیوژن و بعضی از متاستازها افتراق داد (۶). بتدریج فیبرهای کلاژن در آن زیاد شده و کیسول فیروزه می‌شود و اکثراً کالسیفیکاسیون‌های میکروسکوپی پیدا می‌کند.

## علائم بالینی و پاراکلینیکی

علائم بالینی بر حسب محل توبرکولوم، وجود و یا عدم مننژیت همراه توبرکولوم و اندازه آن متفاوت است. توبرکولوم ممکن است همراه مننژیت باشد و یا بدون آن. گاهی بدنال مننژیت سلی بروز می‌نماید و زمانی توبرکولوم، منشاء مننژیت سلی بعدی می‌گردد. عده‌ای معتقدند که توبرکولوم مخچه‌ای تمایل بیشتر به ایجاد مننژیت دارد (۱۲). توبرکولوم مغزی، گاهی بدون علامت است و بطور اتفاقی در C.T. کشف می‌شود. در بررسی‌های C.T. توبرکولوم مغزی در  $\frac{1}{3}$  تا  $\frac{1}{3}$  موارد، متعدد است. علائم موضعی کاذب هم گزارش شده است (۹).

رویهمرفته حال عمومی بیمار در توبرکولوم، بهتر از مننژیت سلی است و تب شایع نیست (۲۲). میزان تشنج نسبت به سایر ضایعات فضاگیر داخل جمجمه‌ای بالاتر است و حتی در بعضی مقالات تا ۸۵٪ ذکر کرده‌اند (۲۲).

دو شکل نادر توبرکولوم عبارتند از:

(۱) نوع صفحه‌ای EN PLAQUE که ضایعه ارتشاحی مننژیت

و قشر مغزی است و بر خلاف بقیه انواع، بسیار پر عروق بوده،

کازئیفیکاسیون و کالسیفیکاسیون ندارد (۲۳ و ۲۴).

(۲) نوع کیستیک: توبرکولوم نخاعی، برخلاف نوع مغزی معمولاً

منفرد است که به اندازه ۷-۱۰ میلی متر در داخل طناب نخاعی و

گاهی خارج از سخت شامه بوجود می‌آید و از نظر بالینی به صورت

میلوپاتی تظاهر می‌کند ولی گاهی به C.S.F. تخلیه شده، علائم

مننژیت (معمولاً همراه با آراکتوئیدیت) بروز می‌نماید (۲۳، ۲۴، ۵).

## تشخیص

یافتن B.K. در اسمیر یا کشت C.S.F. و یا در بافت بیوپسی

شده، دقیق‌ترین روش تشخیص است ولی اکثر اوقات تشخیص با

علائم بالینی و پاراکلینیکی داده می‌شود. ممکن است لکوسیتوز

محیطی وجود داشته باشد. سدیمان معمولاً بالاست (اغلب بیش از

۱۰۰) (۲۲). در توبرکولوم سدیمان در ۷۵٪ موارد، بالا گزارش شده

است (۵). ولی کراًراً سدیمان و تعداد لکوسیت خون محیطی

طبیعی دیده می‌شود (۲۳).

خاص نداشته است. مورد مشابهی در خانواده و یا فامیل ذکر نمی‌شود. قبل و بعد از پیدایش علائم فوق بیماری تب‌دار، تعریق، عرق شبانه، اختلال عصبی و یا خلقی نداشته است.

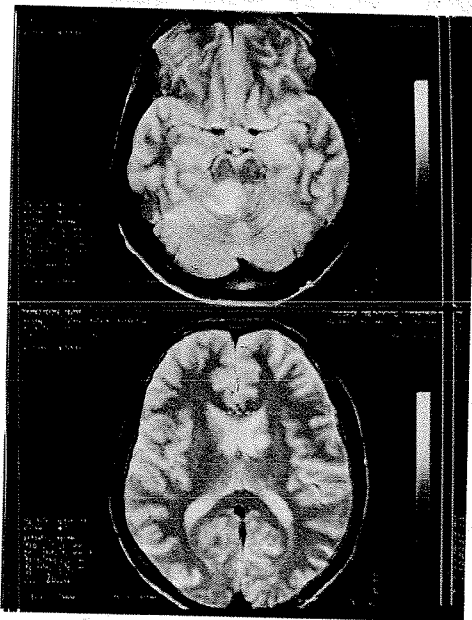
### معاینه

(۱) در معاینه عمومی از نظر تب، فشارخون، سمع ریه و قلب، سر و گردن، سینه و شکم غیر از علائم یاد شده در بالا مساله‌ای نداشت.

(۲) از نظر معاینه عصبی: وضع دماغی و روحی طبیعی. اعصاب کرانیال غیر از انحراف کونژوگه چشم‌ها به چپ همراه با حرکات جرکی خفیف در کرات چشمی و فلیج نگاه بطرف راست (RIGHT GAZE PALSY) و پارزوی محیطی و خفیف سمت راست صورت نکته‌ای نداشت. از نظر دستگامهای حسی و حرکتی طبیعی. ایستادن و راه رفتن طبیعی و فاقد علائم مخچه‌ای می‌باشد. بیمار با تشخیص اولیه ضایعه ساقه مغزی تحت بررسی قرار گرفت.

شکل ۱- ضایعات گرد در بخش خلفی پونس، مجاور بطن چهارم و بافت

سفید مجاور بطن جانبی



۶٪ توپرکولومها در رادیوگرافی ساده جمجمه، رسوب کلسیم را نشان می‌دهد و اسکن ایزوتوپ افزایش UPTAKE را ارائه می‌دهد (۲۳).

M.R.I.: در مرحله T1 سیگنال بالا است. در مرحله T2 نیز سیگنال بالاست و ممکن است رینگ دیده شود. یافته‌های آنژیوگرافیک اختصاصی نیست. توپرکولوم معمولاً کم عروق است ولی گاهی پر عروق بوده و نمای مننژیوم بخود می‌گیرد (۱۲ و ۳).

### درمان

رژیم‌های درمانی مختلفی ارائه شده‌اند. یکی از آنها به قرار زیر است:

- ایزونیازید ۱۰-۱۲ میلی‌گرم در کیلوگرم / روز + ریفامپیسین ۱۲ میلی‌گرم در کیلوگرم / روز با پیرازینامید ۳۰ میلی‌گرم در کیلوگرم / روز و اتامبوتول ۱۵ میلی‌گرم در کیلوگرم / روز. در شکلهای شدید یا عود کننده می‌توان در سه ماه اول از استرپتومایسین نیز استفاده کرد (کودکان ۲۰ میلی‌گرم در کیلوگرم، بزرگسالان یک گرم).

گاهی کورتن نیز تجویز می‌شود (۱۶ و ۵).

توپرکولوم‌های کوچکتر از ۲ سانتی متر معمولاً پاسخ خوبی به درمان دارویی نشان می‌دهند (۴). تکرار C.T. هر ۳-۶ ماه ضروری است. در موارد زیر جراحی اندیکاسیون دارد:

- (۱) حجم توپرکولوم پس از سه ماه درمان دارویی کوچک نشود.
  - (۲) علائم افزایش فشار داخل جمجمه‌ای وجود داشته باشد.
  - (۳) هیدروسفالی قابل توجه باشد.
  - (۴) تشنج‌ها مقاوم به درمان باشند.
- ۳-۴ هفته قبل از جراحی باید داروی ضد سلی تجویز شده باشد (۱۲). گاهی توپرکولوم خودبخود کالسیفیه شده و خوب می‌شود (۱۹).

### گزارش بیمار

آقای ف-م. ۲۱ ساله، اهل و ساکن باختران، شغل آزاد. علت مراجعه: انحراف چشم‌ها و احساس کرختی در سمت راست صورت.

تاریخ مراجعه: ۷۱/۱/۲۳.

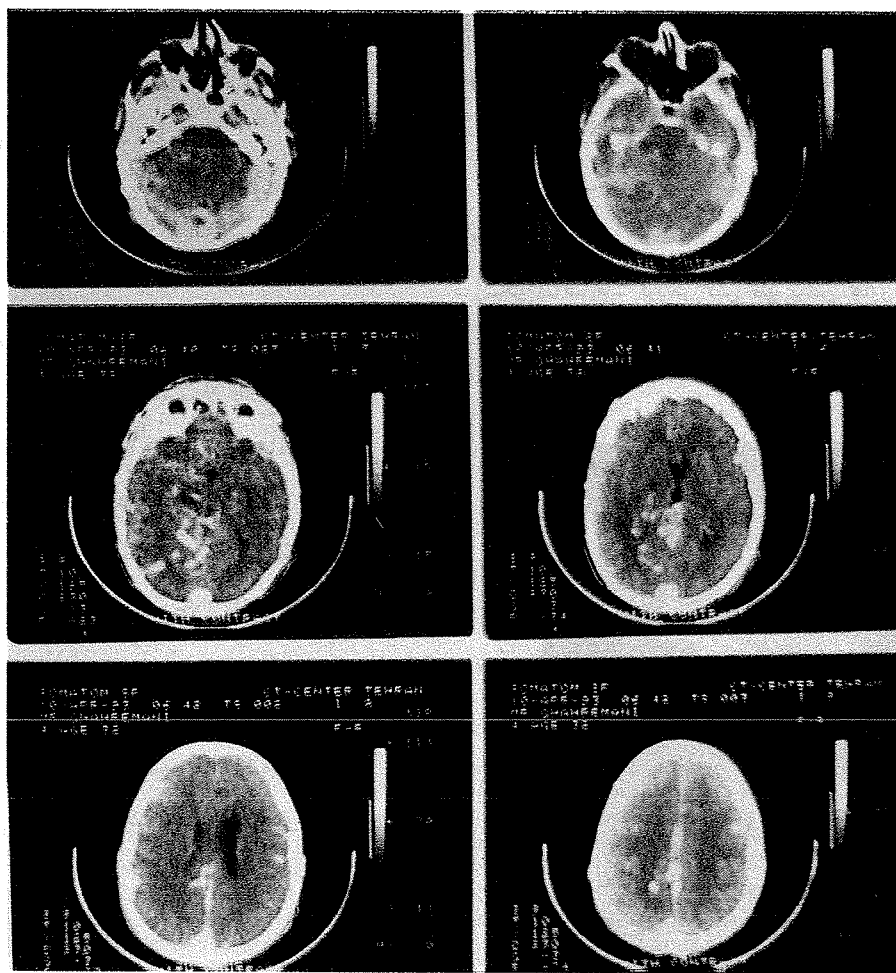
تاریخچه بیماری: از یک ماه قبل بطور حاد دچار سرگیجه و درد خفیف اطراف چشم راست شده و تدریجاً انحراف چشم‌ها و عدم تقارن صورت پیدا کرده است. سیر علائم ثابت بوده است. بیماری

یا توده عفونی مطرح گردید و بیماری از نظر بالینی پیشرفت نشان داد بطوریکه دپرسیون، بی‌اشتهایی و آتاکسی دست راست بروز داد. لذا M.R.I. با گادولینیوم درخواست گردید (شکل ۲) که ضایعات متعدد ENHANCE شده در قسمت خلفی پونس - ورمیس تحتانی - قشر نیمکره چپ مخچه - لب گیجگاهی چپ هسته دم دار و نواحی تحت قشری هر دو نیمکره (بدون آرایش پری و نتریکلر) مشخص گردید و گزارش M.R.I. متاستازهای عفونی و متاستازهای کانسری را مطرح نمود.

رادیوگرافی ریتین طبیعی - فرمول شمارش خون محیطی و تست‌های انعقادی و کبدی طبیعی - آزمایشات واسکولیت منفی - تست مانتو منفی - سدیمان ۱۸ - آزمایش مدفوع، تخم همونولپسیس نانا نشان داد که درمان شد. C.T. مغزی با و بدون کانتراست، طبیعی - C.S.F. نرمال - BAER غیر طبیعی .  
M.R.I. بدون گادولینیوم ضایعات گرد در بخش خلفی پونس، مجاور بطن چهارم و بافت سفید مجاور بطن جانبی را نشان می‌دهد (شکل ۱).

ده روز پس از بستری شدن بیمار و انجام بررسی‌های فوق ابتدا با توجه به سن بیمار و محل ضایعه پلاک M.S. گلیوم ساقه مغزی و

شکل ۲- ضایعات پراکنده در مخچه و نیمکره‌ها



گردید و ۱۰ میلی‌متر مثبت گزارش شد.

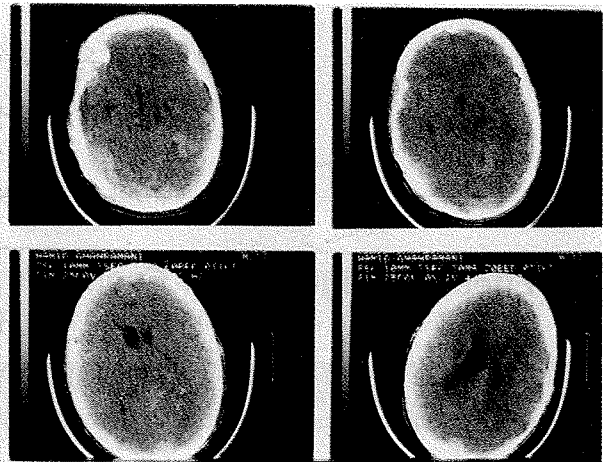
پس از آن بررسی‌های مجدد زیر انجام گرفت:

WHOLE BODY BONE SCAN (منفی) - باریوم میل (منفی) - رادیوگرافی مجدد ریه (منفی) - اسکن تیروئید و تست‌های آن (طبیعی) - مشاوره اورولوژی از نظر سیستم اروژیتال و انجام I.V.P. که اپی دیدیمیت تشخیص داده شده و سپس ترشحات پروستات با ماساژ رکتال به آزمایشگاه فرستاده شد و B.K. مستقیماً دیده شد - مجدداً تست مانتو با بیست واحد انجام

تشخیص نهایی: توبرکولوم مغزی

درمان ضد سلی با ایزونیاژید (۳۰۰ mg در روز) + ریفامپیسین (۶۰۰ mg / روز) + اتامبوتول (۴۰۰ mg دوبار در روز) و کورتن ۴۰ mg روزانه شروع شد. پس از ثابت شدن وضع بیمار با دستورات دارویی مرخص گردید. سه ماه بعد مجدداً M.R.I. با گادولینیوم

شکل ۳- کاهش تعداد و اندازه ضایعات، سه ماه پس از شروع درمان



انجام گرفت که اکثر ضایعات محو شده بود و ضایعه بزرگتر (در پونس) کوچکتر شده بود (شکل ۳). از نظر بالینی آتاکسی دست، برطرف، انحراف چشم‌ها تا حد ۷۰٪ تصحیح شده پارزی صورت برطرف گردیده بود. بیمار با حال عمومی خوب و فروکش قابل توجه علائم مرخص و توصیه شد درمان ضدسلی را ادامه داده و هر سه ماه مراجعه نماید.

### منابع

- 1- Adams, R.D. and Victor, M.: Principles of Neurology. 5th edition. 1993. p 616-619.
- 2- Aminoff, M.J.: Neurology and General Medicine. First edition. 1989. p 587-598, 684.
- 3- Anderson, J.M. and MacMillan, J.H.: Intra-cranial Tuberculoma: An Increasing Problem in Britain. J. Neurol. Neurosurg. Psychiat. 1975; 38: 194-201.
- 4- Asbury, A.J.: Diseases of the Nervous System. Second edition. 1992. p 1377-1378.
- 5- Bradley, W.G. et al: Neurology in clinical Practice. First edition. 1991. p 1993-1938.
- 6- Burger, P.C.: Surgical Pathology of the Nervous System and its Coverings. 3th edition. 1991. p 147-150.
- 7- Chambers, S.T.: Paradoxical Expansion of Intra-cranial Tuberculomas during Chemotherapy. Lancet 1984; 11: 181-184.
- 8- Christie, A.B.: Infectious Diseases. 4th edition. 1987. p 506.
- 9- Dastur, D.K.: A comparative Study of brain tuberculomas and Gliomas based upon 107 cases. Brain 1965; 88: 375-396.
- 10- Grossman, C.B.: Magnetic Resonance Imaging and Computed Tomography of the Head and Spine. First edition. 1991. p 120.
- 11- Hoprich, P.O.: Infectious Diseases. 4th edition. 1989. p 437.
- 12- Joynt, R.J. Clinical Neurology. Revised edition. 1991. Vol. 3-ch. 14-p 83.
- 13- Kirkwood, J.R. : Essentials of Neurology. 1990. p 294-294.
- 14- Lee, J.H. and Rao, K.C.V.G.: Cranial Computed Tomography. 1983. p 526-529.
- 15- Loizou, A. and Anderson, M.: Intra-cranial Tuberculomas: Correlation of Computed Tomography with Clinico - Pathological findings. Q.J.Med. 1982; 51: 104-114.
- 16- Mandell G.L.: Principles and Practices of Infections. 3th edition. 1990. p 1898, 2479.
- 17- Mayer, M.M.: Recent Cases of Intracranial Tuberculoma. Neurology 1978; 28. 256-260.
- 18- Menkes, J.H. : Textbook of Child Neurology. 8th edition. 1989. p 348.
- 19- Rowland, L.P.: Merritt's Textbook of Neurology. 9th edition. 1995. p 402-403
- 20- Samuels, M.A.: Manual of Neurology. 4th edition. 1991. p 155.
- 21- Sutton, D.: A textbook of Radiology and Imaging. 4th edition 1984. p 1644, 5th edition 1993 p. 1553.
- 22- Swash, M.: Clinical Neurology. First edition. 1991. p 875-877.
- 23- Wood, M. and Anderson, M.: Neurological Infections. 1988. p 172-196.
- 24- Youmans, J.E.: Neurological Surgery. 3th edition. 1990. p 3752-3758.