

تجربه درمانی همانژیومهای Port wine بوسیله لیزر آرگون

دکتر محمدرضا فروش - فوق تخصص جراحی پلاستیک و عضو هیأت علمی دانشگاه علوم پزشکی تهران
دکتر پروین منصوری - متخصص پوست و عضو هیأت علمی دانشگاه علوم پزشکی تهران
دکتر سیمین آراد - متخصص پوست و عضو هیأت علمی دانشگاه علوم پزشکی تهران

A Therapeutic Experience on Port Wine Hemangiomas with Argon Laser ABSTRACT

Portwine stains are benign but cosmetically devastating congenital angiomas. The argon laser is a therapeutic device newly applied to this condition. Our program was begun 6 years ago.

From the beginning, the study was conceived as a clinical investigation of both the port wine stain and its argon laser therapy.

A total of 218 patients with port wine stains have been studied and many aspects of their clinical condition detailed. Employing the Argon laser, test spots have been carried out in patients and the results have been analyzed with clinical aspects of the lesions. Altogether, 501 treatments were performed in 218 patients. Good to excellent results were obtained in 81 patients. Moderate Result was obtained in 31 and weak result in 65 patients. Most common complication were hyperpigmentation and depressed scar.

خلاصه

Light Amplification by Stimulated Emission of Radiation و به معنای تقویت نور توسط نشر تابش برانگیخته می‌باشد.

درمان بالینی ضایعات پوستی با لیزر آرگون در سال ۱۹۷۰ شروع شد. گلدمن پیشگام تحقیقات و بررسی‌های اثرات لیزر بر روی پوست می‌باشد. اولین گزارش درمان همانژیوم پورت - واین (Port - Wine stain) در سال ۱۹۶۸ توسط وی انتشار یافت. (۳،۲،۱) برای ضایعات عروقی سطحی میتوان بجای لیزر آرگون از لیزرهای با طول موج ۵۷۷ نانومتر نیز استفاده کرد. در حال حاضر سه نوع لیزر دارای چنین طول موجی هستند که عبارتند از:

۱- لیزر با بخار فلز (Metal vapor laser)

۲- لیزر Flush lamp pumped

۳- لیزر Tunable dye (۴،۵،۶)

لیزرهای با طول موج ۵۷۷ نانومتر باعث جذب کمتر توسط اپیدرم و در نتیجه آسیب اپیدرمال کمتر و جذب اختصاصی تر توسط هموگلوبین نسبت به لیزر آرگون برتری دارند. در حال حاضر تحقیقات بیشتر در مورد لیزرهای با طول موج ۵۷۷ در جریان

تعداد ۲۱۸ بیمار مبتلا به همانژیوم پورت - واین با بسیاری از جزئیات بالینی مورد بررسی قرار گرفته اند. با استفاده از لیزر آرگون، (Argon Laser) تعداد ۲۵۰ Test Spot در ۲۱۸ بیمار انجام و نتایج در ارتباط با جنبه‌های بالینی ضایعات، مورد تجزیه و تحلیل قرار گرفته است. میزان سفید شدن ۶ ماه بعد از Test Spot در ۵۵/۶۱ درصد موارد به صورت واضح و در ۴۴/۳۸ درصد جزئی بود. نتایج عالی و خوب در ۴۵/۷۵ درصد Test Spot هامشاهده شد. در ۱۷/۵۱ درصد بیماران نتیجه متوسط و در ۳۶/۷۲ درصد نتیجه ضعیف بود. شایعترین عارضه در بیماران پیگمانتاسیون بود. اسکار عارضه شایع بعدی بود (برخلاف آمارهای اروپائی و امریکایی). در تعدادی از بیماران که Test Spot اولیه موفقیت آمیز نبود، Test Spot ثانوی انجام شد.

مقدمه

لیزر برای اولین بار در سال ۱۹۵۹ در آمریکا بوجود آمد. برخلاف اغلب اکتشافات علمی، لیزرها خیلی زود توجه عامه را به خود معطوف ساختند. لیزر خلاصه ترکیب حروف اول کلمات

قسمت سطحی درم قرار دارند.

رنگ آن روشن یا تیره بوده و معمولاً در مسیر انتشار شاخه‌های حسی عصب زوج پنجم مجموعه‌ای دیده می‌شود. علت این ضایعه نامعلوم است. Smoller اخیراً فرضیه کاهش تعداد اعصاب پری واسکولر را ارائه نموده که توسط نمونه‌های بیوپسی تأیید شده است (۱۱ و ۱۲).

برای درمان ضایعات عروقی با لیزر آرگون از بی حسی موضعی استفاده می‌کنیم. بعضی از بیماران تحمل ناراحتی لیزر را برای پوست دارند، ولی بعضی از آنها این تحمل را ندارند. در صورتیکه فاصله ضریبانه خیلی کم باشد (کمتر از ۱/۰ ثانیه) اکثر بیماران بدون استفاده از بی حسی موضعی، تحمل لیزر درمانی را دارند. با افزایش فاصله ضریبانه و یا وقتیکه لیزر را بصورت طول موج مداوم (CW) استفاده می‌کنیم، احتیاج به بی حسی موضعی پیدا می‌شود (۱۳).

از بی حس کننده‌های حاوی اپی نفرین نباید استفاده کرد، زیرا داروهای وازوکنستریکتیو، سبب کاهش توده عروقی هدف شده و در نتیجه اثر لیزر کاهش یافته و آسیب ناشی از حرارت نسجی افزایش می‌یابد (۱۴).

تمام ضایعات را بهتر است قبل و به هنگام درمان سرد کنیم (به کمک کیسه‌های پلاستیکی حاوی یخ). با استفاده از یخ و سرد کردن اسکار ایجاد شده بسیار کمتر می‌شود (۱۵).

برای Test spot، اندازه spot لیزر، نیرو و فاصله ضریبانه را تغییر می‌دهیم. یک یا دو ناحیه را تست می‌کنیم. در ارزیابی که چند ماه (معمولاً ۶ ماه) بعد در مورد این تستها انجام می‌شود، معمولاً در یکی از نواحی تست شده، سفیدی ضایعه عروقی، قوام بهتر پوست و اسکار کمتر دیده می‌شود. تجربه نشان داده که انرژی بین ۸ الی ۱۲ ژول بر سانتی متر مربع بهترین نتیجه را می‌دهد. مقادیر بیش از ۱۵ ژول بر سانتی متر مربع منجر به اختلالات قوام پوست می‌شود (۱۱، ۱۰).

درمان را بر حسب اندازه همانژیوم در جلسات مختلف انجام می‌دهیم. بعضی از جراحان ضایعات بزرگ را در یک جلسه درمان می‌کنند، ولی ما معتقد هستیم که نواحی درمان کوچکتر، نتیجه‌بهتری داشته و اسکار کمتری باقی می‌گذارد.

روش

لیزر آرگون ساخت کارخانه Coherent امریکا، برای درمان مورد استفاده قرار گرفته است. درمان بصورت سرپائی و با بی حسی

است (۷). به دلیل طول موج بالاتر و نفوذ عمقی‌تر، بعضی از محققین لیزر Nd : YAG را برای درمان همانژیومهای Port wine هیپرتروفیک که عروق آنها عمقی تر قرار گرفته پیشنهاد میکنند. لیزر CO₂ نیز با خاصیت تبخیر کننده میتواند در درمان همانژیوم Port wine همراه با هیپرتروفی نسج موثر باشد (۸ و ۹).

لیزرهای با طول موجهای مختلف در درمان بسیاری از ضایعات مورد استفاده قرار گرفته و در تمام رشته‌های مختلف جراحی از جراحی چشم تا جراحی عمومی مورد استعمال دارد. لیزر درمانی در جراحی پلاستیک و درماتولوژی بعلاوه ماهیت سطحی بسیاری از ضایعاتی که توسط جراحان پلاستیک درمان میشوند، بسیار موثر است. در حقیقت بعد از چشم پزشکی و جراحی حنجره، جراحی پلاستیک سومین تخصصی است که در آن درمان با لیزر متداول شد. علاوه بر درمان همانژیوم Port wine، لیزر آرگون در موارد زیر نیز مورد استفاده قرار میگیرد: همانژیومها و تومورهای عروقی شامل تلانژکتازها، همانژیومهای کاپیلری کاورنو، Strawberry، Venous lake's، همانژیوم marks Campbell demorg، ضایعات التهابی و سطحی پوست شامل گرانولوم Faciale و آکنه روزاسه، ضایعاتی که در آنها پیگمانتاسیون در قسمتهای سطحی درم قرار دارند و نووس Ota.

از بهمن ماه ۱۳۶۸ در بیمارستان رازی وابسته به دانشکده پزشکی دانشگاه علوم پزشکی تهران، لیزر آرگون (Argon laser) ساخت کارخانه Coherent آمریکا در درمان ضایعات پوستی بویژه همانژیوم پورت و این بکار رفته است که نتایج آن مورد بررسی قرار خواهد گرفت.

لیزر آرگون نور شدید آبی - سبز تولید می‌کند که در طول موج ۴۸۰ و ۵۱۴ دارای حداکثر انرژی است. این طول موجها نزدیک به فرکانس حداکثر جذب هموگلوبین و ملانین قرار دارند. نور حاصل از لیزر آرگون بعلاوه طول موج کوتاه از پوست عبور کرده و توسط پیگمان (هموگلوبین یا ملانین) جذب می‌شود.

حداکثر جذب توسط پیگمانهای هموگلوبین و ملانین انجام می‌شود حرارت ایجاد شده سبب تخریب نسجی بطور موضعی می‌شود. متأسفانه این آسیب فقط محدود به عروق سطحی نشده و بعلاوه انتقال حرارت به نسج سطحی مجاور هدف، سوختگی درجه دو اتفاق می‌افتد. اپیدرم و درم هر دو توسط لیزر آرگون دچار آسیب شده و عروق غیر طبیعی دچار کوآگولاسیون میگردند.

نووس فلاموس یا همانژیوم پورت و این بیماری مادرزادی است که در آن ضایعه حاوی کاپیلرهای بالغ می‌باشد که اساساً در

بیمار (۱۰/۰۹ درصد) بین سن ۳۱ - ۷۰، ۴۰ بیمار (۳/۲۱ درصد) بین سن ۴۱ - ۵۰ سال و سه بیمار (۱/۳۷ درصد) بین سن ۶۰-۵۱ سال بود.

سابقه خانوادگی مثبت در ۱۰ مورد (۴/۵۸ درصد) مشاهده شد. حدود ۱۴ بیمار قبل از شروع لیزر درمانی با روشهای دیگر نظیر جراحی (شامل گذاشتن تیشو اکسپندر) ۶ مورد، کرایوتراپی ۶ مورد و کورتیزاسیون ۲ مورد، درمان شده بودند که نتایج موفقیت آمیز نبوده است. یک بیمار نیز قبلاً در مرکزی در فرانسه تحت لیزر تراپی ناموفق قرار گرفته بود.

شایعترین محل ابتلاء در بیماران ما، صورت بود. محل ابتلاء صورت را برحسب مسیر عصب تری ژمینال، به ابتلاء شاخه افتالمیک (V1)، ماگزیلری (V2) و ماندیبولر (V3) تقسیم کردیم. میزان ابتلاء خالص V1، ۹ مورد (۷/۷۵ درصد) و V2، ۷۰ مورد (۶۰/۳۴ درصد) و V3، ۴ مورد (۳/۴۴ درصد)، ابتلاء توام V1 و V2، ۲۱ مورد (۱۸/۱ درصد)، V2 و V3، ۲ مورد (۱/۷۲ درصد) بود.

تعداد همانژیومهای صورت ۱۶۷ مورد (۷۶/۶ درصد)، همانژیوم اندامها (۲/۷۵ درصد) صورت، گردن و اندام ۴ مورد (۱۱/۴۶ درصد) صورت، گردن، تنه و اندام ۸ مورد (۸/۶۶ درصد) بود.

موضعی، توسط گزیلوکائین ۱ درصد (بدون آدرنالین) انجام گرفته است. حداکثر قدرت این لیزر ۵ وات و انتقال نیرو توسط کابل فیبراپتیک و Hand - Piece انجام گرفته است.

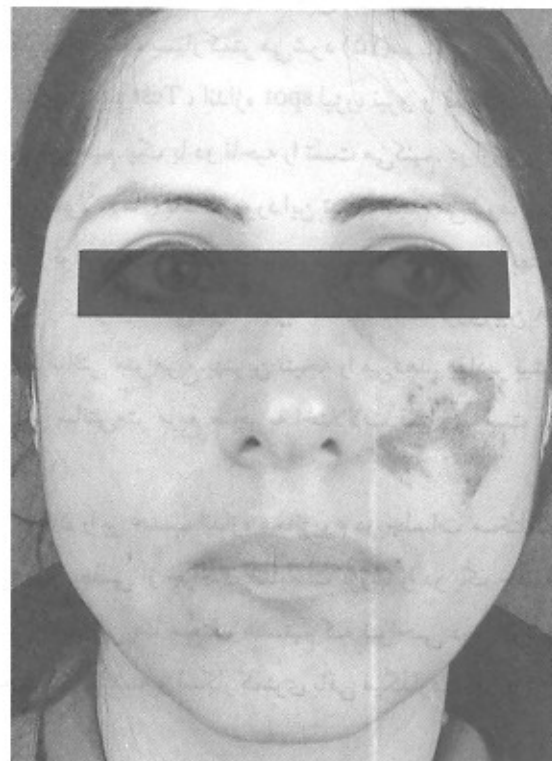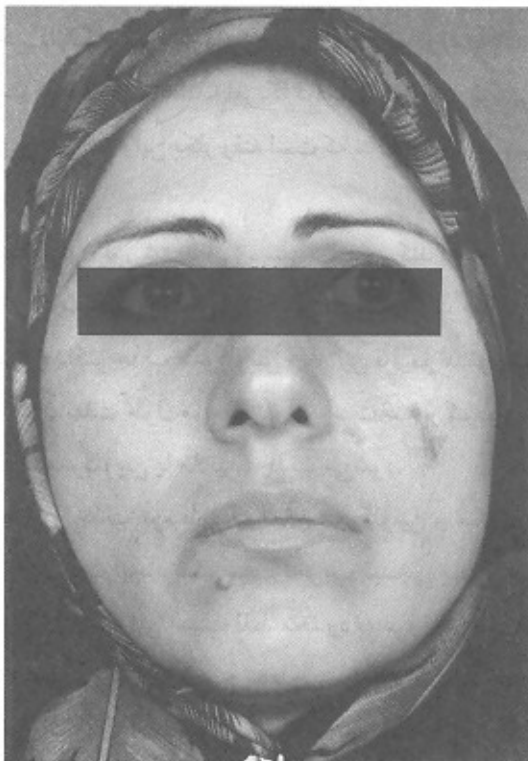هندپیس می تواند اشعه با قطر ۱ میلی متر الی ۴ میلی متر را ایجاد کند. اکثر درمانها با قدرت ۰/۵ تا ۳/۵ و با Pulse Duration (زمان ضربان) مداوم و با intervall حداقل انجام گرفته است. از تمام بیماران قبل از شروع لیزر تراپی فتوگرافی و اسلاید و در صورت مثبت بودن درمان، در خلال و پس از درمان نیز فتوگرافی و اسلاید تهیه شده است.

نتایج مربوط به همانژیوم پورت - واین در بیمارستان رازی

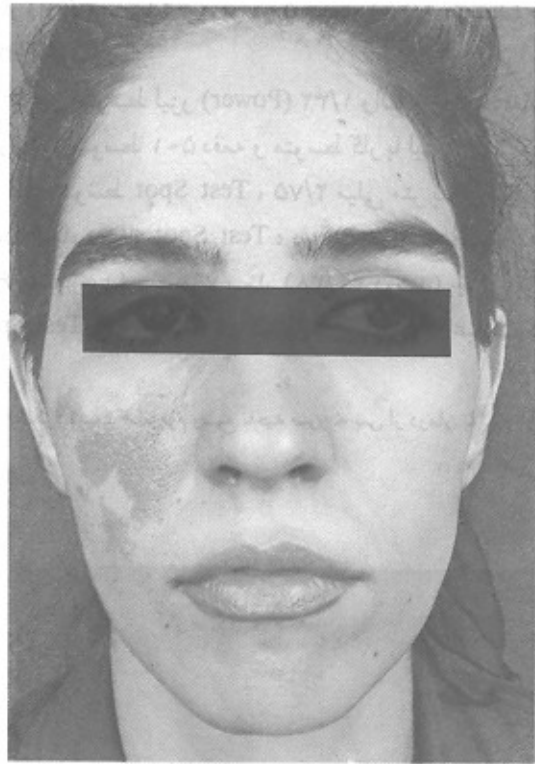
تعداد ۲۱۸ بیمار مبتلا به همانژیوم پورت - واین مورد بررسی قرار گرفته اند. ۱۵۷ (۷۲/۰۱ درصد) بیمار زن و ۶۱ (۲۷/۹۸ درصد) بیمار، مرد بودند سن متوسط ۲۴/۵ سال بود. بیماران بالای سن ۱۴ سال برای بررسی انتخاب شدند. ۶۸ بیمار (۳۱/۱۹ درصد) بین ۱۴ تا ۲۰ سال، ۱۱۸ بیمار (۵۴/۱۲ درصد) بین سن ۲۱ - ۳۰ سال، ۲۲

شکل ۱ ب - ضایعه ناحیه گونه پس از درمان با لیزر آرگون

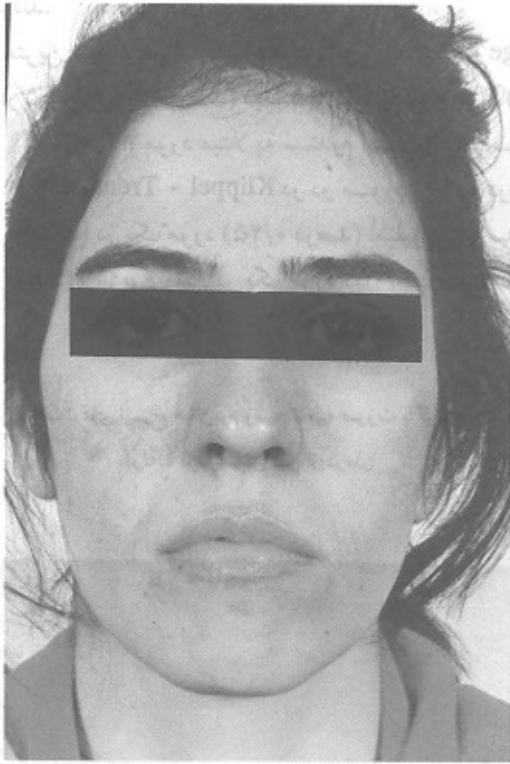شکل ۱ الف - همانژیوم پورت واین به رنگ بنفش ناحیه گونه قبل از درمان



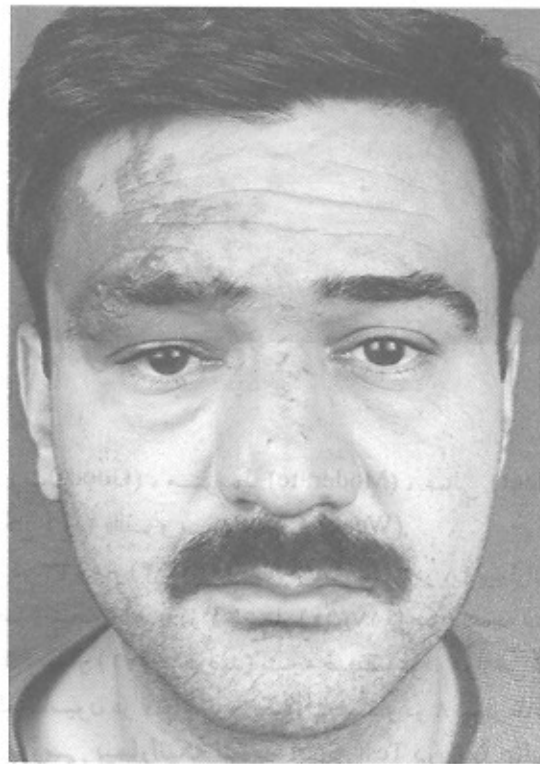
شکل ۲ الف - همائزیم پورتواین به رنگ قرمز مایل به سفید ناحیه گونه راست قبل از درمان



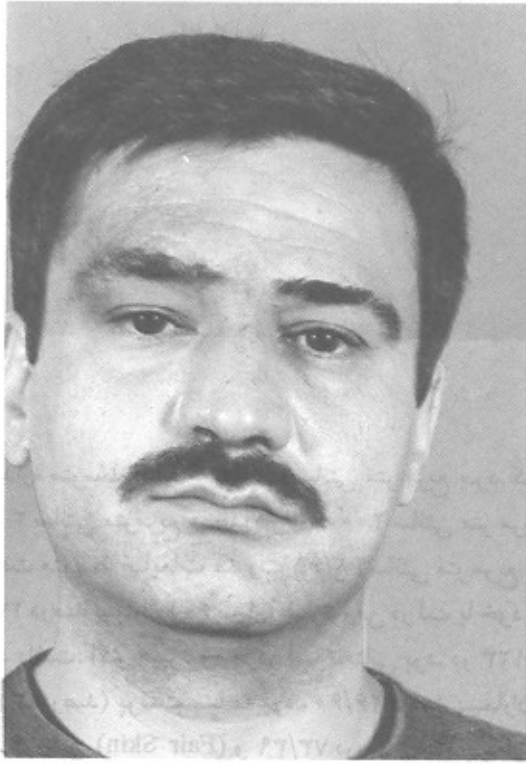
شکل ۲ ب - همائزیم ناحیه گونه راست پس از درمان با لیزر آرگون



شکل ۳ الف - بیمار مبتلا به سندرم استورژ وبر با همائزیم پورتواین به رنگ قرمز ناحیه فرونتال راست قبل از درمان



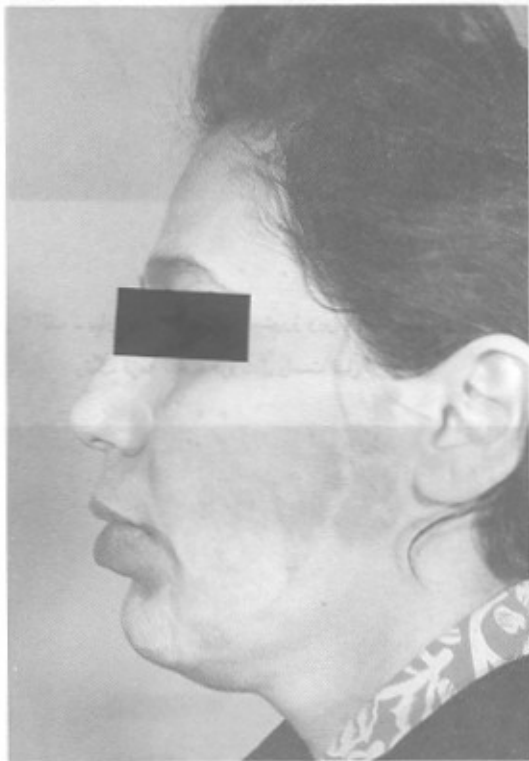شکل ۳ ب - ضایعه سندرم استورژ وبر پس از درمان با لیزر آرگون



رنگ همانژیوم در ۸۰ بیمار (۳۶/۶۹ درصد) قرمز مایل به بنفش (Red-Purple)، در ۸۵ بیمار (۳۸/۹۹ درصد) بنفش (Purple)، در ۴۰ بیمار (۱۸/۳۴ درصد) صورتی مایل به قرمز (Pink Red)، در ۸ بیمار (۳/۶۶ درصد) قرمز و در ۵ بیمار (۲/۲۹ درصد) صورتی (Pink) بود.

نیروی متوسط لیزر (Power) ۱/۳۲ وات و تعداد دفعات کار با لیزر بطور متوسط ۵۰۱ دفعه و متوسط کار با لیزر ۲/۲۹ بود. قطر متوسط Test Spot، ۲/۷۵ میلی متر بود. میزان سفید شدن ۶ ماه بعد از Test Spot، در ۹۹ بیمار به صورت واضح (۵۵/۶۱ درصد) و در ۷۹ بیمار (۴۴/۳۸ درصد) جزئی بود. نتایج Test Spot را به چهار درجه تقسیم بندی کردیم که عبارت بود از

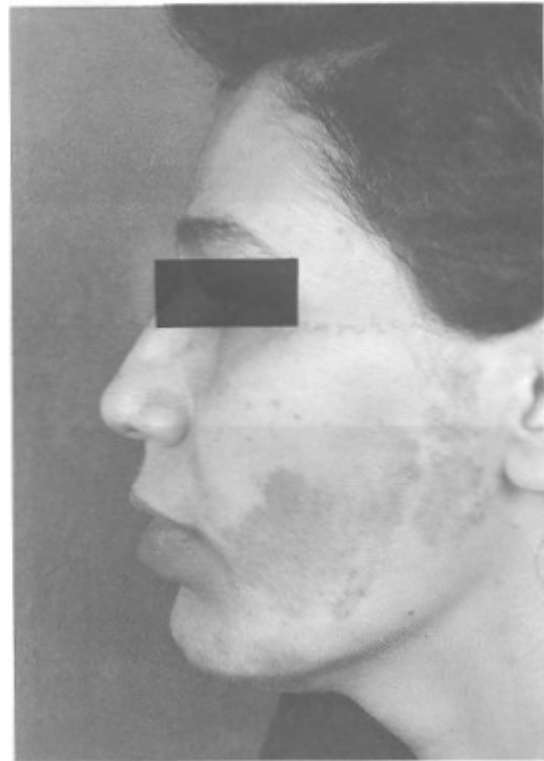شکل ۴ ب - همانژیوم وسیع ناحیه صورت پس از درمان با لیزر آرگون



از مبتلایان به همانژیوم، ۱۰۰ مورد ضایعات در سمت چپ (۴۶/۰۸ درصد)، ۸۹ مورد (۴۱/۰۱ درصد) سمت راست، ۱۹ مورد (۸/۷۵ درصد) دو طرفه و ۹ مورد (۴/۱۵ درصد) در خط وسط بودند.

شایعترین سندرم همراه، سندرم استورژ ویر (Sturge - weber) بود که در ۵ بیمار (۲/۲۹ درصد) دیده شد. گلوکوم در ۴ مورد (۱/۸۲ درصد) (که از آنها ۳ مورد مبتلا به سندرم استورژ ویر بودند)، سندرم Klippel - Treunay در دو مورد (۰/۹۱ درصد) همانژیوم اسکلا در یک مورد (۰/۴۵ درصد) آمبلیوپی در سه مورد (۱/۳۷ درصد) و آنژیوم رتین در یک مورد (۰/۴۵ درصد) ملاحظه شد.

شکل ۴ الف - نمای نیمرخ همانژیوم وسیع ناحیه صورت با گرفتاری لب به رنگ قرمز بنفش قبل از درمان



خوب (Good)، متوسط (Moderate)، عالی (Excellent) (شکل ۱ و ۲ الف و ب)، ضعیف (Weak). در ۳۳ بیمار (۱۸/۶۴ درصد) نتیجه عالی، در ۴۸ بیمار (۲۷/۱۱ درصد) نتیجه خوب، در ۳۱ بیمار (۱۷/۵۱ درصد) نتیجه متوسط و در ۶۵ بیمار (۳۶/۷۲ درصد) نتیجه ضعیف بود. عوارض بصورت پیگمانتاسیون در ۵۴ بیمار و بصورت اسکار در ۸ بیمار ظاهر شد. بررسی بیمارانیکه نتیجه Test Spot در آنها عالی بوده است

اندازه متوسط ضایعه ۱۱۱/۴۱ سانتی متر مربع بود. کمترین اندازه ۲ سانتی متر مربع و حداکثر آن ۲۰۰۰ سانتی متر مربع بود. مساحت متوسط ضایعات صورت ۶۸/۶۵ سانتی متر مربع بود. در ۲۷/۵۲ درصد بیماران (۶۰ بیمار) هیپرتروفی در لب یا خود ضایعه وجود داشت. اکثر هیپرتروفیها در لب تحتانی بود. در ۱۲۳ بیمار (۵۶/۴۱ درصد) پوست سباسبه بود. ۲۶/۶۰ درصد بیماران دارای پوست روشن (Fair Skin) و ۷۳/۳۹ درصد (۱۶۰ بیمار) دارای پوست تیره (Dark Skin) بودند.

بررسی بیماریارائیکه نتیجه Spot - Test آنها خوب بوده است

۱- بررسی رنگ همانژیوم

- الف - رنگ بنفش در ۱۷ مورد (۳۵/۴۱ درصد)
 ب - رنگ قرمز بنفش در ۱۶ مورد (۳۳/۳۳ درصد)
 ج - رنگ صورتی قرمز در ۱۲ مورد (۲۵ درصد)
 د - رنگ قرمز در ۳ مورد (۶/۲۵ درصد)

۲- بررسی جنس

الف - ۱۲ مورد مرد

ب - ۳۶ مورد زن

۳- Power

نیروی متوسط لیزر - ۱/۴۷

۴- رنگ پوست

پوست روشن در ۱۵ مورد (۳۱/۲۵ درصد)

پوست تیره در ۳۳ مورد (۶۸/۷۵ درصد)

۵- پوست سباسبه در ۳۴ مورد (۷۰/۸۳ درصد)

۱- بررسی از نظر رنگ همانژیوم

همانژیوم در این بیماران در ۴۵/۴۵ درصد (۱۵ مورد) به رنگ بنفش، ۳۹/۳۹ درصد (۱۳ مورد) به رنگ قرمز بنفش (شکل ۳ الف و ب)، در ۹/۰۹ درصد (سه مورد) به رنگ صورتی قرمز، در ۳/۰۳ درصد (یک مورد) به رنگ صورتی و در ۳/۰۳ درصد (یک مورد) به رنگ قرمز بوده است (شکل ۴ الف و ب).

۲- بررسی جنس

۲۸ مورد زن

۵ مورد مرد

۳- بررسی Power لیزر

Power متوسط - ۱/۵۷ وات

۴- بررسی رنگ پوست

پوست روشن در ۲۷/۲۷ درصد (۲۹ بیمار)

پوست تیره در ۷۲/۷۲ درصد (۴۲ بیمار)

۵- بررسی پوست سباسبه

پوست سباسبه در ۵۷/۵۷ درصد (۱۹ بیمار)

منابع

- Goldman, L. Naprestek, Z, and Johnson, I. : Laser surgery of a digital angiosarcommal cancer, 39 : 1738 - 1724, 1977.
- Goldman, L. The Laser In Skin Cancer Int. Adv. Surgeon Cd 1 : 617 . 1978.
- Goldman, L. Surgery by Laser for Malignant Melanoma . J.dermatol. Surg oncol, 5 : 2, 1979.
- Green Wald, J. et al . Comparative Histological studies of the Tunable dys (At 511 - nm) Laser and Argon Laser : The specific vascular Effects of the Dye Lasen.J. Invest.Dermatol. 77 : 305, 1981.
- Hulsberger - Henning, J.P., et al . Clinical and Histological Evaluation of port wine stains with a Microsecond pulse Dye laser at 577 nm, (lasers surg. Med. 4 : 375, 1984).
- Morelli, J. G., et al . Tunable Dye Layser (577 nm) Treatment of port wine stains. lasens Med. Surg. 6 : 94, 1986.
- Van Gemert, M., et al, Is there An optemial lasen Treatment for port wine stains ? Lasers Med, surg. 6 : 76, 1986.
- Apfelberg DB et al : Benefits of the Co2 laser In oral Hemangioma Excision, Plas Reconstr or sury 75 : 46 - 50 1985.
- Ratz, et al : Co2 Laser Treatment of port wine stains : A preliminary Report. J. Dermatol. surg oncol 8 : 1039 - 1044, 1982.
- Goldman, L., Dreffer, R., Rockwell, R.J., and Perry E. Treatment of Portwine Marks by an argon laser.J. Dermatol surg, 2 : 385, 1976.
- Smoller BR, Rosen S. : Port - wine stains : A disease of altered neuromodulation of Blood Vessels. arch 5.Dermatol.
- Apfelberg, D. et al , Histology of portwine stains, plast. Reconstr. Surg. 32 : 232, 1979.
- Apfelberg, D.B., Maser, M.R. and lash, H. : Extended clinical Use of the argon laser for cutaneous lesions. Arch, Dermatol, 115 : 719, 1979.
- Apfelberg, D.B., Maser, M.R., lash, H., and Flores, J. Expanded role of the argon laser in plastic surgery. J. Dermatol. surg oncol, 9 : 145, 1983 c.
- Fuller, T., Fundamentals of lasers in surgery and Medicine In J. Dixon (ed), surgical Applications of lasers. chicago :year Book, 1983.
- Noe, J.M., Barsky, S.H., Geer, D.E., et al. portwine stains and the response to argon laser therapy : plast Reconstr.surg. 65 : 130, 1980.
- Polangi, T.G. physics of surgery with lasers. Clin. chest Med. 6 : 179, 1985.