

ضایعات لیتیک ستون مهره‌ها و ارزش درمان دارویی ضد سل

(بررسی گذشته نگر ۳۰ مورد توپرکولوز ستون مهره‌ها در بیمارستان سینا)

دکتر عباس امیرجمشیدی، دانشیار جراحی مغز و اعصاب دانشگاه علوم پزشکی و خدمات بهداشتی - درمانی تهران

دکتر ملیحه نجات، دستیار جراحی مغز و اعصاب دانشگاه علوم پزشکی و خدمات بهداشتی درمانی - تهران

دکتر مهرداد مشعوف، دستیار جراحی مغز و اعصاب دانشگاه علوم پزشکی و خدمات بهداشتی درمانی - تهران

A REVIEW OF DIFFERENT TYPES OF LESIONS AFFECTING THESE VERTEBRAE

(CONSIDERING THE PREVALENCE OF SUCH LESIONS AMONG THE CASES REFERRED TO SINA HOSPITAL)

ABSTRACT

Radiolucent lesions of the vertebrae, especially the cervical vertebrae are commonly encountered by the orthopedic surgeons and neurosurgeons dealing with spinal column disorders. Considering the unavailability of highly sophisticated and reliable facilities to reach the exact diagnosis before starting appropriate therapy. Trial of medical therapy is suggested to be worthy before attempting for wide surgical intervention. Presenting a very interesting case, we have reviewed the lesions presenting as radiolucent areas in plain X-rays and planned a step by step discussion for differential diagnosis. Special stress has been done on the endemicity of tuberculosis and brucellosis in Iran."

چکیده

جراحانی که بر روی ستون مهره‌ها کار می‌کنند اعم از جراحان مغز و اعصاب و یا جراحان استخوان، در طول مدت طبابت خود ممکن است مکرراً با ضایعات لیتیک یا در اصطلاح رادیولوگست در مهره‌ها و بخصوص در مهره‌های گردن مواجه شوند. تشخیص بیماری بدون جراحی باز و نسبتاً وسیع بر روی مهره به علت عدم دسترسی به تکنیکهای نسبتاً پیشرفته نمونه برداری بسته، امکان پذیر نمی‌باشد. با توجه به شیوع سل ستون مهره‌ها در کشور ما، شروع درمان دارویی ضد سل در اینگونه بیماران و بررسی نتایج آن قبل از اقدام جراحی احتمالی توصیه می‌گردد. در این بررسی سعی شده است ضمن معرفی یک مورد جالب از سل ستون مهره‌ها و بررسی گذشته‌نگر ۳۰ مورد دیگر که در بخش جراحی مغز و اعصاب بیمارستان سینا تحت بررسی و درمان قرار گرفته‌اند نحوه بررسی ضایعات لیتیک مهره‌ها را به صورت قدم به قدم با ذکر تشخیصهای افتراقی قابل طرح در هر مورد بیان کنیم و با تاکید بر توپرکولوز و بروسلوز به عنوان دو بیماری آندمیک که در کشور ما می‌توانند تابلوهای بالینی رادیولوژیک گول زنده‌ای داشته باشند، با ارزش بودن درمان دارویی را قبل از

تشخیص نهایی که البته با در دست داشتن نمونه نسجی خواهد بود، بیان نمائیم.

مقدمه

ضایعات ستون فقرات و عوارض ناشی از تغییر شکل مهره‌ها و در نتیجه نقص عصبی ناشی از این تغییر شکلها منجر به عوارضی می‌شود که بیماران را به بخشهای مختلف داخلی، ارتوپدی و سرانجام جراحی مغز و اعصاب می‌کشاند. شناخت علمی نحوه برخورد اصولی با این گونه ضایعات ارزشمند می‌باشد و پزشک و بیمار را از سردرگمی رهایی می‌بخشد و از زیان بیشتر به بیمار جلوگیری می‌کند. آنچه که سبب نگارش این مقاله گردیده است. برخورد با یک بیمار بسیار جالب است که به عنوان نمونه انتخاب شده است. به منظور هدایت منظم خواننده در نحوه پیگیری محققانه در هنگام برخورد با موارد مشابه، ابتدا مورد نمونه معرفی می‌گردد و اقدامات انجام شده تا نتیجه گیری نهایی ذکر می‌شود. سپس موارد پاتولوژی مشابه که ظرف ۱۰ سال اخیر به بیمارستان سینا مراجعه نموده‌اند، به طور خلاصه و

همگی منفی بودند.

تشخیص‌های مطرح شده برای بیمار، توپروکولوز، گرانولوم ائوزینوفیلیک مولتی کلسنوکال، لنفوم اولیه استخوان و متاستازهای متعدد به استخوانها از منشاء ناشناخته بودند. پس از مشورت با متخصصین بیماریهای عفونی و با این که به عقیده ایشان احتمال توپروکولوز در رتبه اول تشخیص‌های افتراقی بیمار قرار نداشت، درمان دارویی ضد سل با چهار دارو همراه با فیکس کردن گردن به وسیله گردنبند طبی شروع گردید. در طی شش هفته پس از شروع درمان ضد سل، قدرت عضلات در اندام فوقانی بیمار ضعیفتر شد اما تغییری در وضع اندام تحتانی ایجاد نگردید. در این مدت MRI بیمار انجام شد که نشان دهنده تغییرات واضح در مهره‌های C5، C6، و T2 بود. شکل مهره‌ها کاملاً بر هم خورده و توسط نسجی ایزودانس در T1 و هیپر دانس در T2 جانشین شده بودند. این نسج در جلوی ستون مهره‌های سرویکال بسمت Rostral و Caudal انتشار یافته بود و به نظر می‌رسید قوس خلفی مهره را نیز مبتلا کرده باشد. در مهره T12 میزان این نسج و تغییر شکل مهره‌ای ناشی از آن کمتر بود (تصویر b و ۲a). بر مبنای یافته‌های MRI، ضایعات متاستاتیک (احتمالاً نوروبلاستوم) گرانولوم ائوزینوفیل مهاجم، سل آتپیک و دیگر بیماریهای انفیلتراتیو در لیست تشخیص‌های افتراقی قرار گرفتند. با توجه به عدم بهبود بالینی با درمان امتحانی ضد سل، بیمار تحت عمل جراحی به روش anterior approach در ناحیه سرویکال قرار گرفت. در جلوی ستون مهره‌ها نسج تومورال نسبتاً سفت غیر قابل ساکشن به رنگ خاکستری مایل به کرم و خونریزی مشاهده شد که حداقل دو مهره گردنی و دیسک بین آن دو را منهدم نموده بود. از آنجا که امکان تهیه نمونه پاتولوژی به روش frozen section وجود نداشت لذا دکمپرسیون نخاع تا حد امکان انجام شد و در حالی که تیغه‌های استخوانی طرفی تا حد امکان نگهداری شده بود، حفره با مقداری Gel-foam پر و متعاقباً زخم لایه به لایه بسته شد. تشخیص پاتولوژی نسج گرانولوماتوی سل با سلولهای ژانت فراوان بود. بعد از عمل بیمار مدت دو هفته در کشش نگهداری شد و سپس در external orthosis قرار داده شد. با توجه به تایید تشخیص توپروکولوز و بهبودی نسبی علائم عصبی بیمار در طی مدت بعد از جراحی، تصمیم بر این شد که موقتاً ضمن ادامه درمان طبی، یک extension external support نیز برای ناحیه توراکولومبر تهیه گردد بدین ترتیب بیمار با داروی لازم مرخص گردید. اولین ویزیت بیمار پس از ترخیص در آذر ماه ۱۳۷۲ بود که کودک خوشبختانه قادر به راه رفتن بدون کمک بود و قدرت دستها و پاها در حدود ۴-۵ از ۵ گردیده بود و باینسکی و کلونوس واضحی نداشت. با توجه به external support رادیوگرافیهای انجام شده از کیفیت خوبی برای پرزانتاسیون برخوردار نبود لکن به نظر می‌رسید alignment مهره‌ها مناسب باشد. لذا درمان دارویی کماکان ادامه یافت.

دسته‌بندی شده از نظر علائم بالینی، بررسیها، اقدامات انجام شده و نتایج قابل پی‌گیری طی جداول مربوطه ارائه خواهد گردید. در مرحله بعد روش بررسی و تفکر در موارد مشابه با استفاده از رفرانسهای معتبر و آنچه که در منابع جدید و در دسترس نوشته شده است به صورت پرسش و پاسخ و بصورت خلاصه ذکر خواهد شد. سپس، ضمن نتیجه‌گیری، آنچه که به نظر نویسندگان می‌تواند ارائه طریق مناسبی در درمان باشد، بیان خواهد گردید.

معرفی نمونه

خانم ن - م - ۸۰ ساله اهل یکی از روستاهای گرگان که از اواخر زمستان ۱۳۷۱ بدون سابقه تروما، دچار درد گردن و ضعف تدریجی دستها شد و تدریجاً ضعف پاها هم عارض گردید بحدی که قادر به راه رفتن نبود. با تشخیص شکستگی و دررفتگی C6/C7 در مرکز دیگری جهت بیمار کشش گردن و سپس به مدت ۳ ماه گچ گردن و تنه گرفته شد که بهبود چندانی نداشت. پس از باز کردن گچ، کمر درد بیمار افزایش یافت و در رادیوگرافیهای انجام شده، compression fracture در T12 مشهود گردید و سرانجام بیمار به این مرکز ارجاع شد و در تاریخ ۱۴ تیرماه ۱۳۷۲ بستری گردید. در طی مدت بیماری تب، لرز، عرق شبانه، لاغری، بی‌اشتهایی، علائم ریوی، ادراری بشورات جلدی، اختلال اسفنکتر و اختلال بلع وجود نداشت. هنگام بستری شدن تورتیکولی شدید به علت درد گردن سبب می‌شد که او دائماً در تخت به حالت خمیده باشد. ظاهراً افزایش مختصری در قطر گردن دیده می‌شد که با حساسیت کمی در لمس قسمت پایین گردن و همچنین قسمت پایین مهره‌های پشتی همراه شده بود. قدرت عضلات در اندامهای فوقانی و تحتانی کاهش یافته و با اتروفی مختصری در قسمت دیستال دست راست همراه شده بود. لکن همیپرفلکسی، کلونوس و باینسکی در پاها وجود داشت. سطح حسی مشکوک تا حدود جناغ سینه قابل تشخیص بود. در معاینه سیستمیک به جزطحال قابل لمس در زیر لبه دنده نکته‌ای دیده نشد. از جهت آزمایشگاهی، آنمی خفیف، سدیمان بالا، تست سانتوی مثبت ۱۵ میلیمتری پس از ۴۸ ساعت و VMA نرمال در ادرار داشت. رادیوگرافی قفسه صدری نرمال بود. در رادیوگرافیهای متعدد گردن تغییر شکل ضایعه لوسنت مهره‌ها C7 و C6 و تبدیل آن به compression fracture همراه با جابجایی و افزایش فضای جلوی ستون مهره‌ای دیده می‌شد (تصویر ۱). رادیوگرافی مهره‌های پشتی نیز تصویر مشابهی در مهره T12 نشان می‌داد (تصویر ۲). در اسکن ایزوتوپ استخوانها مناطق مشکوکی با افزایش جذب ماده ایزوتوپ در مجموعه، مهره‌ها و دنده‌ها دیده می‌شد. البته وجود این ضایعات منتشر، همگی توسط رادیوگرافیها تایید نشد. نمونه برداری از مغز استخوان همراه با کشت خون محیطی و بررسیهای مختلف از نظر بروسلوز و ضایعات لنفوپرولیفراتیو

می شود (۲۱).

سوالات

- پرستشایی که در هنگام مواجه شدن با چنین تغییر شکل در رادیوگرافی ساده مهرهها باید مطرح نمود و با پاسخ دادن به آنها در بحث وارد شد و سپس نتیجه گیری نمود عبارتند از:
- ۱) سن بیمار؟
 - ۲) چند مهره مبتلا شده است ؟
 - ۳) چه قسمت‌هایی از مهره‌ها مبتلا هستند؟ آیا دیسک بین مهره‌ای هم گرفتار است ؟
 - ۴) آیا انتشار ضایعه در یافت نرم هم وجود دارد؟
 - ۵) آیا علائم سیستمیک وجود دارد؟
 - ۶) آیا احتمال بیماریهای متابولیک مطرح است یا خیر؟

بحث

پس از پاسخگویی به سوالات فوق می‌توان به جدول شماره ۱ که به طور خلاصه انواع ضایعاتی را که می‌توانند سبب تغییرات لیستیک در مهرهها شوند، تقسیم بندی نموده است (۵، ۴، ۳) مراجعه کرد. و بدین ترتیب ملاحظه می‌شود که گروه اول شامل بیماریهای متابولیک است که عموماً با تغییرات کلسیم، فسفر و آلکالین فسفاتاز سرم همراه است. در این گروه استرپتوکوک از همه شایعتر می‌باشد. تغییرات استخوانی ناشی از استرپتوکوک در کشورهای جهان سوم و جوامع آزرده از سوء تغذیه و در سنین بالاتر شیوع قابل توجه دارند. تغییرات ناشی از استرپتوکوک در کشور ما بخصوص در خانمهای مولتی‌پار که در دهه‌های سنی چهارم و پنجم با دردهای استخوانی مراجعه می‌کنند، شیوع زیاد دارد. در رادیوگرافی ساده ستون مهرهها در این بیماران رادیولوژیستی همراه با گوه‌های شدن و *compression fracture* ممکن است دیده شود و غالب آنکه حتی ممکن است بین مهره‌هایی که شدیداً مبتلا هستند، مهره‌های سالم دیده شود. در استئومالاسی نیز شفافیت مهره‌ها دیده می‌شود لکن معمولاً جسم مهره حالت افزایش *bi-concavity* پیدا می‌کند و گوه‌های شدن بسیار نادر است. ضمناً در بسیاری موارد موربانی پروکوسپیتال در اندامها دیده می‌شود. در مبتلایان به تغییر پارائتروپیدوسم، دردهای منتشر و مزمن استخوانی و وجود تفرکالسیتوز و تفرولیتاز علائم واضح بالینی هستند، گرچه بندرت ممکن است تغییرات مهرهها با گوه‌های شدن همراه شده سبب کیفوز و حتی علائم عصبی شود. مجموعه علائم رادیولوژیک *Fibrosa osteitis* همراه پسا تغییرات بالابودن آلکالین فسفاتاز سرم، تشخیص این بیماری را تا حد زیادی ساده می‌کند. تشخیص *impertecta osteogenesis* با یافتن سابقه خانوادگی وجود بیماری کلاژن و انتقال آن به صورت اتوزوم غالب، در حضور اسکروزای آبی و سست بودن

پروسی مراجعین به گذشته‌نگر بیمارستان سینا

پروسی گذشته‌نگر انجام شده در بیمارستان سینا نشان می‌دهد که در دهه ساله ۱۳۷۳-۱۳۶۲ جمعاً ۳۰ بیمار با تشخیص نهایی توبریکولوز ستون مهره‌ها بستری و درمان شده‌اند. نسبت ابتلا در مرد وزن تقریباً یکسان، (۱۶ زن و ۱۴ مرد) بوده است و محدوده سنی بین ۵ ساله تا ۶۶ ساله و با تظاهر بالینی تقریباً یکسان در دهه‌های دوم تا ششم زندگی بوده است. اکثر بیماران کلاژوز و روستایی بوده و از محیطهایی مراجعه نموده‌اند که احتمال آلودگی با در نظر گرفتن عدم امکانات بهداشتی کافی بالاتر از جوامع شهری بوده است. ۱۲ مورد ابتلای ستون مهره‌ای دور سال بخصوص با تظاهر انحنای ستون مهره‌ها به صورت *kyphosis* ۲ مورد ابتلای ستون مهره‌های سرویکال، با تظاهر بالینی درد گردن و ضعف چهار اندام و ۱۷ مورد ابتلای ستون مهره‌های کمری با تظاهر بالینی کمر درد، سیاتژی و ضعف اندام تحتانی بوده است. سرعت سیدیماتاسیون خون در ۴ مورد در حد طبیعی و در ۲۳ مورد بالاتر از طبیعی و حداکثر ۱۲۰ در ساعت اول و در ۳ مورد نیز در پرونده یافت نشد. تغییرات رادیولوژیک ذکر شده عموماً به صورت تغییرات تخریبی همراه و با بدون اسکروز و با درجات مختلف تغییر شکل مهره‌های و کاملاً غیر اختصاصی بوده است. اسکن ایزوتروپ استخوانی در ۳ مورد با افزایش جذب همراه بوده که غیر اختصاصی تلقی گردیده است. بررسیهای عمومی از نظر قفسه صدري و با کشت خلط و یا عصاره معده و یا CSF راهشایی کننده نبوده است، لذا در ۲ مورد با درمان طبی و استفاده از کورت بیمار مرخص گردید. در ۲ مورد پیروسی سوزنی تشخیص دهنده بود و بیمار با درمان طبی و کورت مناسب مرخص گردید. در این موارد چهار بیمار قابل پیگیری در درمانگاه بودند که عموماً در رادیوگرافیهای کنترل علائم بهبودی و پایداری (*stability*) ظاهر و سپس کورت بیمار باز و درمان طبی ادامه یافت. در ۲۴ مورد عمل جراحی انجام شد و پس از کمپرسیون کافی نسج عصبی، پایداری ستون مهره‌ها به کمک پیوند استخوانی از خود بیمار و به کمک همکاران از توپد به دست آمد. ادامه درمان دارویی به کمک ۳ دارو در تمامی موارد انجام شد و پس از ۹ الی ۱۵ ماه بیماران دارو مصرف نمودند. یک مورد نقض عصبی بیمار بعد از عمل شدت یافت و در یک مورد که بیمار قبل از عمل پاراپلژیک بود، مرگ ناگهانی ۲۴ ساعت بعد از عمل اتفاق افتاد که علت آن ناشناخته ماند.

تعمیرت

ضایعات لیستیک مهره‌ها به ضایعاتی اطلاق می‌شود که در رادیوگرافی ساده حالات شفافیت پسا رادیولوژیستی (*radiolucency*) ایجاد کنند. به همراه این شفافیت، تغییراتی در شکل مهره‌ها می‌تواند ایجاد شود. این تغییر شکلها با به صورت گوه‌های شدن و یا به صورت کاهش کل ارتفاع جسم مهره‌ها دیده

توراکولوژی و جسم مهره‌ای در سطوح مختلف، محل شایع آلوده شدن در مراحل اولیه بیماری می‌باشند. در رادیوگرافها، تغییرات رادیولوژیست دیده می‌شوند که بتدریج سبب التهاب مهره در قسمتهای مختلف همراه با کلاپس تدریجی جسم مهره می‌شوند. این تغییرات پاتولوژیک نیست و تشخیص صد در صد فکشف بسیار استعدادهای پاتولوژی و پاتولوژی می‌باشد. اسپوندیلایت بوسلایی مانند توریکولوژی بیشتر در بالغین اتفاق می‌افتد و در کشور ما عامل آن عموماً پروتوسلا می‌تسیس می‌باشد. مهره‌های لومبر شایعترین محل ابتلا در ستون یک کلمه هستند. اولین محل آلوده شدن در بیشتر موارد سطوح فوقانی و تحتانی مهره‌ها و آن هم در قسمت قدام و در محل چسبیدن لیگامانها بوده، به صورت نواحی رادیولوژیست ظاهر می‌شوند. تشکیل استئوفیت در این محلها از اشکال رادیولوژیکی است که به طور شایع در پروسلوز دیده می‌شود. انتشار آلودگی به بقیه جسم مهره‌ای و یا به دیسک بین مهره‌ای بر حسب میزان مقاومت و یا تشخیص زودرس و درمان صحیح متفاوت است. احتمال ابتلا به صورت اولیه در دیسک بین مهره‌ای و یا فضای اپیدورال به تنهایی نیز وجود دارد. امکان تشخیص پاراکلیتیکی به کمک تستهای سرولوژیکی و باکتربیولوژیکی بسیاری از موارد وجود دارد. لکن انواع سرنگاتیبر و حتی اشکال همراه با آلودگی چرکی و یا توریکولوژی نیز در تعدادی از بیماران ذکر شده است. لذا در بسیاری از موارد تشخیص صحیح بدون در دست داشتن نمونه پاتولوژی امکان پذیر نیست. بروز علائم عصبی در عفرتهای مهره‌ها از طریق فشار مهره تغییر شکل یافته و یا تسخ گرانولاسیون فشار دهنده و عوارض عروقی نخاعی امکان‌پذیر است. تومورگرافی کامپیوتری و تصویربرداری مغناطیسی با تشخیص دقیق تغییرات تسخ نرم می‌توانند در درجه بندی تشخیصهای انترالی از نظر نحوه پیشرفت ضایعات نا حدی کمک کننده باشند، گرچه به هیچوجه پاتولوژیک نیستند (۶۱).

گروه تومورهای مهره‌ها (۱۳، ۱۴، ۱۵، ۱۶، ۱۷) به دو دسته تومورهای خوشخیم و بدخیم تقسیم می‌شوند. تومورهای خوشخیم مهره‌ها چندان شایع نیستند و از آن بین کیست آنورسسال استخوانی، هماتزیوم، توموریا سلول ژانت و گرانولوم ائوزینوفیلیک را می‌توان نام برد. کیست آنورسسال استخوانی سبب درد موضعی می‌شود و نواحی شفاف در رادیوگرافی در جسم مهره به وجود می‌آورد که به هم مرتبط شده و حالت blow-out در آن ایجاد می‌کند. ممکن است این مرحله در رادیوگرافها دیده نشود و هنگامی که مهره کلاپس کرده رادیوگرافی به عمل آید. تومور یا سلول ژانت، بعد از قسمتهای دیستال استخوانهای طولی، مهره‌ها را مبتلا می‌کند و سبب دردهای موضعی می‌شود. در رادیوگرافهای این ضایعات اکثراً حالت تسخریب و دفوسمیون مهره‌های دیده می‌شود. که

لیگامانها در اندامها، ناشنوايي و اختلال شنوائيت دندانها همراه با درجات مختلف شنوائيت مهره‌ها که با vertebral hem که تشخیص انترالی آنرا در اکثر موارد ساده می‌سازد. تشخیص تغییرات ستون مهره‌ها در زمینه بیماری ارثی گوشه (Gaucher) نیز با یافتن اختلال سنتز در لیپیدها و زمینه فامیلی، مشکل تشخیص را تا حد زیادی حل خواهد کرد. آخرین بیماری که شاید، تا حدی به طور رایج در گروه بیماریهای متابولیک دسته بندی نموده‌ایم بیماری پازه می‌باشد که اتیولوژی ناشخص دارد و تغییرات آن در استخوانها، بهخصوص در مهره‌ها دارای ۲ مرحله میباشد. مرحله اول مرحله استرولیتیک است که با تغییرات لوسنی در مهره‌ها در رادیوگرافها نشان داده می‌شود و بسادگی با ضایعات متاستاتیک قابل انبساط است. در این مرحله معمولاً دردشکایت اصلی بیماران است. بتدریج تغییرات اسکروژیک در مهره ایجاد می‌گردد و تسخ جایگزین شده که اصطلاحاً woven bone نامیده می‌شود، بتدریج کاملاً سخت شده (Ivory bone) و حتی با فضای دپسکی و یا مهره مجاور نفوذ می‌شود. در هریک از این مراحل ممکن است علائم فشار بر ریشه‌ها و یا نخاع شوکی بروز نماید. ابتلا در سن زیر ۴۰ سال نادر است و ممکن است با علائم نارسایی قلبی، ناشنوايي و سنگهای ادراری و سوزنجام تبدیل این تسخ غیر طبیعی به ساکوم استروژیک همراه باشد. در گروه دوم بیماریهای غیر متابولیک را جای داده و آنها را به دو گروه بیماریهای عفونی و تومورها تقسیم نموده‌ایم. در گروه بیماریهای عفونی (۱۸، ۱۷، ۱۹) در جامعه ما بازگزی مختصر جریگه می‌تواند در تصمیم‌گیری کمک کننده باشد. عفرتهای چرکی مهره‌ها خوشبختانه در کشور ما چندان شایع نیست. عدم تسخ اختلالات سیستم ایمنی در ایران، احتمالاً عامل مهمی در کم بودن تسخ ایگرنه عفرتها می‌باشد. استافیلوکوک طلایی ارگانسیم شایع مولد عفرتهای چرکی مهره‌هاست که معمولاً از طریق گردش خون در دیسک بین مهره‌ای جایگزین می‌گردد و از طریق مجاورت سبب آلوده شدن سطوح فوقانی و یا تحتانی و سپس جسم مهره می‌شود. مهره‌های گمری و سپس مهره‌های پشتی محل شایع ابتلا هستند. بر حسب حداد یا مزمن بودن بیماری ممکن است بروز و سير تغییرات رادیولوژیکی بیماری از چند هفته تا چند ماه به طول بیاخند. بدینوسیله است در صورت منفی بودن گشت خون و تست مانتو و فقط با در دست داشتن یک سدیماتاسیون بالا و یا در نظر گرفتن این که درد تنها علامت مهم بالینی این بیماران است، رسیدن به تشخیص دقیق کار مشکلی خواهد بود. در توریکولوژی مهره‌ها، مستعد بودن به آلودگی و اپیدمیولوژی محیط زیست و نابری بالینی بیماری به صورت درد مزمن ستون مهره‌ها همراه با تغییر شکل تدریجی مهره‌ها (۱۱، ۱۰) می‌توانند عوامل هدایت کننده به تشخیص زودرس بیماری باشند. ستون مهره‌ها در ناحیه

برداری از مغز استخوان و یا از محل ضایعه می‌باشد. سارکوم استئوژنیک بیماری بچه‌ها و نوجوانان است و ابتلای مهره‌ها نیز در آن نادر است. این سارکوم می‌تواند از پدیکول و جسم مهره هر دو شروع شود و ممکن است ضایعات استئولیتیک و یا استئوبلاستیک و یا مخلوطی از هر دو ایجاد نماید.

تومورهای ثانویه در ستون مهره‌ها از تومورهای اولیه شایع‌ترند و معمولاً از منشأ پستان، ریه، تیروئید، کلیه، پروستات و یا از معده ناشی می‌شوند. احتمال ابتلای پدیکول بدون ابتلای جسم مهره نسبتاً زیاد است و در عین حال ممکن است ضایعه لیتیک و یا استئوبلاستیک مانند متاستاز پروستات در رادیوگرافها دیده شود. افتراق ضایعات متاستاتیک از ضایعات متابولیک بسیار مهم است و آن هم بسیاری از موارد با انجام یک اسکن ایزوتوپ استخوان و رویت مناطق متعدد افزایش جذب در ضایعات متعدد متاستاتیک امکان‌پذیر می‌شود. درد شدید شبانه که با استراحت بهبودی قابل توجه پیدا نمی‌کند نیز از مشخصات انفیلتراسیونهای متعدد متاستاتیک در ستون مهره هاست. بدون در دست داشتن پاتولوژی و یا به دست آوردن یک نمونه مناسب از انفیلتراسیون فعلی تشخیص نهایی امکان نخواهد داشت (۱۰،۴،۳).

نتیجه گیری

باتوجه به بحثهای مطرح شده، به نظر نویسندگان در صورتی که بیماری با ضایعه یا ضایعات لیتیک مهره‌ها مراجعه نماید، با توجه به شکایات بیمار و پس از معاینه سیستمیک، حداقل بررسیهای زیر را لازم است انجام دهیم:

رادیوگرافی تمام مهره‌ها، رادیوگرافی قفسه سینه، در صورتی که از درد یا هرگونه ناراحتی در اندامها شکایت داشته باشد از عضو مربوطه نیز رادیوگرافی به عمل می‌آوریم، آزمایشهای روتین خون و ادرار همراه با اندازه‌گیری کلسیم فسفر و آلکالین فسفاتاز و تستهای کامل سرولوژیک مربوط به بروسولوز و تست جلدی مانتو، اسکن ایزوتوپ استخوانها + توموگرافی کامپیوتری از مهره یا مهره‌های مبتلا بدون و با تزریق ماده حاجب و با استفاده از MRI, bone window از مهره‌های مبتلا با توجه به نخاع و نسج نرم مجاور محل ابتلا.

در درگیری یک یا چند مهره، بویژه اگر علائم عمومی مانند ضعف و بی‌اشتهایی وجود داشته باشد و علائم پاراکلینیک مانند سدیمان بالا، جلدی مانتو مثبت و یا علائم رادیولوژیک مشکوک و یا تست رایت مثبت داشته باشیم، گروه بیماریهای عفونی مطرح خواهد شد. در درگیری چند مهره، در صورتی که علائم عمومی و آزمایشگاهی گویا باشند و غیر از ستون مهره‌ها، سایر استخوانها هم مبتلا باشند، بیماریهای متابولیک و سپس گروه بیماریهای متاستاتیک مطرح می‌شوند. باید توجه داشت که بیماریهای متاستاتیک بیشتر در سنین بالا اتفاق می‌افتند و می‌توانند فقط به یک مهره محدود باشند. در صورتی که گرفتاری

پاتوگنومونیک نیست. همانژیوم مهره‌ها گرچه نسبتاً شایع است لکن در بسیاری موارد بدون علامت بوده و نمای رادیوگرافیک آن تا حد زیادی تشخیص دهنده ضایعه می‌باشد. گرانولوم ائوزینوفیلیک معمولاً جسم مهره‌ها را به صورت یک پرولیفراسیون خوشخیم هیستوسیتها مبتلا می‌کند. غالباً در دهه اول و دوم زندگی شایعتر است و در جنس مذکر پیش از مونث دیده می‌شود. شایعترین تابلوی بالینی این بیماری درد و تغییر شکل مهره است. تب خفیف، لکوسیتوز و ائوزینوفیلی هم ممکن است قسمتی از یافته‌های این بیماران باشد. ظهور رادیولوژیک و سپس دفرماسیون و کلاپس تدریجی جسم مهره، آن هم در سطوح توراسیک یافته معمول رادیولوژیک است و دیسک بین مهره‌ای اکثراً سالم می‌ماند. بدین ترتیب حدس تشخیص صحیح بیماری فقط با یافته‌های فوق مشکل می‌باشد. حتی اگر به طور تبیین vertebra-plana در رادیوگرافی ساده ستون مهره‌ها دیده شود (۱۳،۱۲،۱۱) همانطور که گفته شد، تشخیص افتراقی اینگونه تومورهای خوشخیم مهره‌ها از سایر ضایعات متابولیک و انفیلتراتیو مهره‌ای بدون در دست داشتن نمونه پاتولوژی امکان پذیر نخواهد بود.

گروه آخر، تومورهای بدخیم اولیه و ثانویه مهره‌ها هستند، (۱۴،۵،۴،۳). شایعترین علامت بالینی تومورهای بدخیم اولیه مهره‌ها درد موضعی و شبانه است. میلوم مولتیپل که در اثر پرولیفراسیون بدخیم پلاسماسلها ایجاد می‌شود معمولاً در جنس مذکر و در دهه پنجم و ششم دیده می‌شود و ضایعات لیتیک در جسم مهره‌ها به وجود می‌آورد. سارکوم یوئینگ (Ewing sarcoma) اکثراً در نوجوانان و بالغین اتفاق می‌افتد و ممکن است استخوانهای دراز را هم به طور همزمان مبتلا کند. این سارکوم نیز ضایعات لیتیک به صورت بیدخوردگی در جسم مهره به وجود می‌آورد. رتیکولوم سل سارکوم نیز در دهه سوم زندگی دیده می‌شود و در جنس مذکر شایعتر است و استخوانهای لگن و فمور شانس ابتلای بیشتری دارند. در عین حال امکان متاستاز از استخوان به استخوان نیز وجود دارد. کندروسارکوم، ضایعه لیتیک با نقاط کلسیفیه ایجاد می‌کند و اکثراً درجه بدخیمی پایین تری نسبت به سایر ضایعات بدخیم مهره‌ها دارد. این تومور معمولاً از جسم مهره شروع شده و در عین حال که تخریب استخوانی ایجاد می‌کند، حالت کلسیفیکاسیون منقوط در رادیوگرافی آن دیده می‌شود. کوردوما از بقایای نوتوکورد اولیه ناشی می‌شود و تقریباً در ۵۰ درصد موارد استخوان سارکوم مبتلا می‌شود. در رادیوگرافی معمولاً علاوه بر تغییرات لیتیک در جسم مهره، سایه نسج نرم تومورال در مجاورت مهره مبتلا قابل رویت است. لوسمی شایعترین ضایعه سرطانی بچه‌هاست و نهایتاً همه سیستمها درگیر می‌شوند. ابتلای استخوانهای دراز و مهره‌ها شایع است و با پیشرفت بیماری، ضایعات رادیولوژیک با حدود مشخص یا بید خورده در مهره‌ها نیز پیشرفت می‌کنند. البته تشخیص نهایی با نمونه

محدود به یک مهره باشد امکان ضایعه متابولیک در زده آخر قرار می‌گیرد. از میان ضایعات تومورال در بچه‌ها در صورتیکه دارای سیر خوشخیم باشد، گرانولوم اتوزینوفیلیک اولین تشخیص خواهد بود و از بین ضایعات بدخیم، نوروبلاستوم و لنفوم مطرح خواهند گردید. در عین حال در مناطق آندمیک احتمال تورپکولوز را در هیچیک از اشکال فوق نمی‌توان به طور کورکورانه رد نمود و نزد بزرگسالان احتمال تمام ضایعات ذکر شده در بحث را قبل از در دست داشتن نمونه پاتولوژی باید در نظر داشت. بدین ترتیب، پیشنهاد نویسندگان آن است که اگر در برخورد با چنین ضایعاتی، به هر دلیل به تورپکولوز مشکوک شدیم، با شروع درمان مناسب چیزی را از دست نخواهیم داد و قدم بعدی، در صورت عدم موفقیت درمان دارویی، اقدام جراحی مناسب به منظور دستیابی به نمونه نسجی به مقدار کافی و در صورت نیاز دکمپرسیون نسج عصبی و پایدار نمودن ستون مهره‌ها خواهد بود.

جدول شماره (۱): علل ضایعات لیتیک مهره‌ها

الف (بیماریهای متابولیک :

- ۱- استئوپوروز به علل مختلف مانند ژنتیک، تغذیه‌ای، آندوکراین، دارویی و ایدیوپاتیک
- ۲- استئومالاسی
- ۳- هیپرپاراتیروئیدسم
- ۴- استئوزنز ایمپرکتا
- ۵- گوشه
- ۶- پاژه

ب (بیماریهای غیر متابولیک :

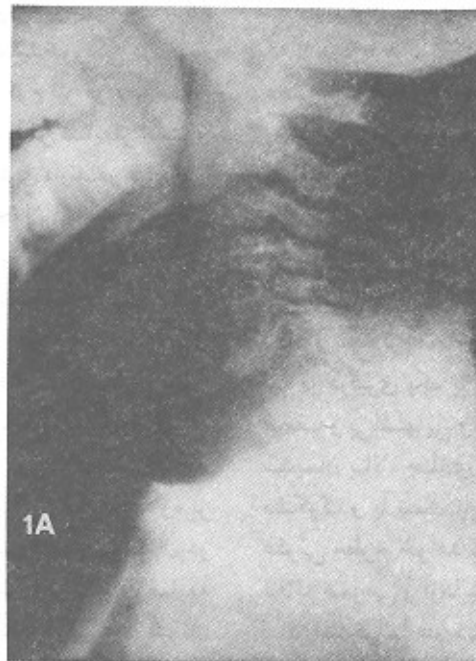
۸:

- ۱- استئومیلیت چرکی
- ۲- سل
- ۳- بروسلوز

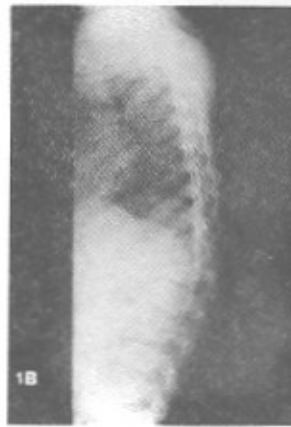B:

تومورها:

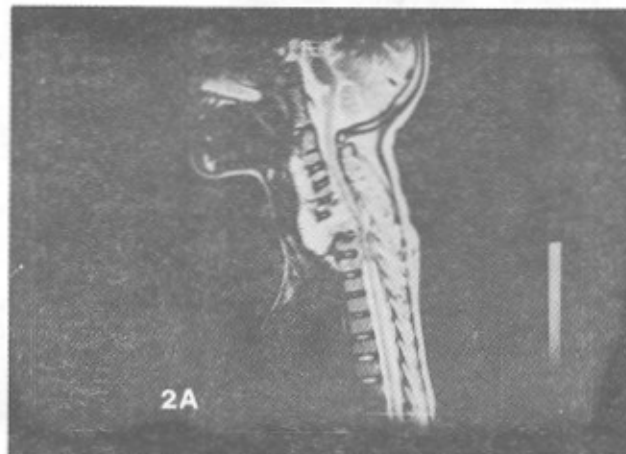
- ۱- خوشخیم: کیست آتوریسمال استخوانی، تومور سلول ژانت، همانژیوم، اتوزینوفیلیک گرانولوما
- ۲- بدخیم؛ اولیه: یوئینگ سارکوم، استئوژنیک سارکوم، رتیکولوم سل سارکوم، کندروسارکوم، کوردوم، میلوم مولتیپل، لوسمی
- ثانویه (متاستاتیک): از منشاء پستان ریه تیروئید، کلیه، پروستات و....



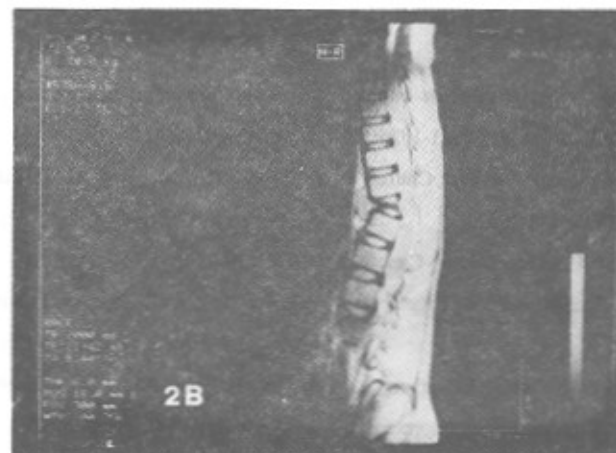
تصویر شماره ۱۸: آخرین رادیوگرافی نیمرخ گردن که نشان دهنده ضایعه لیتیک در مهره هفتم گردن به همراه شروع تغییرات مشابه در مهره‌های C6 و T1 و افزایش سایه نسج نرم در جلوی ستون مهره‌ها می‌باشد.



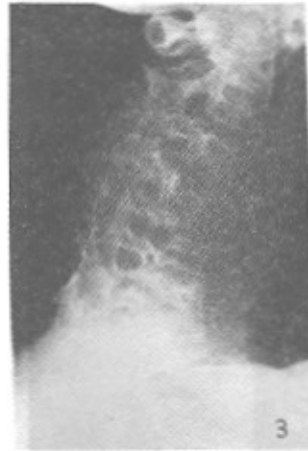تصویر شماره ۱B: تغییر شکل مهره T11 به علت ضایعه رادیولوژیک و حالت Wedge compression بدون جابجایی قابل توجه از نظر رادیولوژیک.



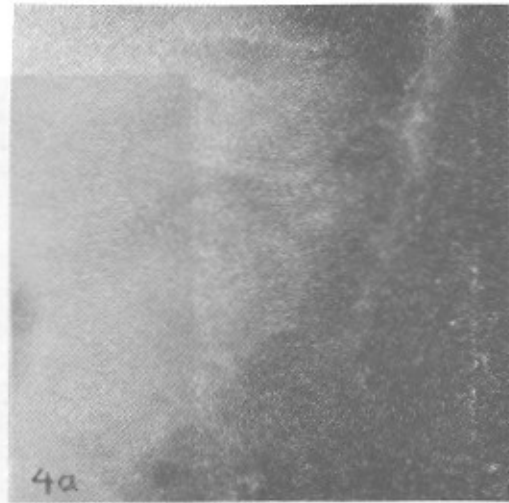
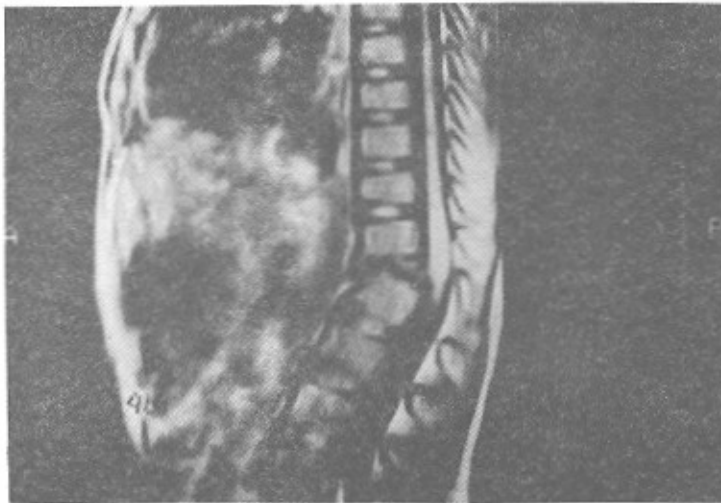
تصویر شماره ۲A: نمای ساژیتال MRI در T2-Weighted، جایگزین شدن مهره C7 و قسمت اعظم C6 و T1 را همراه با انتشار ضایعه در نسج نرم جلوی ستون مهره‌ها را نشان می‌دهد.



تصویر شماره ۲B: تصویر MRI ساژیتال در T2-Weighted که ابتدای جسم مهره T11 را همراه با انتشار ضایعه در فضای جلو مهره T11 نشان می‌دهد.



تصویر شماره ۳: رادیوگرافی نیمرخ ناحیه سرویکال که فیوژن قابل قبولی را پس از درمان نشان میدهد.



تصویر شماره 4A & B: رادیوگرافی ساده و MRI ناحیه توراکولمیر که نشان دهنده بهبود ضایعه قبل از سیفوز با زاویه حدود ۳۰ درجه قابل رویت می باشد.

مراجع

1. David R, Oria RA, Kumar Ret al. Radiological features of the eosinophilic granuloma of the bone. *AJR*.1989; 153:1021-1026.
2. Torrens MJ, Dickson RA. *Operative Spinal Surgery*. Churchill Livingstone. London Group UK.Ltd. 1991; 241-280.
3. Delaney TF, Oldfield EH. Spinal cord compression. *Cancer, Principles and Practice of Oncology*. 3rd edition, JP. Lippincott Co. Philadelphia, 1989.
4. Moran RM, Webb JK. Primary tumors of the spine. In *Surgery of the Spine. Combined orthopedic and neurosurgical approach*. Oxford, London, 1992; 539-572.
5. Pillas JE, Alleis BD, Pelled W. Primary and secondary tumors of the spine. *Tumors of the Spine and Spinal Cord. Part 2*. Handbook of clinical Neurology. North Holland, Amsterdam. 1974; 20: 30-31.
6. Carey ME. Infections of the spine and spinal cord. *Neurological Surgery*, 3rd . edition, Philadelphia ;W.B.Saunders. 1990; 6:3759-3781.
7. Fraser RD, Osti OL, Vernon-Roberts B. Iatrogenic discitis: The role of intravenous antibiotics in prevention and treatment. An experimental study. *Spine*, 1989; 14:1025-1032.
8. McCromick PC, Hughes JEO. Spinal infections. *Perspectives in Neurological Surgery*. 1994; 5(1):77-94.
9. Obana WG, Rosenblum ML. Nonoperative treatment of neurosurgical infections. *Neurosurgery Clinics of North*

- America.1992; 3(2): 359-373.
10. Medical Research Council Working Party on Tuberculosis of the Spine . A controlled trial of ambulant outpatient treatment and inpatient rest in bed in management of tuberculosis of the spine in young Korean patients on standard chemotherapy. A study in Misan, Korea.J. Bone Joint Surg. 1973; 55B: 678-697.
11. Phormister DB. Changes in the articulated surfaces in tuberculous and pyogenic infections of joints. Am.J.Roent. Radiat. Ther. 1924; 12:1-14.
12. Aichner F, Poewe W,Rogalsky Wet al. MRI in diagnosis of spinal cord diseases. J. Neurol. Neurosurg. Psychiat.1985; 48:1220-1232.
13. Martinez-lage JF, Poza M, Catagna Jet al. Solitary eosinophilic granuloma of the pediatric skull and spine. The role of surgery. Child's Nerv. System. 1991; 7:447-451.
14. Black P. Spinal cord metastasis .Current status and recommended guidelines for management. Neurosurg. 1979; 5: 726-735.

* * *