

## شوآنوم وستیبولار یانورینوم آکوستیک

دکتر محمد حسین حکمت آرا، استادیار گروه گوش و حلق و بینی دانشگاه علوم پزشکی و خدمات بهداشتی - درمانی تهران

### VESTIBULAR SCHWANNOMA OR ACOUSTIC NEUROMA

#### ABSTRACT

Vestibular schwannoma is the most common tumor of the posterior fossa of the skull. Patients referred with the primary otologic symptoms such as hearing loss, tinnitus, vertigo, imbalance, and the cranial nerve palsy. Thirty - three patients were operated and treated by a team of otolaryngologist and neurosurgeon, audiometrist, and internist. Patients' chief complaint was due to 94% hearing loss and 27% tinnitus. They scarcely complain of vertigo. If a patient refers with the palsy or paralysis of facial nerve preoperation, we must think of the facial nerve schwannoma or hemangioma or congenital choleostoma or malignant metastases rather than acoustic neuroma. The best way for preoperative diagnosis is audiometry, ABR (Auditory Brain Response), and SDS (speech Discrimination score) with 90% success, but computer Tomography (CT) scan and MRI (Magnetic Resonance Image) are the valuable anatomic diagnostic radiographic devices.

The best method of operation is translabyrinthine approach (TLA), since it has the advantages such as an easy access to nerve paths and being the nearest path to CPA (Cerebellopontine Angle).

Physicians ought to talk to patients about the importance of the microscopic surgery, surgical methods, and their probable diverse effects such as hearing loss, facial nerve palsy, and intracranial problems.

### چکیده

بودیم. در حال حاضر MRI, CT scan پرتونگاریهای خیلی با  
ارزشی هستند.

بیشترین جراحی به روش TLA است. اگرچه شنوایی  
باقیمانده بیمار از بین می رود ولی روش آشنا برای جراحان گوش  
بوده که از مزایایی چون تسلط به مسیرهای عصب صورتی، عدم  
دستکاری مخچه و نزدیکترین فاصله به زاویه پلی - مخچه ای  
برخوردار است. موقعیت تشریحی غده، اهمیت جراحی  
میکروسکوپی، روشهای جراحی مانند از بین رفتن بقایای شنوایی  
و احتمال فلج موقت (Palsy) یا احتمال پیوند عصب صورتی و  
همچنین عوارض احتمالی داخل مغزی را باید با بیمار در میان  
گذاشت.

### مقدمه

نام صحیح این تومور شوآنوم وستیبولار است که هم  
خاستگاه آنرا با منشأ سلولهای شوان نشان می دهد و هم رشد

شوآنوم وستیبولار شایعترین تومور حفره خلفی جمجمه  
است. بیماران مبتلا همیشه با علائم اولیه گوش می مثل شنوایی،  
وزوز گوش، بندرت سرگیجه و عدم تعادل و یا با فلج اعصاب  
مغزی (Cranial never palsy) مراجعه کردند. سی و سه بیمار  
که بعد از تشخیص حاضر به عمل جراحی شدند توسط نیمی  
مشکل از جراح گوش و جراح مغز، کارشناس شنوایی سنجی،  
متخصص بیهوشی و متخصص داخلی مورد معالجه قرار گرفتند.  
شکایت عمده بیماران ۹۴ درصد کاهش شنوایی و ۲۷ درصد  
وزوز گوش بود، بیماران بندرت از سرگیجه شکایت داشتند. وقتی  
بیماری قبل از عمل با فلج خفیف و یا کامل عصب صورتی  
مراجعه می کند باید به علل دیگری غیر از تورینوم آکوستیک مثل  
شوآنوم عصب صورتی، همانژیوم یا کلستانوم مادرزادی یا  
متاستازهای بدخیم فکر کنیم. بهترین وسایل تشخیصی قبل از  
عمل، سنجش شنوایی (Audiometry)، تست تمیز  
کلمات (SDS) و (ABR) بود که تا حدود ۹۰ درصد نیز موفق

معرفی روش حفره میانی جمجمه MFA برای برداشتن تومورهای خیلی کوچک نیز پرداخت.

امروزه با پیشرفت‌های شگرف، در جهت وسایل تشخیص اولیه این بیماری مانند HRCT, MRI, ABR و مانتورینگ عصب هفتم و هشتم در حین عمل و همکاری تیمی جراح گوش با جراح اعصاب تشخیص زودرس و جراحی موفقیت‌آمیز این تومور امکانپذیر شده است.

میزان مرگ و میر عملاً به صفر نزدیک شده است حفظ فعالیت عصب صورتی در حین عمل جراحی موفقیت‌آمیز این تومور معمول شده و در موارد خاصی شنوایی بیمار نیز حفظ می‌گردد.

خاستگاه تومور - این تومور از ناحیه‌ای موسوم به Obersteiner Redlich Zone یا محل تلاقی غلاف شوان، پوشش گلیال یا بلافاصله بعد از گانگلیون اسکارپا منشأ می‌گیرد. به نظر بعضی از محققین سلول‌های این ناحیه تمایل به تغییر و رشد دارد (۳).

امروزه ثابت شده که عصب وستیبولار تحتانی و فوقانی به یک اندازه درگیر می‌شوند. تقریباً در ۱ درصد موارد. خاستگاه در عصب حلزونی و یا عصب صورتی می‌باشد. (۱۱)

Persing بعد از بررسی بافت شناسی در ۱۱۲ مورد استخوان گیجگاهی (Temporal) اظهار داشته است که این ناحیه به صورت کلافی شکل یا حلقه‌ای شکل دیده می‌شود. براساس نظریه او در این محل غیر از آشیانه‌های سلول شوان، اجسام ائورینوفیل و سلول‌های گانگلیون نیز یافت می‌شود (۲).

تومور تقریباً همیشه از بخشی از عصب که درون مجرای شنوایی گوش داخلی قرار دارد، منشأ گرفته و به سمت داخل جمجمه در جهت زاویه پلی مخچه‌ای رشد می‌نماید. در مرحله داخل مجرای، تومور تا مدت‌ها بدون علامت باقی می‌ماند. وقتی فشار بر روی اعصاب شنوایی و تعادلی به حد معینی رسید، در کار آنها اختلال پیدا می‌شود. سپس تومور دیواره‌های مجرای شنوایی گوش داخلی را گشاد نموده و وارد زاویه پلی - مخچه‌ای می‌شود.

در برخی از موارد منشأ تومور در قسمت زاویه‌ای بوده و در آن صورت علائم تومور وقتی ظاهر می‌شود که اندازه تومور به حد قابل ملاحظه‌ای برسد، در آن موقع فشار بر روی اعصاب شنوایی و تعادلی و عناصر تشریحی موجود در زاویه اعمال می‌شود. سرعت رشد تومور کم بوده و بطور متوسط ۲ میلی متر در سال گزارش شده است (۱۱).

### سیربالینی

با وجود رشد آهسته، سیربالینی تومور در پنج مرحله بررسی می‌شود:

(۱) مرحله مجرای گوش داخلی یا مرحله گوشی: بیمار فقط اختلالات شنوایی و مختصر اختلال تعادلی دارد. اندازه تومور از بدو تشکیل در این مرحله به ۱/۵ - ۱ سانتی متر می‌رسد.

تومور را بر روی شاخه وستیبولار عصب هشتم بیان می‌کنند، که امروزه به غلط به نام نورینوم آکوستیک مشهور است (۸) و تاریخچه آن به سال ۱۷۷۷ برمی‌گردد. در اتوپسی از بیماران به تومور کوچک و سفتی در زاویه پلی - مخچه‌ای (CPA) برخورد کردند که به علت موقعیت مکانی آن متوجه شدند که بیمار قبل از مرگ از کری رنج می‌برده است (۴).

در سال ۱۸۳۰، دکتر بل (Sir Charles Bell) با اشاره به بیماری که بر اثر ابتلا به این تومور دچار فلج عصب صورتی (Bell's palsy) شده بود، در مقاله‌ای بطور ضمنی به توصیف این تومور پرداخته است (۶). در این مقاله آمده است که این تومور بزرگ زاویه پلی - مخچه‌ای موجب کری کامل یکطرفه؛ فلج عصب صورتی، فلج عضلات گیجگاهی و ماضغه‌ای یا جونده (ابتلای شاخه حرکتی عصب پنجم مغزی)، اختلال در تکلم و بلع (درگیری عصب دهم مغزی)، سردرد شدید ناحیه پس سری، کری پیشرونده، تهوع و استفراغ، اختلال تنفسی و مرگ می‌شود.

Ballance که از پیشگامان Neurology, Otology به حساب می‌آید، در سال ۱۸۹۴ بطور موفقیت‌آمیزی توانست بیماری را که مبتلا به این تومور بود، تحت عمل جراحی قرار دهد. متأسفانه میزان مرگ و میر این عمل تا دو دهه بعد حدود ۸۰ درصد بوده است (۲).

Cushing بنیانگذار جراحی نوین اعصاب با انجام روش جراحی تخلیه درون کپسولی (۴) آمار مرگ و میر را به میزان ۳۰ درصد کاهش داد.

Dandy با مختصر تغییر در روش Cushing توانست این میزان را به ۴ درصد برساند. او که بطور نشسته جراحی می‌کرد ثلث خارجی مخچه را برمی‌داشت. هدف اصلی حفظ زندگی و سلامتی بیمار بود و در نتیجه عصب صورتی قربانی می‌شد. او جهت کنترل خونریزی گاهی از اوقات به بستن شریان مخچه‌ای تحتانی قدامی ACTA می‌پرداخت (۴).

پیشرفت چشمگیری دیگر در مورد جراحی این تومور مدینون تلاش‌های Atkinsin می‌باشد. وی در مورد اهمیت بستن شریان مخچه‌ای تحتانی قدامی هشدار می‌دهد (۴). او در اتوپسی بیماران نشان داد که بستن این شریان از علل عمده مرگ و میر ناشی از جراحی این تومور بوده است.

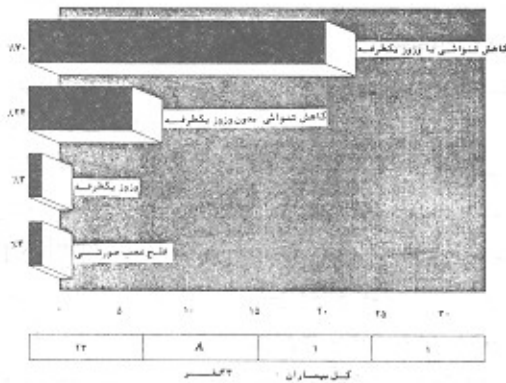
در سال ۱۹۱۲، Quix که متخصص گوش و حلق و بینی بود از روش ترانس لایبرنتین (TLA) از گوژ و چکش استفاده نمود و توانست با موفقیت تمام این تومور را تحت عمل جراحی قرار دهد. به این ترتیب این روش جراحی کم و بیش مقبولیت پیدا کرد. در سال ۱۹۵۰، William House با استفاده از میکروسکوپ و جراحی تیمی، روش ترانس لایبرنتین را دوباره زنده کرد. به طوری که در سال ۱۹۶۴ گزارشی از ۴۷ بیمار مبتلا، که به این روش تحت عمل جراحی قرار گرفته بودند، ارائه داد. در این گزارش هیچگونه نشانی از مرگ و میر مشاهده نشده است، در حالی که چنین سابقه‌ای در گذشته وجود نداشت (۷). House به

۲) مرحله ابتدای عصب سه قلو : وقتی است که توموراز داخل کانال وارد فضای حفره خلفی جمجمه می‌شود. اندازه تومور بیشتر از ۲ سانتی متر است.

۳) مرحله CPA : به ساقه مغزی و مخچه فشار وارد می‌کند. در سی تی اسکن و MRI جابجایی یا شیفیت ساقه مغزی و مخچه را به وضوح می‌بینیم. فشار روی اعصاب ۵، ۹، ۱۰، ۱۱ کامل می‌شود.

۴) مرحله افزایش فشار درون جمجمه : این مرحله با سردرد، کاهش بینایی و استفراغ همراه است.

۵) مرحله نهایی : فشار زیاد روی ساقه مغزی و مراکز حیاتی مانند مرکز تنفس و ضربان قلب و سرانجام فشرده شدن لب‌های مخچه به سوراخ مگنوم موجب ایست تنفسی و قلبی و در نهایت مرگ می‌گردد (۶).



نمودار شماره (۱): نمودار بیماران بر حسب علائم و نشانه‌های بالینی

### بررسی و تحقیق

تعداد بیماران عمل شده توسط تیم پزشکی ما شامل ۳۳ نفر بوده است که یک بیمار مبتلا به شنوآنوم عصب صورتی بوده و بقیه همگی مبتلا به شنوآنوم و استیولار بودند. ۲۶ نفر در بیمارستان امیراعلم و ۷ نفر در بخش خصوصی جراحی شدند.

### علائم بالینی

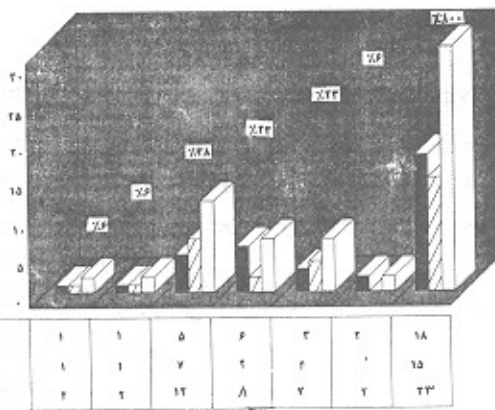
این علائم شامل اختلالات شنوایی، وزوز گوش، اختلال در تعادل و احساس گیجی و گاهی احساس پری در گوش می‌باشد و بندرت با دردهای مبهم ناحیه پشت گوش همراه است.

۹۴ درصد بیماران از کاهش شنوایی به ویژه در فرکانس‌های بالا شکایت داشتند. ۸ بیمار ضمن کاهش شنوایی از وزوز گوش نیز شاکی بودند. وزوز گوش آنها اغلب مانند صدای سوت یا صدای جیرجیرک بیان شده است. یک بیمار نیز فقط به علت وزوز گوش مراجعه کرده بود.

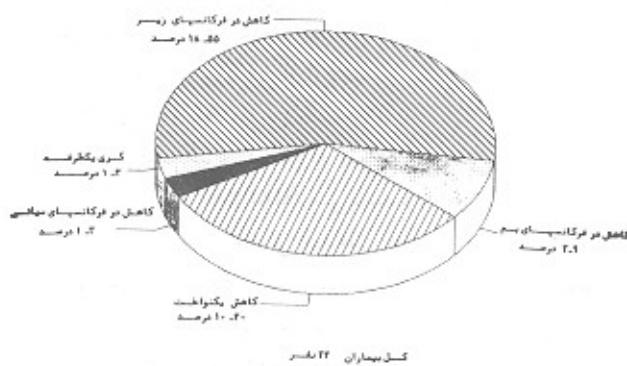
یک بیمار قبل از علائم گوشی با ضعف عصب صورتی مراجعه کرده که ناراحتی وی مدت‌ها تحت نام فلج بل معالجه می‌شده است. بیمار هنگام پذیرش در بیمارستان فلج عصب صورتی چپ درجه سه داشت (درجه بندی Bruckman, House) از نظر شیوع، به علت نداشتن امکانات آماری و کامپیوتر نتوانستیم نسبت بیماران تورینوم اکوستیک به کل بیمارانی که به علت ناراحتی گوشی به بیمارستان مراجعه می‌کنند را تعیین کنیم. ولی برحسب جنس، ۵۵ درصد بیماران مرد و بقیه زن بودند. سن متوسط آنها بین ۴۵ - ۴۰ سال بود، ولی بین بیماران ما افرادی بودند که کمتر از ۲۰ سال سن داشتند.

در نمودار شماره (۲) توزیع بیماران براساس جنس و سن نمایش داده شده است. از نظر بررسی شنوایی سنجی، آستانه شنوایی بیماران براساس نوع شنوایی و درصد آن نمایش داده شده است.

نتیجه بررسی ABR نشان داد که فرم منحنی در تمام آنها به هم خورده است.



نمودار شماره (۲): نمودار بیماران بر حسب سن و جنس



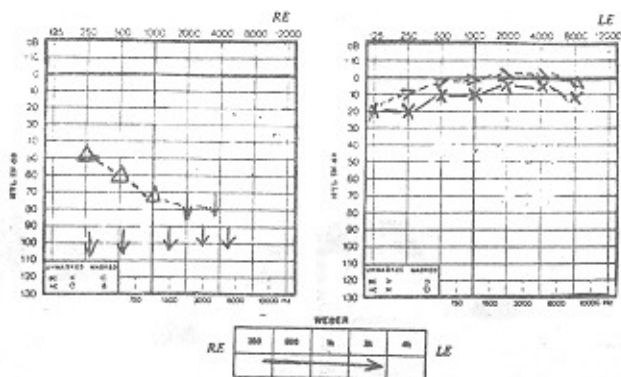
نمودار شماره (۳): نمودار بیماران بر حسب نوع کاهش شنوایی

بیشترین شکل مرضی عدم ایجاد موج شماره V و یا به صورت افزایش زمان تأخیر بین قله موج‌های I-III, I-V می‌باشد. نمودار شماره (۴)، توزیع نتیجه ABR بیماران را برحسب زمان تأخیر نشان می‌دهد. از نظر گرفتاری عصبی به غیر از عصب و استیولار و شنوایی همان گوش فقط در ۳ درصد (یک مورد) فلج عصب صورتی داشتیم.

هنوز این وسیله تشخیصی نتوانسته است در دسترس همگان قرار گیرد.

### بیماران

خانم ل. - ق ۱۶ ساله در تاریخ ۶۹/۹/۱۱ توسط یکی از اساتید محترم جراح مغز به من معرفی شد. شکایت اصلی او وزوز گوش با کری کامل گوش راست بود. شروع بیماری از سه سال پیش به صورت تدریجی و پیشرونده بوده است (ادیوگرام (۱).

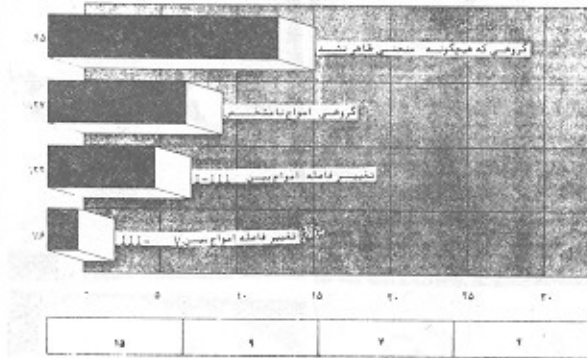


شکل شماره (۱): نمودار سنجش شنوایی خانم ل. - ق ۱۶ ساله، بر اثر تخریب تومور گوش داخلی و عصب شنوایی که عملکرد خود را کامل از دست داده است و کری کامل گوش راست وجود دارد.

بیمار با این علائم بارها به متخصصین گوش و حلق و بینی مراجعه می‌کند، هر بار معاینه و ادیوگرام (شنواییسنجی) می‌شود، او را با تشخیص کری عصبی ویروس پیگیری می‌کنند. اولین سی‌تی‌اسکن، عارضه‌ای در رأس استخوان پتروس گوش راست را نشان می‌دهد.

برای بررسی بیشتر سی‌تی‌اسکن با هوا و آنژیوگرافی کاروتید داخلی راست درخواست کردیم. نتیجه آنژیوگرافی کاروتید داخلی راست درخواست کردیم. نتیجه آنژیوگرافی طبیعی بود. توده با کاروتید هیچ رابطه‌ای نداشت. سی‌تی‌اسکن با هوا نشان می‌دهد (شکل ۴) که توده‌ای فضاگیر در رأس استخوان پتروس جا گرفته و یک مقدار به حفره خلفی جمجمه نفوذ کرده است. در گزارش CT scan اشاره کوچکی به نورینوم آکوستیک شده بود.

در تاریخ ۶۹/۱۰/۴ با انجام عمل لایبرنتین به محل ضایعه رسیدیم. این توده مجرای گوش داخلی راست و بخش قدامی آن را خورده بود و حفره‌ای به اندازه  $1/5 \times 2$  سانتی‌متر درست کرده بود.



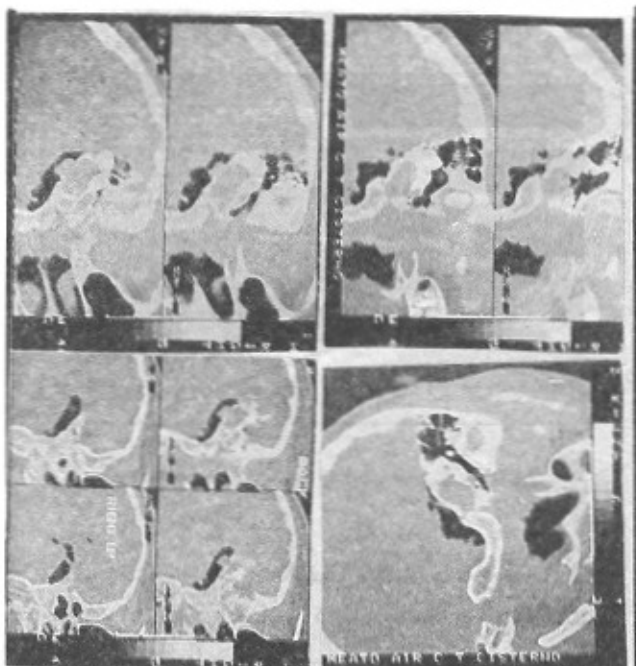
نمودار شماره (۴): نمودار بیماران بر حسب نتیجه ABR

از نظر تکنیک جراحی، ۱۸ نفر از بیماران ما به روش TLA و ۱۵ نفر به روش RSA جراحی شدند. در تمام موارد به استثنای دو مورد توانستیم با حفظ عصب صورتی تومور به عصب صورتی مجبور شدیم عصب صورتی را قطع کنیم، با استفاده از عصب حسی بزرگ گوشی که یک عصب حس خالص است در یک بیمار از عمق مجرای داخلی تا چهار میلی‌متری پل دماغی پیوند زدیم و در بیمار دوم چون تومور از ناحیه گانگلیون ژنیکول، خود عصب صورتی شروع شده بود در نتیجه از خم پیرامید عصب تا پنج میلی‌متری دماغی به طول چهار سانتی‌متر در همان جلسه پیوند زدیم که بیمار اول ۹۸ درصد بهبودی و برگشت فعالیت عصبی پیدا کرد. در مورد بیمار دوم، ده ماه پس از زمان جراحی حدود ۷۰ درصد فونکسیون عضلات صورتی برگشت نشان می‌دهد. عمده‌ترین وسیله پرتونگاری تشخیصی ما CT scan با ماده حاجب و در مواردی هم پتوموسیسترنوگرافی بود. لازم به یادآوری است که نسج تومور و بافت مغز از نظر CT scan هم تراکم (Isodense) هستند. بنابراین برای واضح شدن باید از ماده حاجب به اندازه کافی استفاده نمود. عامل دوم زمان است که باید فرصت کافی باشد تا ماده حاجب به خوبی جذب نسج تومور شود.

### الکترونیستاگموگرافی (ENG):

در اکثر موارد بعد از تشخیص قطعی تومور جهت ارزیابی قدرت تشخیصی ENG این آزمایش نیز انجام می‌شود. در همه موارد کاهش عملکرد لایبرنت و سنبولار سمت گرفتار را نشان می‌دهد. باید یادآوری کنیم که این آزمون در تشخیص افتراقی سرگیجه‌های واقعی و مرکزی و محیطی و سرگیجه‌های وضعی حمله‌ای خوش خیم از یکدیگر اهمیت زیادی دارد.

وسيلة تشخیصی با ارزش دیگر MRI است که با دستگاههای مجهز و تزریق ماده روشنگر Gadolineum ارزش تشخیصی ۹۸ درصد را دارد (۳). متأسفانه به علت اینکه اکثر بیماران ما دارای مشکلات مالی هستند، و به خاطر گران بودن ماده تزریقی



شکل شماره (۴): سی‌تی‌اسکن خانم ل - ق ۱۶ ساله، قطع آگزیزال بعد از تزریق هوا به ناحیه پلی - دماغی، تمامی تومور رأس بخش خارهای استخوان گیجگاهی راست را خراب کرده و مقدار کمی از تومور را که در حال واره شدن ره ناحیه پلی- دماغی راست را نشان می‌دهد.

در معاینه گوش راست SRT صد دسی بل و SDS صفر درصد بود گوش چپ کاملاً سالم بود. در تاریخ ۷۰/۵/۶ CT scan با هوا درخواست شد. (شکل ۵ و ۶).

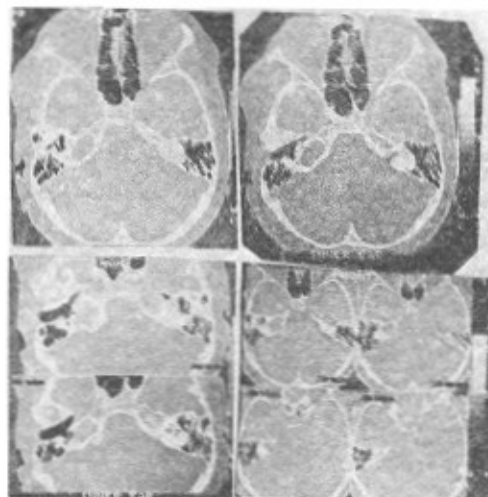
خوشبختانه تشخیص ما تأیید گردید. سی‌تی‌اسکن با هوا وجود توموری را نشان می‌داد که تمام مجرای گوش داخلی را پر کرده و چهار میلی متر نیز به داخل حفره خلفی جمجمه نفوذ کرده بود. در معاینه سایر قسمتهای بدن نشانی از نوروفیروماتوزیس وجود نداشت. در تاریخ ۷۰/۷/۲۰ بیمار به روش TLA جراحی شد. منظره تومور شبیه گلابی بود که تنه آن به طرف حفره خلفی جمجمه و سر آن درون مجرای گوش داخلی جای داشت.

منشأ تومور عصب وستیبولار تحتانی بود. عصب صورتی (Facial) به راحتی دکوله و تومور به طور کامل خارج گردید. بعد از عمل هیچ عارضه‌ای نداشتیم و جواب پاتولوژی نیز مؤید وجود شوانوم وستیبولار بود.

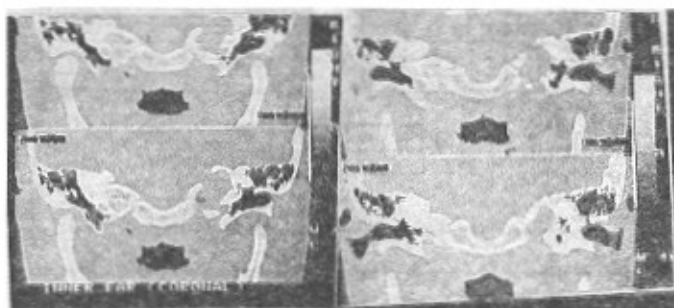
### بحث

شوانوم وستیبولار در ۳ درصد کل جمعیت به صورت نهفته وجود دارد که ۹۰ درصد کل تومورهای داخل جمجمه‌ای و ۸۵-۸۰ درصد تومورهای موجود در زاویه پلی - مخچه‌ای را تشکیل می‌دهد. در ۹۷ درصد موارد از عصب وستیبولار در ناحیه تلافی غلاف شوان - گلیال شروع می‌شود.

در مرحله بعد شوانوم عصب تومور را به طور کامل خارج کردیم و جای آن را با چربی شکم پر کردیم و عمل جراحی بی هیچ عارضه‌ای تمام شد، بهبودی بعد از عمل عالی بود. جواب پاتولوژی نورینوم آکوستیک بود.



شکل شماره (۲): سی‌تی‌اسکن خانم ل - ق ۱۶ ساله، در قطع آگزیزال با دریچه استخوانی؛ رأس بخش خارهای استخوان گیجگاهی راست خوردگی تغییرات وسیع را نشان می‌دهد. برای بررسی بیشتر سی‌تی‌اسکن با تزریق هوا به ناحیه پلی - دماغی درخواست شد.



شکل شماره (۳): سی‌تی‌اسکن خانم ل - ق ۱۶ ساله، قطع کرونال تخریب وسیع ناحیه رأس بخش خارهای استخوان گیجگاهی راست را نشان می‌دهد.

این توده دارای کپسول، بافتی شبیه شوانوم داشت. عصب صورتی همراه عصب وستیبولار فوقانی که در بخش فوقانی تومور قرار داشت به راحتی از روی تومور جدا شد.

تومور را به طور کامل خارج کردیم و جای آن را با چربی شکم پر کردیم و عمل جراحی بی هیچ عارضه‌ای تمام شد، بهبودی بعد از عمل عالی بود. جواب پاتولوژی نورینوم آکوستیک بود. در معاینه مجدد بدن علائمی از نظر نوروفیروماتوزیس دیده نشد.

خانم ز - ز ۳۷ ساله در تاریخ ۷۰/۵/۲ با وزوز گوش و کاهش شنوایی گوش راست و سرگیجه مراجعه کرد.

بیمار از یک سال قبل متوجه پیشرفت این علائم شده بود که هر ۱۵ - ۱۰ روز یکبار دچار سرگیجه دورانی می‌شد. اخیراً شنوایی گوش راست او خیلی کم ولی سرگیجه وی قابل تحمل شده بود.

خانم ز-ز ۳۷ ساله در تاریخ ۷۰/۵/۲ با وزوز گوش و کاهش شنوایی گوش راست و سرگیجه مراجعه کرد. صورتی و در درجه سوم شنوایی عصب شنوایی شایع است.

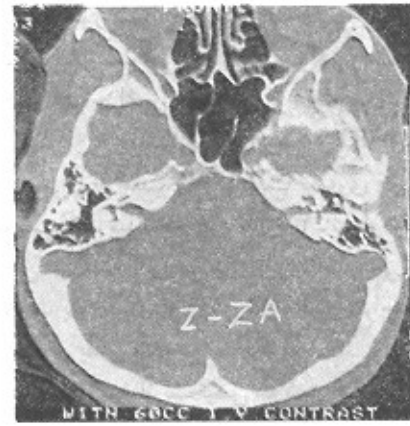
در گروه بیماران ما در ۹۴ درصد موارد مشکایت عمده حاکی از کاهش شنوایی یا کاهش شنوایی - همراه با وزوز گوش بوده است. بنابراین اولین نکته‌ای که حائز اهمیت است تاریخچه بیماری می‌باشد. کاهش شنوایی به صورت یکطرفه و پیشرونده است. اگر با پرسش‌های مناسب به جزئیات این کاهش پی ببریم. در می‌یابیم که بیماران هنگام مکالمه تلفنی مشکل دارند و یا بعضی از بیماران ذکر می‌کنند که صداها را می‌شنوند ولی کلمات را درک نمی‌کنند (قدرت تمییز کلمات در آنها مختل شده است).

بر اساس نظر آقایان دکتر Woellner, Schuknecht تا زمانی که ۲۵ درصد الیاف عصبی یا عضو کورتی سالم باشند، منحنی آستانه شنوایی برای صوت ساده و در حد طبیعی خواهد بود. ولی برای تمییز کلمات از هم حدود ۷۰ درصد الیاف عصبی باید سالم باشند (۱۰).

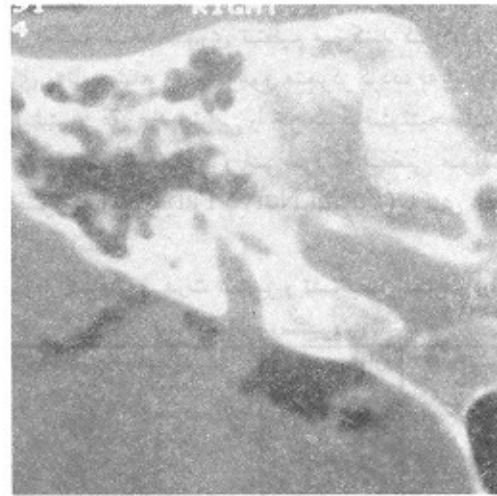
در این بررسی برای تست قدرت تمییز کلمات از آزمون PI-PB max و پدیده Roll over استفاده کردیم. بنابراین بعد از تاریخچه با کمک تست‌های شنوایی سنجی مثل تست آستانه شنوایی برای اصوات ساده و تست تمییز کلمات و ABR بود که ۹۰ درصد بیماران را قبل از پرتونگاری تشخیص دادیم. در مورد ۱۰ درصد بقیه سی‌تی‌اسکن با ماده حاجب انجام گرفت و در چند مورد که تست‌های شنوایی تغییراتی مینی بر وجود تومور را نشان می‌داد. ولی سی‌تی‌اسکن مشکوک یا نرمال گزارش می‌شد. با تکنیک پنوموسیسترنوگرافی یا سی‌تی‌اسکن توانستیم حتی تومور را کاملاً در مراحل ابتدایی تشخیص دهیم. امروزه متخصصین گوش و حلق و بینی آگاهی کامل دارند که هرگونه تغییر عملکرد گوش داخلی ممکن است به علت نورینوم آکوستیک باشد (۷). به غیر از کم شنوایی‌های کلاسیک، ۱۰ درصد بیماران فقط به علت وزوز گوش مراجعه می‌کنند. عارضه حتی ممکن است علائمی شبیه بیماری منیر را نشان دهد و بندرت با علائم کری ناگهانی بروز کند (۱۱).

موضوع دیگر حفظ شنوایی بیمار به هنگام عمل جراحی است. امروزه در مراکز بین‌المللی که از تجهیزات کافی برخوردار هستند و تجربه کافی دارند، در مورد تومورهایی که اندازه آنها ۱/۵ - ۱ سانتی‌متر است در ۵۰ درصد موارد تا حدودی می‌توانند شنوایی را حفظ نمایند. ما فقط در مورد یک بیمار توانستیم ۸۰ درصد شنوایی قبل از عمل او را حفظ کنیم. مسأله دیگر حفظ عصب صورتی موقع خارج کردن کامل تومور است (۱۰).

Echermeier بر روی ۳۰ نفر نورینوم آکوستیک عمل نشده را بعد از مرگ از نظر پاتولوژی بررسی کرد و متوجه شد که در ۱۰ درصد آنها تومور چسبندگی شدید به عصب صورتی دارد (۸). اصولاً یکی از پیشرفت‌های دهه اخیر جراحی میکروسکوپی این تومور و حفظ کامل عصب صورتی است. موقعیت عصب نسبت به کپسول تومور در داخل مجرای گوش داخلی به گونه‌ای



شکل شماره (۵): سی‌تی‌اسکن خانم ز-ز در قطع آگزیکال، بعد از تزریق ۶۰ سی‌سی ماده حاجب نومور دیده نشده، قطر مجرای گوش داخلی راست نسبت به سمت چپ تغییر جزئی نشان می‌دهد برای تأیید تشخیص، سی‌تی‌اسکن همراه با تزریق مواد داخل ناحیه پلی - دماغی یکبار گرفته شد.



شکل شماره (۶): سی‌تی‌اسکن خانم ز-ز و قطع آگزیکال، بعد از تزریق مواد ناحیه پلی دماغی - اندازه تومور شنوایی و سیتیلاز حدود ۲ سانتیمتر مشخص شد.

در معاینه مجدد بدن علائمی از نظر نوروفیبروماتوزیس دیده نشد.

خانم ز-ز ۳۷ ساله در تاریخ ۷۰/۵/۲ با وزوز گوش و کاهش شنوایی گوش راست و سرگیجه مراجعه کرد. تومور را به طور کامل خارج کردیم و جای آن را با چربی شکم پر کردیم و عمل جراحی بی هیچ عارضه‌ای تمام شد، بهبودی بعد از عمل عالی بود. جواب پاتولوژی نورینوم آکوستیک بود. در معاینه مجدد بدن علائمی از نظر نوروفیبروماتوزیس دیده نشد.

خانم ز-ز ۳۷ ساله در تاریخ ۷۰/۵/۲ با وزوز گوش و کاهش شنوایی گوش راست و سرگیجه مراجعه کرد. تومور را به طور کامل خارج کردیم و جای آن را با چربی شکم پر کردیم و عمل جراحی بی هیچ عارضه‌ای تمام شد، بهبودی بعد از عمل عالی بود. جواب پاتولوژی نورینوم آکوستیک بود. در معاینه مجدد بدن علائمی از نظر نوروفیبروماتوزیس دیده نشد.

پیشرفت زیاد تومور شتوایی از بین رفته است یا باز هم به علت حجم تومور بقایای شتوایی نیز از بین خواهد رفت (۶ و ۸).  
روش های غیر جراحی در موارد زیر انجام می شود: ۱- سن بیمار بیشتر از ۷۰ باشد. سی تی اسکن و MRI نشان می دهد که مراکز عصبی آزاد است ۲- به علت بیماری قلبی یا عمومی امکان بیهوشی چند ساعته وجود ندارد ۳- بیمار تمایل به انجام عمل جراحی ندارد که از روش های زیر استفاده می شود:  
در صورت بهره گیری از روش های غیرجراحی لازم است کنترل و پیگیری بصورت زیر انجام گردد:

۱) در سال اول بعد از تشخیص هر شش ماه یکبار برای بیمار سی تی اسکن انجام می دهیم تا سرعت رشد تومور معلوم شود. بعداً بیمار را هر سه سال یکبار به وسیله سی تی اسکن کنترل می کنیم.

۲) رادیوتراپی استریوتاکتیک یا (Gamma Knife): با استفاده از سی تی اسکن یا MRI فاصله تومور را نسبت به سطح جمجمه اندازه گیری می کنند و اشعه گاما را از زوایای متعدد با دوزهای تقسیم شده طوری تنظیم می کنند که کانون تمام اشعه های پرتاب شده روی تومور متمرکز گردد، به این ترتیب تومور بیشترین دوز رادیوتراپی را خواهد گرفت. نتیجه آن موجب توقف یا کوچک شدن تومور می شود. در بعضی مواقع فلج عصب صورتی (Facial Nerve Paralysis) یا کری عصبی نیز گزارش شده است.

نمودار کاهش قدرت تمییز و تشخیص کلمات در ۳۳

بیمار شواتوم وستیبولار

درصد بیماران	تعداد بیماران	درصد قدرت تمییز و تشخیص کلمات
۴۲/۸	۱۴	%۰
۳۷/۱	۹	<%۵۰
۳۷/۱	۹	%۵ - ۸۰
۳	۱	>%۸۰

## مراجع

- Glasscock & Shambaugh, Surgery of the Ear, 1990; 4th ed. W.B. Saunders Company.
- Ruland, PSMD, & Glasscock, MD, III, FACS. Acoustic neuroma. ORL textbook 1991: P 1775. W.B. Saunders Company.
- Mangham, C. A. Skalsbrin, T. A. Indication for Hearing preservation in Acoustic tumor Surgery.
- Eckermeier, Persigle, L. & Muller, D. Histopathology of 30 non-operated acoustic schwannoma. Archive 1979: ORL. 222. 1-9.
- Youmans, MD, PHD. Neurological surgery: 1990; P-3319. W.B. Saunders Compan.
- Curtin, H.G et al : Imaging of Acoustic neuroma. North Am, ORL. clinic. 1992: Num 25. 553-607.
- Glasscock, ME, III, et al: Surgery of posterior fossa. North Am. 1984: ORL. clinic: 1992: Num. 3. 483-993.
- Berliner K, Let al: Acoustic tumors: Effect of surgical Removal on tinnitus AJO. 1992: num 1, 13-17.
- Selesnick, sh & Jaeller, RK : clinical manifestations and audiology diagnosis of Acoustic neuromas: North Am. ORL. Clinic: Num 3. 521-51.
- Sataloff, MD, DMAM et al. Acoustic neuromas presenting as sudden Deafness. AJO. 1985: Num 4. 349- 512
- Rhoton, ALJR. Microsurgical removal of acoustic neuromas. Surg. Neurol., 1979: 6. 211-219.
- Schessel, D.A. et al: Recurrence Rates of Acoustic Neuroma in Hearing preservation. AJO, Num 3 233-235.
- Silverstein, H, et al: Hearing preservation after acoustic neuroma surgery using Intra-operative direct eighth cranial nerve monitoring: AMJ, otol. suppl, 1985: 99-106.

است که عصب صورتی همیشه در بخش قدامی تومور قرار دارد و در برخی موارد نیز به طرف بخش قدامی - تحتانی یا قدامی - فوقانی جابجا می شود (۱۲).

Kobayashi, Sugita در این ارتباط اعلام کردند که در ۵۰ درصد موارد مسیر عصب صورتی در بخش قدامی تومور، ۳۰ درصد در بخش فوقانی، ۱۵ درصد در بخش تحتانی و ۲ درصد عصب در خلف کپسول تومور قرار دارد. (۱۳)  
در گروه Youmans عصب فقط در ۱ درصد موارد در خلف تومور قرار داشت (۸). بنابراین در مواردی که بخواهیم تومور را به طور کامل یا عمل جراحی بیرون بیاوریم امکان از بین رفتن بقایای شتوایی و احتمال Palsy یا فلج کامل عصب صورتی وجود دارد و این موضوع را حتماً باید یا خود بیمار و خویشان وی در میان گذاشت (۱۰).

## درمان

تنها راه درمان قطعی این بیماری عمل جراحی و بیرون آوردن کامل این غده است، اما مواردی هم وجود دارند که عمل جراحی جایز نیست. در نتیجه معالجه این بیماران را به دو روش جراحی و غیر جراحی تقسیم می کنیم. روش های جراحی باز به دو گروه تقسیم می شود:

۱) روشی که امکان حفظ شتوایی وجود دارد مانند:

الف: MFA یا روش حفره میانی جمجمه

ب: RSA یا روش خلف سینوس سیگمویید

۲) روش های TLA یا RSA وقتی است که به علت