

# بررسی یافته‌های پاتولوژی و بالینی در ۳۶۶ بیمار سرپایی و بستری مبتلا به میکوزیس فونگوئید (در بیمارستان رازی در مدت ۸/۵ سال)

دکتر زهرا صفائی نراقی، استادیار گروه آسیب‌شناسی بیمارستان رازی دانشگاه علوم پزشکی و خدمات بهداشتی - درمانی تهران  
با همکاری دکتر نوید خان افشار، دکتر جعفر اصفهانی

## EVALUATION OF PATHOLOGIC AND CLINICAL FINDINGS OF 366 OUTPATIENTS AND INPATIENTS OF RAZI HOSPITAL FOR 8.5 YEARS

### ABSTRACT

Mycosis fungoides is virtually a kind of cutaneous T cell lymphoma. The wide spectrum of clinical and histopathological features of MF necessitated performing an exact study on it. During a retrospective survey, clinical findings of 115 in-patients and histopathological findings of 366 outpatients and inpatients of MF in an 8½ years period were studied with special attention to the pathological aspects: Males were affected more than females. Their ages ranged from 11-88 years. The most common symptom and sign were pruritus and scaling, respectively. The first involved areas in male were the limbs and female was the trunk. The role of environmental and occupational factors in pathogenesis deserves greater contemplation.

There were four distinct histopathological patterns in the epidermis: 1/without significant changes 2/hyperplasia 3/poikilodermatous 4/pagetoid pattern. Epidermotropism with or without associated Pautrier's microabscesses and halo cells was noted in the majority of cases (233 patients). The inflammatory infiltrate with predominance of atypical lymphocytes and also fibrosis, edema and occasional Grenz-zone were the prominent findings of papillary dermis. The major finding of hypodermis was septal panniculitis. In conclusion integrated correlation between clinical and wide spectrum pathologic features of M.F. could be a guide to early diagnosis and appropriate management.

### مقدمه

#### تاریخچه:

بیماری میکوزیس فونگوئید (mycosis fungoides, mf) قدیمی‌ترین شکل شناخته شده، لنفوم پوستی سلول تی (cutaneous T cell lymphoma) می‌باشد. (۱)

این بیماری در سال ۱۸۰۶ توسط دکتر آلبرت (allbert) به عنوان بیماری پوستی معرفی (۲) شد. در سال ۱۸۷۰ چگونگی مراحل بالینی این بیماری به لکه (patch)، لکه (plaque) و تومور توسط بازن (Bazin) شرح داده شد (۳). باید دانست این عنوان توسط موسسه ملی سرطان توصیه شد (۴). بیماری شروعی بی سر و صدا و موزیانه دارد و

یافته‌های بالینی و پاتولوژی آن به خصوص در مراحل اولیه موجب مباحثه در میان متخصصین پوست و پاتولوژی می‌گردد (۵). در باره اتیولوژی (سبب شناسی) آن عقاید مختلفی مطرح است (۶)، از جمله:

۱- تحریک و برخورد مداوم آنتی‌ژنی ۲- نقش ویروس‌ها ۳- ارتباط با عوامل و فاکتورهای محیطی.

طیف وسیع تشخیص‌های افتراقی پاتولوژی و بالینی این بیماری شامل پستریازیس لیکنوئید و انواع مختلف آن، درماتیت‌های مزمن، لنفوم کاذب، (pseudolymphoma) گزش بندپایان، بثورات لنفوماتوز دارویی، آکتینیک رتیکولوئید،

در مردان، دواوج (peak) سنی اصلی و فرعی در سنین جوانی دیده شد. ۶۱ بیمار از تهران و بقیه از شهرستانها مراجعه کرده بودند. شغل اکثر بیماران مرد کشاورز (۶۵ نفر) و بقیه دارای مشاغل دیگر کارگر (۱۷ نفر)، راننده (۶ نفر) و... بودند (نمودار ۲). اغلب بیماران زن (۲۱ نفر) خانه‌دار بودند.

اولین محل درگیری پوست در کشاورزان در هفت بیمار اندام تحتانی و فوقانی و در دو بیمار گردن بود. (نمودار ۳) در رانندگان از اندام فوقانی شروع شده بود. در اکثر زنان خانه‌دار، ضایعات

لنفوماتوئید پاپولوزیس، داءالصدف (psoriasis) و غیره می‌باشد. (۷۶ و ۷۷).

با توجه به ابهامات موجود در زمینه پاتوژن و ایتمیولوژی این بیماری و همچنین اهمیت تشخیص زود هنگام در پیش آگهی و درمان آن، این مطالعه با بررسی وسیع و با ارجحیت و تأکید بر تغییرات پاتولوژی در دو بخش ذیل انجام شد.

**الف - بررسی گذشته‌نگر یافته بالینی و پاتولوژی بیماران بستری در بخش پوست بیمارستان رازی تهران در طی هشت سال و نیم (۱/۱/۱۳۶۶ الی ۱۳۷۶/۷/۱):** آنالیز آماری و بحث در مورد آنها.

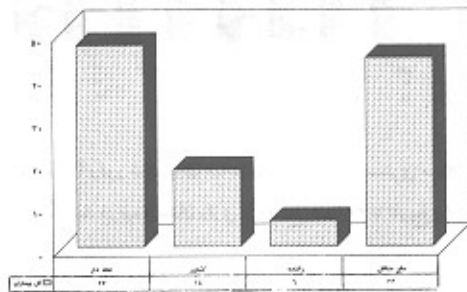
**ب - مطالعه هیستوپاتولوژیک پرونده‌ها و بازنگری برش‌های ریزینی بیماران سرپایی و بستری موجود در بخش آسیب‌شناسی بیمارستان رازی در طی مدت فوق‌الذکر و تجزیه و تحلیل آماری - پاتولوژی آنها.**

### الف - مطالعه اول (بیماران بستری)

**بیماران و روشها:** پس از بررسی پرونده‌های بایگانی شده تعداد ۱۴۰ بیمار بستری در بخش پوست (شامل ۷۶ مرد و ۶۴ زن) و حذف ۲۵ بیمار به دلیل نقص در پرونده یک مطالعه نهایی بر روی ۱۱۵ مورد بیمار بستری (۶۵ مرد و ۵۰ زن) انجام شد. (اطلاعات بالینی و پاتولوژی پس از استخراج از پرونده‌ها توسط رایانه آنالیز آماری شد).


### نتایج

سن افراد بستری (نمودار ۱) از یازده تا هشتاد و هشت سال (۱۱-۸۸) و میانگین سنی ۵۰/۱۶ سال (با انحراف معیار ۱۶/۵) بود. میانگین سنی مردان بستری در حدود ۴ سال از زنان بستری بیشتر بود.




نمودار شماره (۲) شغل بیماران بستری مبتلا به میکوزیس فونگوئید در بیمارستان رازی از تاریخ ۶۶/۱/۱ تا تاریخ ۷۴/۷/۱

پوستی از تنه شروع شده بود. شاید بررسی عوامل شغلی و محیطی از قبیل مواد شیمیایی، کودهای کشاورزی، مواد روغنی و بنزین و اشعه آفتاب از نظر اتیولوژیک ارزشمند باشد.




نمودار شماره (۳) مقایسه بین اولین ناحیه درگیری پوست در بیماران بستری مبتلا به میکوزیس فونگوئید در بیمارستان رازی (کل بیماران - مردان - زنان) به تفکیک از تاریخ ۶۶/۱/۱ تا تاریخ ۷۴/۷/۱



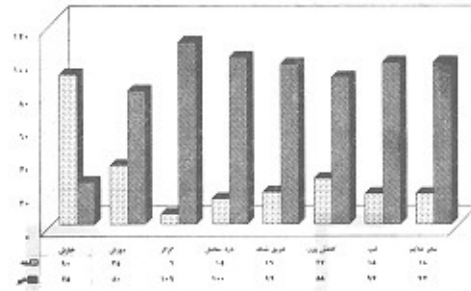
نمودار شماره (۱) شیوع سنی بیماران بستری مبتلا به میکوزیس فونگوئید در بیمارستان رازی (کل بیماران - مردان - زنان) به تفکیک از تاریخ ۶۶/۱/۱ تا تاریخ ۷۴/۷/۱

به درمان چواب داده و با حال عمومی خوب و مناسب و قابل قبول مرخص شده بودند، ۹ بیمار بنا به گزارش پزشک معالج با بهبودی کامل مرخص شدند. از کل ۱۷ نفر گروه اول سه نفر به علت گندخونی (septicemia) و دو بیمار به علت انتشار

شکایت : بیماران در هنگام بستری شدن (نمودار ۴): شامل خارش (۰.۷۸/۳)، گزگز (۰.۵/۲)، درد مفاصل (۰.۱۳/۱)، عرق شبانه (۰.۱۶/۵)، کاهش وزن (۰.۲۳/۵)، تب (۰.۵/۷) و سایر شکایات در (۰.۱۵/۷) بود.



نمودار شماره (۵) وفور علامت مختلف در بیماران بستری مبتلا به میکوزیس فونگوئید در بیمارستان رازی از تاریخ ۶۶/۱/۱ تا تاریخ ۷۴/۷/۱




نمودار شماره (۴) وفور شکایات مختلف در بیماران بستری مبتلا به میکوزیس فونگوئید در بیمارستان رازی از تاریخ ۶۶/۱/۱ تا تاریخ ۷۴/۷/۱

انتشار بیماری که در یکی گرفتاری عقده‌های لنفاوی مجاور آئورتی (para-aortic) و در دیگری همراه با آن گرفتاری تومورال کلیه نیز دیده شد، مرده بودند.

### ب - مطالعه دوم

پرونده‌های ۳۶۶ بیمار مبتلا به M.F (۲۰۸ مرد و ۱۵۸ زن) مراجعه کننده به بخش پاتولوژی در مدت ۸/۵ سال که شامل بیماران بستری در بخش نیز میشد مورد بررسی دقیق و کامل قرار گرفت متأسفانه این پرونده‌ها عمدتاً حاوی اطلاعات اپیدمیولوژیک بودند ولی فاقد یافته‌های بالینی و درمانی بودند. لذا هدف عمده این بخش از تحقیق بررسی جنبه‌های هیستوپاتولوژیک در بیماران M.F بود.



نمودار شماره (۶) مقایسه بین تعداد کل بیماران (سرپائی - بستری) در استانهای مختلف در بیمارستان رازی از تاریخ ۶۶/۱/۱ تا تاریخ ۷۴/۷/۱

علائم : مشاهده شده است که در بیماران بستری (نمودار ۵)، به ترتیب شیوع پوسته‌ریزی (۰.۹۹/۱)، سرخی (۰.۸۷/۸)، آنروفی (۰.۴۴/۱)، ریزش مو (۰.۳۰/۴)، زخم (۰.۲۱/۷)، ندول و تومور (۰.۱۳/۹)، مردگی یافت (۰.۷/۸) بوده است.

زنان بیمار بیشتر در مراحل اولیه، M.F پاراپسوریازیس و مردان در مراحل پیشرفته‌تر بیماری بستری شده بودند که این یافته قابل توجه بود. همچنین میانگین بستری بودن زنان بیمار (۳۰ روز) از مردان (۴۰ روز) کمتر بود. شاید بتوان این یافته‌ها را به توجه بیشتر زنان به ظاهر خود و مراجعه و بستری شدن زود هنگام و لذا پاسخ بهتر به درمان نسبت داد. در هنگام بستری بودن ۳۵ بیمار در مرحله لکه (patch)، بیماری، ۶۵ نفر در مرحله لک (plaque) و ۱۵ نفر در مرحله تومور بودند. بررسی مغز استخوان در چهار بیمار نیز انجام گردید. بزرگی کبد (هپاتومگالی) در ۴ بیمار و بزرگی طحال (اسپلنومگالی) در دو بیمار دیده شده است ولی از نظر آماری قابل توجه نبود.

ابتلاء به عفونت ثانویه جمعاً در ۲۵ بیمار مشاهده شد. ۲۰ بیمار به عفونت پوست، در ۸ بیمار عفونت سیستمیک و در ۶ بیمار ابتلاء به زگیل دیده شد. در طی دوره‌های مختلف از روشهای متفاوتی در درمان این بیماران استفاده شده بود: از جمله در ۳۶ بیمار کورتیکوتراپی، در ۳۷ بیمار رتینوئید، در ۴۸ بیمار مرستین، در ۴۷ بیمار puva و در ۳۳ بیمار re-puva بکار رفته بود.

با توجه به گزارشات روزانه و در نهایت علائم بیماران در هنگام ترخیص پاسخ درمانی به شرح زیر بود:  
در ۱۷ بیمار پاسخ درمانی چندانی مشاهده نشده بود، ۸۹ نفر

**روش کار:**

برش‌های پاتولوژی ۳۶۶ بیمار با تشخیص میکوزیس فونگوئید و پاراپسوریازیس (که مرحله صفر M.F شناخته شد) از بایگانی بخش پاتولوژی استخراج و دوباره بازخوانی شد. علاوه بر رنگ‌آمیزی‌های اختصاصی اورشین گیمسا PAS (OG) فونتانامسون و آکسین بلو در موارد لازم انجام گرفت و تفسیر پاتولوژی شد.

برای جلوگیری از اثر مخدوش‌کننده پرونده‌های ناقص در نتایج نهائی، تعداد هفت پرونده بدون هر گونه اغماضی حذف شدند و بررسی با مطالعه یافته‌های میکروسکوپی لامهای ۳۵۹ بیمار مراجعه‌کننده به بخش پاتولوژی از تاریخ ۱۳۶۶/۱/۱ الی ۱۳۷۴/۷/۱ به مدت ۸/۵ سال انجام گرفت.

**نتایج**


اپیدمیولوژی - دامنه سنی افراد مراجعه‌کننده ۴-۹۲ سال بود میانگین سن مردان ۴۸/۱۱ سال و میانگین سن زنان ۴۰/۸۹ سال بود. سن متوسط شروع تظاهر بیماری در مردان ۶۰-۷۰ سالگی و در زنان ۵۰-۴۰ سالگی بود البته در مردان نقطه ۱ و ۸ کوتاه هم در دهه سوم عمر دیده شد.

تعداد بیماران مراجعه‌کننده از بعضی مناطق (نمودار ۷) از جمله سراب (با جمعیت کمتر از ۱۰/۰۰۰ نفر) ۵ نفر بود که قابل مقایسه با ۷ بیمار مراجعه‌کننده از کرج (با جمعیت بیش از چهار میلیون نفر) نمی‌باشد.

**یافته‌های میکروسکوپی:** در ابتدا تغییرات میکروسکوپی در اپیدرم - درم - هیپودرم با درشت‌نمایی بزرگ H.P.F و سپس با درشت‌نمایی ریز (L.P.F) مورد مطالعه قرار گرفتند.


در اپیدرم، یافته‌های آسیب‌شناسی در چهار طرح قابل تفسیر (نمودار ۹)

- ۱- اپیدرم بدون تغییر پاتولوژیک قابل تفسیر
- ۲- اپیدرم با تغییر هیپرپلازی
- ۳- اپیدرم با تغییر پویی کیلودرما (polkiloderma)
- ۴- اپیدرم با طرح پاجتوئید (pagetoid)

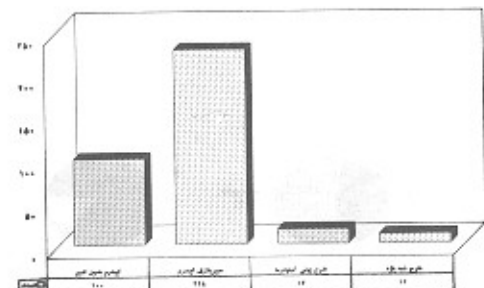


نمودار شماره (۸) طرح‌های مختلف هیپرپلازی اپیدرم در بیماران مبتلا به میکوزیس فونگوئید در بیمارستان رازی از تاریخ ۶۶/۱/۱ تا تاریخ ۷۴/۷/۱

هیپرپلازی بیشترین طرح مشاهده شده در اپیدرم در ۲۲۸ بیمار بود که با شکلهای متفاوت اسپونژیوتیک، پسوریازیفورم - لیکنوتوئید همراه با اسپونژیوزیس و شکل لیکنوتوئید دیده شد هیپرکراتوز غالباً به صورت ارتوکراتوتیک (لایه لایه lamellar و یا basket-weave)




نمودار شماره (۹) طرح‌های مختلف هیپرکراتوز در بیماران مبتلا به میکوزیس فونگوئید در بیمارستان رازی از تاریخ ۶۶/۱/۱ تا تاریخ ۷۴/۷/۱



نمودار شماره (۷) طرح‌های مختلف اپیدرم (درشت‌نمایی کم میکروسکپ) در بیماران مبتلا به میکوزیس فونگوئید در بیمارستان رازی از تاریخ ۶۶/۱/۱ تا تاریخ ۷۴/۷/۱

بیمار) بیوپسی شده دیده شد (نمودار ۱۱).



نمودار شماره (۱۱) طرح‌های مختلف دیگر درم (درشت نمائی بزرگ) در بیماران مبتلا به میکوزیس فونگوئید در بیمارستان رازی از تاریخ ۶۶/۱/۱ تا تاریخ ۷۴/۷/۱


بررسی هیپودرم: (نمودار ۱۲) این بررسی به علت نبودن نسج چربی زیر جلد در برخی از بیوپسی‌ها انجام شد و فقط در ۵۵/۹ درصد (۱۰۲ نفر) امکان پذیر بود گرفتاری یا طرح تیغه (septal) با ارجحیت بیشتر از لوبولار در این بررسی دیده شد. هیستوپاتولوژی گانگلیون لنفاوی در بیماران بیوپسی شده در اکثر موارد دارای طرح لئف آدنوپاتی درماتوپاتی و در تعدادی با انتشار نامنظم و پراکنده سلولهای آتی‌پی به تعداد متغیر ۷۵ درصد موارد در (۲۴۲ بیمار) دیده شد و در سه بیمار طرح و گرفتاری مشخص لنفوم بدخیم malignant lymphoma دیده شد. در بررسی میکروسکوپی مغز استخوان در ۱۱/۸ درصد موارد (۴ بیمار) سلولهای لنفوسیت آتیپیک دیده شد. بزرگی کبد در ۴ بیمار و بزرگی طحال در دو بیمار مشاهده شد و به دلیل اینکه بیماران در این مرحله به آنکولوژیست معرفی شده بودند، بررسی میکروسکوپی در این بیمارستان مقدور بود.



نمودار شماره (۱۲) تهاجم سلولی و طرح آن در هیپودرم (درشت نمائی بزرگ) در بیماران مبتلا به میکوزیس فونگوئید در بیمارستان رازی از تاریخ ۶۶/۱/۱ تا تاریخ ۷۴/۷/۱

همراه یا بدون پوسته بود.

اپیدرموتروپیسیم در لایه‌های مختلف با طرحهای متغیر به صورت تک سلولی، سلول هاله‌دار (haloed cell) و دمل ریز (Pautrier's microabscess) دیده می‌شود. تغییرات واکوئولر سلولهای بازال به نحو مشخص در اکثر پسرشها مشاهده گردید. در تعدادی از موارد اندازه سلولهای لنفوسیت آتی‌پیک در اپیدرم با سلولهای موجود درم تفاوت داشت و لنفوسیت‌های با هسته آتی‌پی و نامنظم در اپیدرم از لنفوسیت‌های مشابه در جلد بزرگتر بودند.



نمودار شماره (۱۰) طرح‌های مختلف اپیدرموتروپیسیم در بیماران مبتلا به میکوزیس فونگوئید در بیمارستان رازی از تاریخ ۶۶/۱/۱ تا تاریخ ۷۴/۷/۱

بررسی درم: در درم پسایلر بافت رشته‌دار (fibroconnective)، به صورت کلاژن خشن (coarse) ادم فیبروز متراکم و در بعضی موارد ناحیه مرز (grenz-zone) وجود داشت.

طرح قرارگیری سلولهای درم در اطراف شبکه رگهای سطحی و عمقی دیده شد و بر این اساس به نوع سطحی و عمقی تقسیم شدند که شامل سلولهای لنفوسیت و (fixed type tissue) (celle) گلبول سرخ و ملانوفاز بودند. به علاوه ماهیت سلولی و مرفولوژی، درجات متفاوت آتی‌پی سلولی، میتوز آتیپیک و تفاوت اندازه سلولهای لنفوسیت در اپیدرم و جلد به نحو مشخص تعیین گردیدند. در ۳۳/۴ درصد بیماران (۱۲۰ نفر) آتی‌پاتی واضح و در ۷۲/۱ درصد موارد (۲۵۹ بیمار) میتوز با تعداد کاملاً متغیر دیده شد.

سایر طرحهایی که در جلد مشاهده شدند شامل طرح فولیکولیت ۴۱/۵ درصد در (۱۴۱ بیمار) و ازکولوپاتی در ۳۴/۸ درصد بیماران (۱۲۵ نفر)، تخریب ضمامم در ۵۵/۲ درصد (۱۹۸ نفر) ردیف تک سلولی (Indian-file) ۱۵/۳ درصد (۵۵ نفر) نکروز کانونی در (۶/۴٪) در (۲۳ نفر) و گرانولوم (۱/۴٪) در (۵



## بحث و نتیجه گیری

چنان که گفته شد بیماری میکوزیس فونگوئیدس یکی از انواع لنفوم پوستی سلول T (CTCL) می باشد. ابهامات موجود در اتیولوژی و طیف وسیع و متغیر علائم بالینی و هیستوپاتولوژیک همچنان این بیماری را در کانون توجه و مباحثات درماتولوژیست ها، اونکولوژیست ها و پاتولوژیست ها قرار داده است با توجه به اهمیت تشخیص زود هنگام این بیماری در پیش آگهی و درمان و همچنین نقش قابل ملاحظه پاتولوژی در این مورد، تحقیق حاضر در دو بخش: بررسی بیماران بستری با تاکید بر مسیر بالینی و پاسخ درمانی و بررسی یافته های پاتولوژیک کل بیماران (بستری و سرپایی) در یک برهه زمانی ۸/۵ ساله انجام شد. نکات و نتایج ذیل شایان ذکر و توجه می باشند:

۱- میانگین سن بیماران بستری و سرپایی زن و مرد به هم نزدیک بود.

۲- بیشتر زنان بستری شده در مراحل اولیه بیماری (پاراپسوریازیس مرحله لکه) مراجعه نموده بودند در ضمن مدت بستری در بخش هم به طور متوسط در زنان کمتر از مردان بود که احتمالاً گویای پاسخ درمانی بهتر و به طریق اولی نتیجه بستری شدن در مراحل اولیه است.

۳- تفاوت میان اولین مناطق گرفتاری پوستی در بیماران با مشاغل مختلف (کشاورز، راننده، خانه دار...) احتمالاً نقش عوامل محیطی و شغلی را مطرح می کند که خود نیازمند تحقیق و بررسی گسترده تر اپیدمیولوژیک می باشد.

۴- تعداد نسبتاً زیاد بیماران مراجعه کننده از برخی نقاط کشور منجمله شهر سراب (با در نظر داشتن جمعیت هر منطقه) قابل تعمق و بررسی اپیدمیولوژیک است. شاید توجه به نزدیکی به چشمه، آب گرم شیمیائی سرعین ارزش تحقیقی داشته باشد.

۵- عمده ترین شکایت بیماران در هنگام بستری شدن، خارش و فراوانترین علائم بالینی آنها، سرخی و پوسته ریزی بودند.

۶- همراهی سایر سرطانهای پوستی، سرطانهای سایر اجزاء بدن و همچنین بیماریهای سیستمیک با MF در بیماران مورد مطالعه از نظر آمار معنی دار نبود.

۷- بحث مهم قابل ذکر و یکی از اهداف اصلی این نوشته اشاره به طیف وسیع پاتولوژی، یافته های متنوع میکروسکوپی و طرح کاملاً متفاوت و مقلد درماتوزهای مختلف می باشد. برخی از یافته های پاتولوژی با یکدیگر و با علائم بالینی بیمار مرتبط بودند. هیپرپلازی با پاترن پسوریازیس فرم لیکنوئید، همراه با اسپونژیوز شایعترین طرحی بود که در بیماران اریترودرمیک دیده شد. وجود اپیدرموتروپیسیم همراه با میکروآبسه پوتریه و هالوسل و نیز تفاوت اندازه سلولهای آتی پیک اپیدرم با جلد، تابلوی هیستوپاتولوژیک بیشتر بیماران در مرحله لکه و لک بود. دو یافته پاتولوژی که با هم ارتباط مستقیم داشتند: فیبروز و تعداد ائوزینوفیل و لنفوسیت آتی پیک در جلد بودند. در بیشتر

بیماران مرحله سوموری در جلد فوقانی ناحیه سرز (grenz-zone) دیده شد. تجمع گلبول های سرخ در جلد پاپیلا عمدتاً در پاتولوژی ضایعات پوئیکیودرمایی (pokiloderma) مشهود بود، وجود تعداد زیاد گلبول سرخ در دم پاپیلا بیشتر با تشخیص بالینیسی pityriasis lichenoides chronic انطباق داشت. درگیری زیر جدا به صورت طرح پانیکولیت تیغه ای بود (مطابقت با بررسی های دیگر نمی کرد)

۸- شروع آرام و موزیانه و سیر غیر قابل پیش بینی بیماری با یافته های کاملاً غیر اختصاصی هیستوپاتولوژی آن در مراحل اولیه همخوانی داشت بنابراین این در اغلب درماتوزهای مزمن و مقارم به درمان با تابلو بالینی و پاتولوژی مشابه باید بنگر M.F بود.

۹- به دلیل سیر بالینی پیشرونده و گاهی کشنده بیماری و نقش کمکی ارزنده هیستوپاتولوژی در تشخیص زود هنگام بیماری و تعقیب پاسخ درمانی، هماهنگی و همکاری نزدیک درماتولوژیست و آنکولوژیست با پاتولوژیست می تواند راه گشای بهبودی و افزایش طول عمر بیماران دردمند باشد.

در خاتمه لازم است از زحمات آقای دکتر حسن - صرفی استادیار و متخصص پوست بیمارستان رازی که کمکهای ارزنده ای در ارتباط با جمع آوری اطلاعات بالینی بیماران داشته اند قدردانی گردد.

## مراجع

1. Pimpimelli N, Santucci M, ginnotti B: Cutaneous lymphoma: A clinically relevant classification Int J.Dermatol 1993; 32:695.
2. H.L.Ronald, R.B.Odom, WD, Jances: Mycosis fungoides/other malignant lymphomas in: ANDIREW'S Disease of the skin eigthe E.d.W.B.SAUNDERS 1990; p 854.
3. Bazin PAE, ed lecons Sur le Traitement des Maladies chroniques Paris Adrian DE LA Haye 1870: 425.
4. Lamberg SI, Bunn PA. proceeding of the workshop on cutaneous T cell lymphoma. Cancer Treat REP 1979; 63:561.
5. AH.Mehregan, K.D. Hashimoto, DR.Mehregan, DA, Mehregan DR.I. lymphoproliferative, Neoplasm IN pindus Guide To Dathologie, Sixt Ed Appleton and Lange 1995; 733-754. Philadelphia 1990; p 827.
6. R.M.Mackie. Cutaneous T. cell lymphoma in Rook, Wikinson, Eding. Text book of Dermatology fifth ed blank WEILL SCIENTIFIC publication philadelphia 1992; p 2119.
7. W.F.LEVER, G.Schaumburg-LEVER Lymphoma and leukemia in 8. K.A. Goldenher sh, A.Zolotogar ski, E.Rosenmann Follicular mycosis Fungoides. AM J Dermatopathol 1994; VOL: 16 NO-1 25-55. Histopathology of the skin seventh ed J.B. lippincott company