

## اثرات پرتولیزر کم توان (هلیوم - نئون) بر بهبود

### زخمهای باز پوستی در موش

دکتر احمد جوادیان، دانشیار دانشگاه علوم پزشکی و خدمات بهداشتی - درمانی تهران

مهندس فریدون سلطاننراد، معاونت مرکز تحقیقات لیزر

شبنم عزتی، علی منصوری، دانشجوی رشته پزشکی

دکتر محمد اسلامی، دانشیار دانشگاه علوم پزشکی و خدمات بهداشتی - درمانی تهران

لیلا کیانی، امید پورنیک، مژگان کاربخش داوری، پژمان محرابیان

#### THE EFFECT OF LOW POWER LASER (He - Ne) ON OPEN WOUND HEALING IN MICE ABSTRACT

In 100 healthy, adult and female mice weighing about 20 to 25g each, pairs of full thickness and nearly symmetrical cutaneous wounds,  $100 \pm 15 \text{ mm}^2$  each were created in dorsolumbar region. mice were divided into three groups randomly, group one (right wound exposure), group two (left wound exposure) and group three (control).

Wounds were exposed to laser He-Ne (632.8 wave length and 16 mw Constant power) for 10 days, 250 seconds each day. the control group mice were in equal situation except for the exposure wound were measured in size once every two days. Also biopsies were made from a clear number of cases once every 3 days form microscopic evaluation of wound healing stages.

The difference in wound healing between the test groups and controls was significant as confirmed by statistical methods (e.g. one way ANOVA and SCHEFFE) with  $\alpha=0.05$  and proved by microscopic findings. This experiment were made in "blind" form. there was no significant difference in wound healing between two sides in test groups, This strengthens the idea that laser therapy causes the release of systemic wound healing factors.

تابش به زخم چپ و گروه سه، کنترل زخمهای گروههای آزمون در طی ۱۰ روز، روزانه به مدت ۲۵۰ ثانیه مورد تابش لیزر هلیوم - نئون (طول موج ۶۳۲/۸nm و توان ثابت ۱۶mw) قرار گرفتند. موشهای گروه کنترل نیز در شرایط یکسان به مدت ۲۵۰ ثانیه ثابت نگهداشته شدند. اندازه زخمها هر دو روز یکبار اندازه گیری شد همچنین هر سه روز یکبار از تعداد مشخصی از نمونهها برای بررسی

#### چکیده

در ۱۰۰ موش سوری سالم، بالغ و ماده با وزنی حدود ۲۰ تا ۲۵ گرم دو زخم کامل و نسبتاً قرینه با مساحت حدود ۱۰۰+۱۵ میلی متر مربع در ناحیه پشت ایجاد شده است موشها بطور تصادفی سه گروه قرار گرفته اند. گروه یک، تابش به زخم راست، گروه دو،

میکروسکوپی مراحل بهبود زخم بیوپسی به عمل آمد.

تفاوت بهبود زخم، بین گروه آزمون و شاهد معنی دار بود همچنانکه بوسیله روشهای آماری (مانند SCHEFFE, one way ANOVA؛ با  $\alpha = 0/05$  تأیید شد و بوسیله یافته‌های میکروسکوپی ثابت گردید. این آزمایش به صورت "blind" انجام گرفت. هیچ تفاوت معنی داری بین بهبود زخم دو طرفه درگروههای آزمون مشاهده نشد. این تحقیق به این ایده که «لیزر درمانی» باعث آزاد شدن فاکتورهای سیستمیک بهبود زخم می‌شود قوت می‌بخشد.

### مقدمه

امروزه طیف متنوعی از لیزرها در انواع جراحی‌ها کاربرد دارند. فوتونهای پرتوی و برانگیخته لیزرهای توان بالا تخریبی در بافت‌های طبیعی یا سرطانی ایجاد می‌نمایند که منجر به درمان بعضی از بیماریها می‌شود. در کنار لیزرهای پرتو توان زمینهای تحقیقی - کاربردی جدیدی برای لیزرهای کم توان ایجاد گردیده است. لیزرهای کم توان به عنوان منبعی از نور تک رنگ و همدوس با خواص ویژه برای ایجاد تأثیرات فیزیولوژیک غیر مخرب در سلول می‌تواند به کار روند. (۱۴) در تحقیقات مشابه تحریک بیوفیزیکی سلولهای در معرض تابش و بالا رفتن فعالیت آنها بدون آسیب به فرآیندهای حیاتی سلول گزارش شده است. (۱۴،۳) در این تحقیقات تأثیر میکروسکوپی لیزرهای کم توان، یعنی پاسخ به این سوال که لیزر کم توان فرآیندهای متابولیکی سلول را افزایش میدهد یا باعث افزایش تولید سلولی می‌شود، مورد بررسی قرار گرفته است. (۱۶،۱۰،۷) طبق گزارشات، یک گروه تحقیقاتی اعلام نموده‌اند که پس از گذشت یک ساعت از زمان تابش لیزرهای کم توان، تحریکی در فعالیتهای متابولیکی فیبروبلاستها مانند فرآیندهای اکسیداتیو و فرآیندهای سنتز پروتئین مشاهده شده است. (۱۳) همچنین گروههای دیگری افزایش قابل ملاحظه سنتز کلاژن در بافت مورد تابش را گزارش نموده‌اند. (۹،۵)

افزایش تولید سلولی در فیبروبلاستها در محیط کشت و در بدن موجود زنده خصوصاً در مورد لیزر هلیوم - نئون گزارش گردیده است. (۱۲،۱۱،۴) تاکنون آزمونهای متعددی برای بررسی تأثیر این لیزرها بر فرآیند بهبود زخمها در موجود زنده انجام شده است. (۸،۶) در این تحقیقات تغییرات مورفولوژیکی و هیستولوژیکی مورد بررسی قرار گرفته‌اند.

ما در این آزمون تأثیر نور لیزر کم توان هلیوم - نئون را بر زخمهای بازپوستی در موش بررسی نمودیم و با ایجاد دو زخم قرینه و مقایسه اطلاعات آنها با هم سعی کردیم به طریقی با مشاهدات خود به طور غیر مستقیم وجود فاکتورهای احتمالی را دریابیم. (۱) در مقاله‌ای مربوط به تحقیق مشابهی که بر روی موش rat با همین نوع لیزر انجام شده و جواب مساعد و معنی دار گرفته‌اند، میزان چگالی انرژی مؤثر بر بهبود زخم بین  $2 J/cm^2$  تا  $10 J/cm^2$  اعلام شده که با چگالی  $4 J/cm^2$  مناسبترین نتیجه به دست آمده است. ما

### روش کار

این آزمایش را بر روی موش سوری (mice) طراحی و اجرا نمودیم.

در این آزمایش از موشهای سوری سالم، بالغ و ماده با وزنی در حدود ۱۵ تا ۲۰ گرم و سن حدود ۴ هفته استفاده گردید. برای تغذیه آنها از آب آشامیدنی و غذای آماده موش که حاوی مواد طبیعی (سبوس، پودر گوشت و مواد دیگری) می‌باشد، استفاده شد. تمام حیوانات بطور مشابه توسط مواد شیمیایی موبر در ناحیه پشت موزدایی شدند. زخمها توسط وسایل تیز جراحی به صورت دو دایره قرینه با مساحت یکسان حدود  $15mm^2 \pm 100$  در دو طرف ستون مهره‌ها در ناحیه پشت (dorso lumbar) ایجاد شده، پوست در هر زخم بطور کامل تا نیام سطحی برداشته شد. اندازه هر زخم با وسایل اندازه‌گیری هندسی کنترل شد. حیوانات بعد از یک روز نگهداری در قفسهای استریل فلزی بدون کف پوش، در قفسهای فلزی استریل با کف پوش خاک اره نگهداری شدند. قفسها روزانه استریل شده، خاک اره داخل آن تعویض گردید. بنابراین محیط آزمایش کاملاً استریل بود عدم وجود حتی یک مورد عفونت مؤید این مسئله می‌باشد.

منبع نور، لیزر گازی هلیوم - نئون با نور تک رنگ، پلاریزه و همدوس بود. توان خروجی لیزر  $16 mw$  با طول موج  $632/8 nm$  (طیف نور قرمز) بود. توان خروجی توسط توان سنسج دیجیتالی سنجیده می‌شد و با ثابت نگهداشتن میزان جریان الکتریسیته ورودی در منبع تغذیه از تغییرات آن جلوگیری می‌گردید. سطح پرتو در محل تماس با زخم  $100 mm^2$  بود که با قرار دادن عدسی در فاصله  $10 cm$  از دهانه خروجی لیزر ایجاد می‌شد بطوریکه ضمن بهبود زخم و کاهش مساحت آن، پرتو لیزر بافت ترمیم یافته اطراف زخم را نیز در برمی‌گرفت. توان خروجی بعد از عدسی نیز اندازه‌گیری و ثابت شده بود.

موشها در طول مدت تابش توسط تخته‌ای که برای ثابت نگهداشتن آنها در نظر گرفته شده بود، بی‌حرکت نگهداشته می‌شدند و در طی مدت تابش به هیچ عنوان از مواد بیهوش کننده استفاده نشد.

بررسی بر روی دو گروه شاهد و آزمون انجام گرفت که هر آزمون خود شامل دو گروه بود، در یک گروه آزمون زخم سمت راست و در گروه دیگر زخم سمت چپ مورد تابش قرار گرفت. طبق محاسبات آماری که قبل از آزمون با در نظر گرفتن خطاها ممکن، انجام شده بود، حجم نمونه لازم  $100$  عدد برآورد شد بنابراین تعداد نمونه در گروه شاهد  $50$  عدد و در هر گروه آزمون  $25$  عدد در نظر گرفته شد. زخمها روزانه و هر روز یک نوبت مدت  $10$  روز مورد تابش قرار گرفتند. اولین نوبت تابش  $20$  تا ساعت پس از ایجاد زخم انجام گرفت. مدت زمان هر نوبت تابش  $(4 دقیقه و 10 ثانیه)$  بود. چگالی توان  $(16mw/cm^2)$  و چگالی انرژی تابشی  $(4J/cm^2)$  در طول این مدت ثابت بودند. به تاباندن لیزر به زخم، تمام شرایط ایجاد شده برای گروه آزمون

آزمایشگاه مربوطه فرستاده شد. نمونه‌های گروه‌های شاهد و آزمون و نمونه‌هایی که برای بیوپسی انتخاب شدند، کاملاً تصادفی بوده است. تمام مشاهدات و اندازه‌گیریهای بصورت "blind" انجام شد. کلاً نمونه‌ها تا یکماه بعد از شروع آزمون تحت مراقبت بودند. در طول این مدت مورد خاصی گزارش نشد.

مورد گروه کنترل نیز ایجاد شد. زخمها روزانه کنترل و مشاهدات کلینیکی ثبت و بایگانی گردید. اندازه زخم هر دو روز یکبار توسط وسایل اندازه‌گیری متریک در روزهای یک و سه و پنج و هفت و نه محاسبه و تعیین گشت. هر سه روز یکبار از تعدادی نمونه بیوپسی بعمل آمد و برای بررسی هیستوپاتولوژیک وضعیت زخم و مراحل بهبود آن به

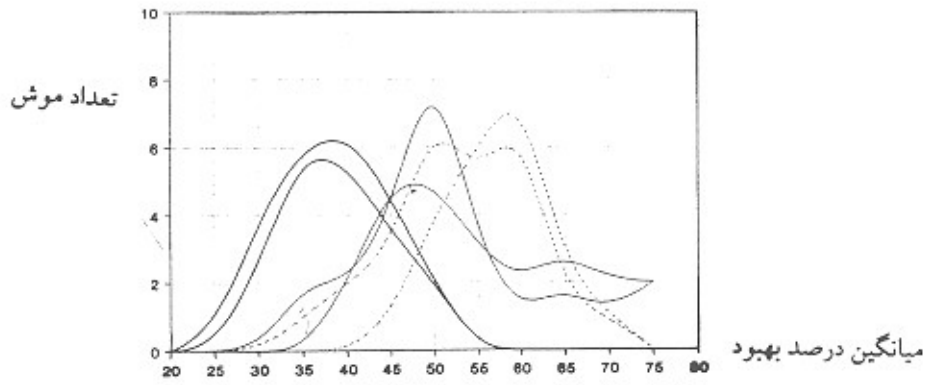
جدول شماره (۱): میانگین میزان بهبود زخم در روزهای اندازه‌گیری نسبت به اندازه اولیه زخم به همراه انحراف معیار میانگین آن در گروه شاهد و دو گروه آزمون.

میزان بهبود			تابش به سمت چپ		تابش به سمت راست		کنترل	
<b>چپ</b>								
میانگین انحراف معیار		میانگین انحراف معیار		میانگین انحراف معیار		میانگین انحراف معیار		
۲۵/۶۰	۱۳/۲۵	۳۲/۱۱	۱۱/۳۱	۲۱/۲۳	۱۰/۴۹	۲۵/۶۰	۱۳/۲۵	* تغییرات مساحت زخم بین روزاول و روز سوم * تغییرات مساحت زخم بین روز اول و روز پنجم * تغییرات مساحت زخم بین روز اول و روز هفتم
۵۸/۷۹	۱۳/۳۵	۵۷/۹	۱۳/۲۸	۴۲/۲۶	۱۱/۵۷	۵۸/۷۹	۱۳/۳۵	
۷۷/۱۴	۱۶/۵۰	۷۵/۲۳	۱۵/۰۱	۶۷/۵۱	۱۲/۲۲	۷۷/۱۴	۱۶/۵۰	
<b>راست</b>								
میانگین انحراف معیار		میانگین انحراف معیار		میانگین انحراف معیار		میانگین انحراف معیار		
۲۸/۸۵	۱۱/۵۴	۲۹/۲۰	۱۱/۱۷	۱۷/۴۰	۱۰/۳۸	۲۸/۸۵	۱۱/۵۴	تغییرات مساحت زخم بین روزاول و روز سوم تغییرات مساحت زخم بین روز اول و روز پنجم تغییرات مساحت زخم بین روز اول و روز هفتم
۵۷/۳۲	۱۱/۶۸	۵۹/۶۰	۱۴/۵۱	۳۸/۵۴	۱۰/۷۹	۵۷/۳۲	۱۱/۶۸	
۷۷/۲۳	۱۳/۷۹	۷۷/۵۲	۱۳/۸۳	۶۳/۴۹	۱۲/۳۹	۷۷/۲۳	۱۳/۷۹	

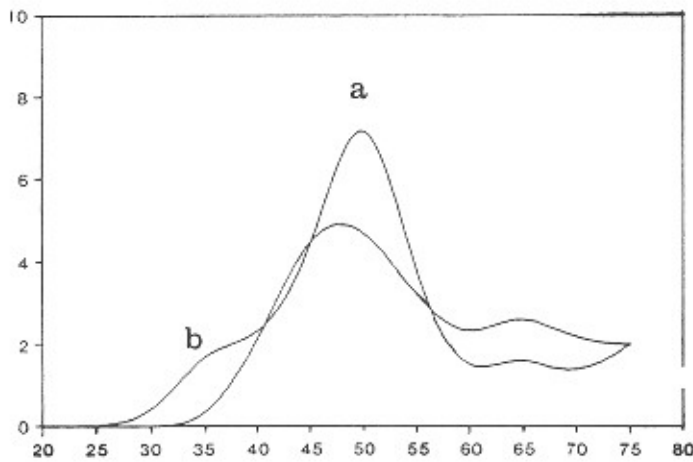
(۱) روز اول به معنی اولین روز تابش در نظر گرفته شده است.

یعنی تفاوت معنی دار بین گروههای کنترل و آزمون نیز دیده می‌شود و نتایج ما مؤید آن است که لیزر کم توان هلیوم - نئون بر روی بهبود زخمهای بازپوستی در موش اثر مثبت دارد. در نمودار فوق مشاهده می‌کنید که میانگین درصد بهبود زخمهای چپ و راست در گروه شاهد، منحنی تقریباً نرمالی را بوجود آورده است. این موضوع مورد انتظار نیز بوده است. ولی منحنی گروههای آزمون چندان نرمال نمی‌باشد. احتمال می‌رود که نرمال نبودن نمودارها به علت تفاوت پاسخها فردی در موشها نسبت به پرتو همدوس لیزر باشد. این مطلب دور از ذهن نیز نمی‌باشد. تفاوتی بین دو گروه آزمون دیده می‌شود، گروه آزمون که لیزر به زخم سمت راست تابانده شده بهبود بیشتری را نشان می‌دهد. البته این تفاوت معنی‌دار تشخیص داده نشده است و دلیل آن نیز مشخص نمی‌باشد. ولی بطور کلی اثرات مثبت لیزر هلیوم - نئون در سرعت بهبود زخم، چه در زخم مورد تابش قرار گرفته، چه در زخم طرف مقابل مشهود است.

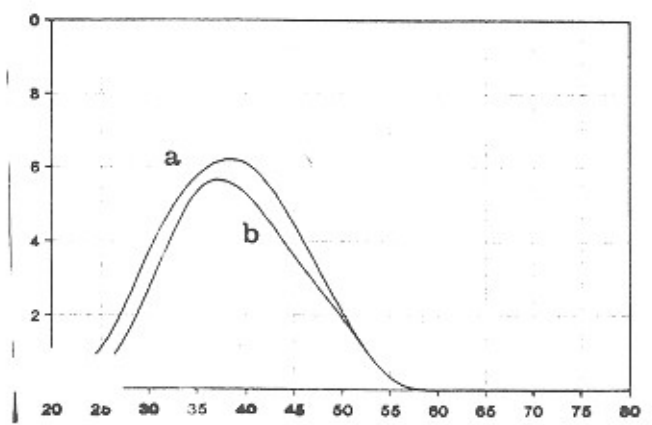
جدول شماره یک نشان می‌دهد که بین میانگین بهبود زخم در گروه شاهد و دو گروه آزمون تفاوت وجود دارد. مقدار P این تفاوت در دو مورد که با \* مشخص شده‌اند کوچکتر از ۰/۰۲ و در موارد دیگر نیز کوچکتر از ۰/۰۰۱ است. در این آزمایش به علت آنکه سه سری داده (یکسری کنترل و دو سری آزمون) وجود داشت از روش آنالیز واریانس یکطرفه (one way ANOVA) و "SCHEFFE" استفاده گردید به جز در دو مورد که با علامت \* مشخص شده است تفاوت بین دو گروه آزمون و گروه شاهد توسط تست "SCHEFFE" معنی‌دار تشخیص داده شد. در این موارد مقدار P کوچکتر از ۰/۰۰۱ بود و آزمونهای "Lsd", "Tukey", "Mod", "Lsd" نیز این مسأله را تأیید می‌کنند. در دو موردی نیز که در جدول با علامت \* مشخص شده تفاوت نتایج بین گروههای کنترل و آزمون توسط آزمون Lsd معنی‌دار تشخیص داده شده است (مقدار P کوچکتر از ۰/۰۲).



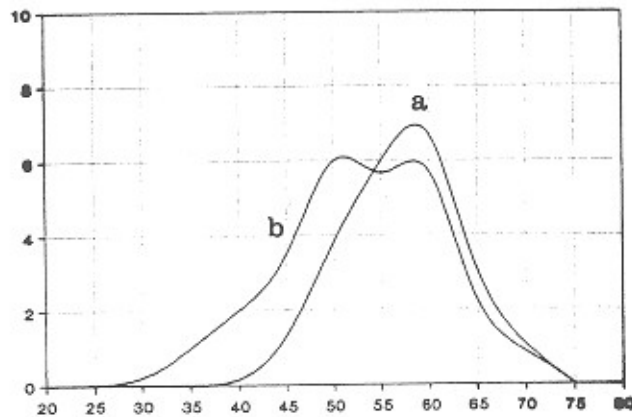
نمودار شماره ۱- نشانگر تراکم جمعیتی گروههای آزمایش در درصدهای متفاوت بهبود می باشد. برای ترسیم این نمودار از میانگین میزان بهبود روزانه زخم هر موش در طول مدت آزمون استفاده شده است. منحنی با خط تیره مخصوص هر دو زخم گروه شاهد، منحنی با خط ساده مخصوص هر دو زخم گروه آزمون که لیزر به زخم سمت چپ تابانده شده است و منحنی با خط منقطع مخصوص هر دو زخم گروه آزمون که لیزر به زخم سمت راست تابانده شده است.



نمودار شماره ۲- مخصوص گروه شاهد، منحنی a نماینده میانگین میزان بهبود زخم راست و منحنی b نماینده میانگین میزان بهبود زخم چپ می باشد.



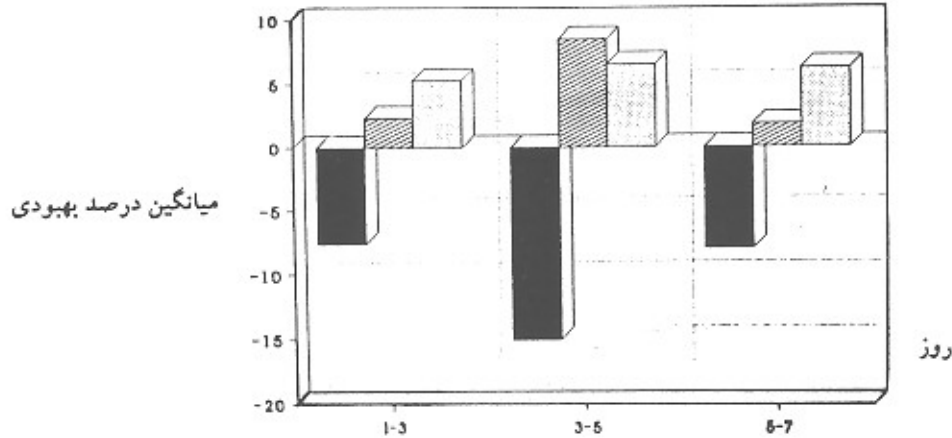
نمودار شماره ۳- مخصوص گروه آزمون که زخم چپ، مورد تابش قرار گرفته است. منحنی a نماینده میانگین میزان بهبود زخم راست و منحنی b نماینده میانگین میزان بهبود زخم چپ می باشد.



نمودار شماره ۴- مخصوص گروه آزمون که زخم راست، مورد تابش قرار گرفته است. منحنی a نماینده میانگین میزان بهبود زخم راست و منحنی b نماینده میانگین میزان بهبود زخم چپ می باشد.

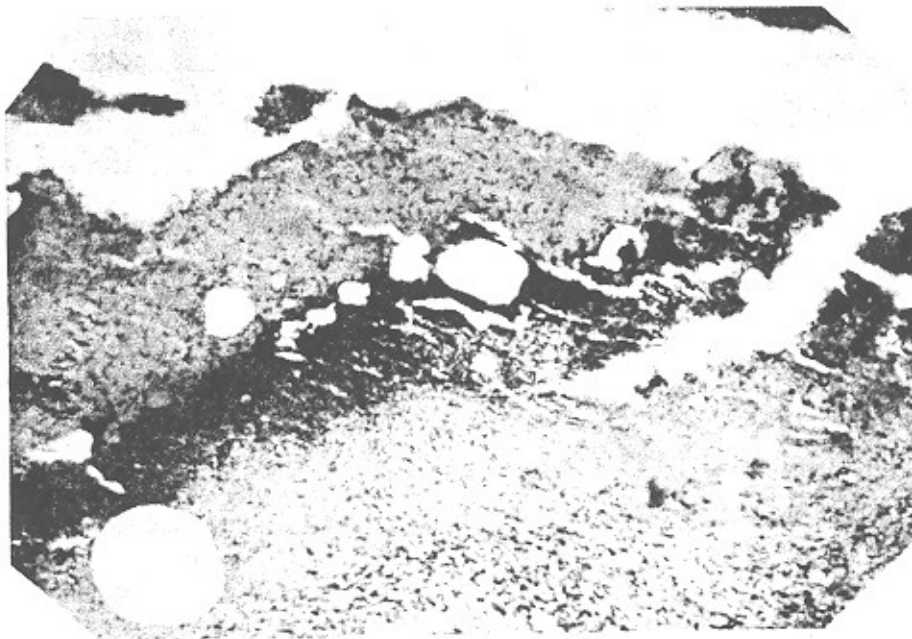
اندک دیده می‌شود؛ می‌توان از آن صرف‌نظر کرد و این عدم تفاوت می‌تواند مؤید این مسأله باشد که تابش لیزر موجب آزاد شدن یا تغییراتی در ترشح فاکتورها می‌شود که احتمالاً در بهبود هر دوزخیم یک موش (زخمی که مورد تابش قرار گرفته و زخم طرف مقابل) مؤثر است.

در نمودارهای مذکور، تراکم جمعیتی میانگین درصد بهبود زخمهای راست و چپ و در گروه شاهد و دو گروه آزمون با هم مقایسه شده‌اند. در نمودارهای (۳) و (۴) که مربوط به دو گروه آزمون می‌باشند تفاوت چندانی بین دو منحنی a و b دیده نمی‌شود و با توجه به اینکه در نمودار مربوط به گروه شاهد نیز این تفاوت




نمودار شماره ۵، نشان‌دهنده درصد بهبود زخمهای مورد تابش قرار گرفته، زخمهای طرف مقابل و زخمهای گروه شاهد بین روزهای اندازه‌گیری می‌باشد. برای وضوح بیشتر نمودار، میانگین درصد بهبود کل جامعه تحت بررسی از میانگین درصد بهبود هر گروه کم شده است. ستون با رنگ تیره نماینده میانگین درصد بهبود زخمهای گروه شاهد، می‌باشد. ستون هاشور خورده نماینده میانگین درصد بهبود زخمهای مورد تابش قرار گرفته، ستون نقطه چین نماینده میانگین درصد بهبود زخمهای مورد تابش قرار نگرفته، در دو گروه آزمون است.


تصاویر میکروسکوپی ارائه شده زیر نیز، شواهد دیگری بر نتایج بدست آمده می‌باشد.



تصویر شماره ۱: از مقطع میکروسکوپی نمونه‌ای از زخم گروه شاهد روز هشتم



تصویر شماره ۲: از مقطع میکروسکوپی نمونه‌ای از زخم گروه آزمون روز هشتم



تصویر شماره ۳: درشت نمایی بیشتر از تصویر گروه آزمون

مواد بیهوشی (مخصوصاً بصورت تنفسی مانند موارد مشابه) بر روی متابولیسم و فیزیولوژی اندامهای داخلی حیوانات وجود داشت و این مطلب میتواندست در آزمایش خطا ایجاد کند با چسباندن موشها بر روی تخته‌هایی که به همین منظور در نظر گرفته شده بود، سعی شد از مصرف غیر ضروری مواد بیهوشی جلوگیری شود. قابل ذکر است که این شرایط برای گروه کنترل نیز ایجاد شده است. در طول مدت آزمایش عفونت در زخمها دیده نشد.

در زمان تابش هیچ علامتی ناشی از وجود درد در ناحیه زخم در موشها مشاهده نگردید البته در مقالات مرجع احتمال وقوع درد در موارد درمانی با لیزر کم توان فقط در روزهای اول تابش و تنها به میزان ۵ درصد گزارش شده است. با نگاهی به نمودارهای ترسیم شده از نتایج و همچنین نظری به مقالات مرجع می‌توانیم نتیجه بگیریم که لیزر کم توان هلیوم - نئون اثرات مثبتی بر روی بهبود زخمهای باز پوستی دارد. با توجه به نتایجی که در مقاله ذکر گردیده

همانطور که مشخص است لایه‌های مختلف پوست در تصویر مربوط به گروه آزمون تشکیل شده است در حالیکه در گروه شاهد هنوز ترمیم کامل نیست. ترمیم زخم گروه آزمون از نظر مرحله بندی جلوتر از نمونه زخم گروه شاهد است.

### بحث

در ابتدا چند نکته در مورد روش کار قابل بحث می‌باشد.  
الف - انتخاب دو گروه آزمون: در گروه آزمون به تعدادی از نمونه‌ها به زخم سمت راست و به تعداد دیگری به سمت چپ لیزر تابانده شده تا اگر تفاوتی در بهبود زخم در طرف راست و طرف چپ بدن بطور طبیعی وجود داشته باشد، باعث ایجاد خطا در آزمایش نگردد.

ب - عدم استفاده از مواد بیهوشی در مدت تابش لیزر برخلاف روش کار مقالات مشابه: چون احتمال تأثیر سوء مصرف مکرر

زخم بستر که مخصوص بیمارانی است که مدت زیادی بستری بوده و حرکت نداشته‌اند و همچنین یکی از بیماریهای شایع بین جانبازان و معلولین می‌باشد، استفاده نمود. همچنین در درمان زخمهای مزمن مانند زخمهای دیابتی و در بعضی موارد سوختگی‌های شدید که منجر به زخمهایی می‌گردد که درمان آنها دشوار می‌باشد می‌توان از این روش استفاده کرد.

### تشکر و قدردانی

۱- با تشکر از سرکار خانم دکتر قاضی بخش آسیب شناسی دانشکده دندانپزشکی دانشگاه علوم پزشکی و خدمات بهداشتی - درمانی تهران.

۲- با تشکر از مرکز پژوهشهای علمی دانشجویان دانشگاه علوم پزشکی و خدمات بهداشتی - درمانی تهران و جناب آقای دکتر فرین کمانگر که در انجام محاسبات آماری ما را یاری نمودند.

### مراجع

1. Kana J.S, Hutschenreiter G., Hina D, Waidelich W. effect of low power density laser radiation on healing of open skin wounds in rats. Arch. Surg. 1981; vol. 116(3), 293-296.
2. Mester E., Effects of laser rays on wounds healing Am. J. Surg. 1971; 122, 532-540.
3. Mester, E. et al. laser stimulation of wound healing. Acta Chirurgia, 176, 17 : 49.
4. Bosatra M., Jucci A., Olliaro P., Quacci D., Sacchi S. In vitro fibroblast and dermis fibroblast activation by laser irradiation at low energy. Dermatologica 1984; 168, 157-162.
5. Yew DT, Li WW., stimulation of collagen formation in the intestinal anastomosis by low dose He-Ne laser. Scanning-Microsc. 1989 Mar; 3(1) : 379-85; discussion 386. Braverman, B. Mc carthy R.J.
6. Braverman B. Mc Carthy R.J., Effect of helium neon and infrared laser irradiation on wound healing in rabbits. Laser. Surg. Med. 1989; 9(1) : 50 -8 labbe R.F. skogerboe
7. Labbe R.F. skogerboe KJ., Laser photobioactivation mechanisms in vitro studies using ascorbic acid uptake and hydroxyproline formation as biochemical markers of irradiation response. Lasers. Sure. Med . 1990; 10 (2) : 201 - 7
8. Chomette G. Auriol M. Chomette, G. Auriol M. effect of the soft laser on gingival connective tissue. [Euc. on fibroblasts. Histoenzymology and electron microscopy study] . Biol. Buccale. 1987 Mar; 15(1) : 45-9
9. Repice F. Zane frati. R., Irradiation at low - energy levels with laser and incoherent infrared sources on rat osteoblasts cultured in vitro. Arch. Ital. Anat. Embriol. 1987; Oct-Dec 92(4): 299-304

به ادامه تحقیقات و پیگیری عوامل مؤثر دیگر بر بهبود یا لیزر امیدوار هستیم. به نظر می‌رسد احتمال تأثیر مثبت لیزرهای کم توان بر روی انواع بافتهای دیگر نیز وجود دارد که زمینه‌ای برای تحقیق و بررسی ایجاد می‌نماید البته تا امروز تنها اثرات سرطان‌زائی طول موج ماوراء بنفش اثبات شده ولی نمیتوان قطعاً اعلام نمود انواع طول موجهای دیگر خطری ندارند که خود تحقیق جدایی را می‌طلبد. با توجه به اینکه تفاوتی بین دو زخم راست و چپ گروه آزمون که تنها یکی در معرض تابش قرار گرفته مشاهده نشده است احتمال وجود فاکتورهای خاص بیولوژیکی با قوت بیشتری مطرح می‌شود پیگیری عوامل متابولیکی و فیزیولوژی گام بعدی می‌تواند باشد.

از آنجائیکه لیزرهای کم توان بر بهبود زخمهای جلدی مؤثر هستند و در مقالاتی چند به تأثیر مثبت انواع آن بر روی زخمهای مزمن تأکید شده است از این موش درمانی می‌توان برای درمان بیماری

10. Abergel RP. Lyons RF., Biostimulation of wound healing by lasers: experimental approaches in animal models and in fibroblast cultures. J Dermatol. Surg. oncol. 1987 Feb; 13(2) : 127 - 33.
11. Lichtenstein - D; Morag - B Low Power Laser Therapy (LPLT) in patient with vascular ulcer and wounds Low level Laser Therapy Journal, 1994; 6(2): 107-112.
12. Tominaga, R Effect of He-Ne laser irradiation on fibroblasts derival from scar tissue of rat palatal mucosa Kokubyo - Gakkai - Zasshi. Dec. 1990; 57 (4): 580- 94.
13. Pourreau, Schneider N ; Ahmed A; Soudry M; Jacquemier J; Kopp F ; Franquin Jc; Martin-PM. Helium - neon treatment transforms fibroblasts into myofibroblasts. Am. J. Pathol. Jul. 1990; 137(1) : 171-8.
14. Greco M; Perlino E; Pastore D; Guida - G; Marra E; Quagliariello E helium - neon laser irradiation of rat liver mitochondria gives rise to a new subpopulation of mitochondria : isolation and first biochemical. J photochem Photobiol B., Jul. 1991; 10(1-2) : 71-8.
15. Okamoto. H; Iwase. T; Morioka.T Dye. Mediated bactericidal effect of He-Ne laser irradiation on oral microorganisms. Lasers. Sure. Med. 1992; 12(4): 450-8
16. Karu T; et al. Photobiological fundamentals of low-power laser therapy laser Technology center of Russian Acad . Sci., Moscow, Russian ; 1993.
17. Karu T; Tiphlova O; Esenalier R; Ietokhov-v Two diffrent mechanisms of low intensity laser photobiological effect on Escherichia coli J photochem photobiol B. Aug. 1994; 24 (3) : 155-61.