

سمیت جنینی رانیتیدین

دکتر بتول نصراللهزاده، استادیار گروه آناتومی و سرپرست بخش جنین‌شناسی دانشکده پزشکی، دانشگاه علوم پزشکی تهران
دکتر محمد عبدالمهدی، استادیار سم‌شناسی و داروشناسی، بخش سم‌شناسی، دانشکده داروسازی، دانشگاه علوم پزشکی تهران
دکتر مهران مجیر لیلانی، دکترای داروسازی، دانشکده داروسازی، دانشگاه علوم پزشکی تهران

Embryotoxic effects of Ranitidine

ABSTRACT

In this work, we tried to know something more about the embryotoxicity effects of the doses of 50, 200, 400mg/kg/day of ranitidine of (H₂ antihistaminic agent) by intraperitoneal administration on mice. The studies were performed on albino mice kept under specific conditions and a constant dark - light cycle at 24 + 1 C and 55 + 5% relative humidity. Generally, the animals were acclimatised for four weeks before mating. Two female mice at 12 - 14 weeks of age were placed overnight with a male of proven fertility. The day on which a vaginal plug was found, was taken as day one of pregnancy. Also the vaginal smear was prepared for further proof. Treatment of pregnant females was started from day 7 and continued up to the 15th day of gestation and then on day 18 they were necropsied for routine teratological observations. The live fetuses were weighed and inspected for gross external abnormalities under a dissecting microscope. Resorption plus dead fetuses less than 6mm of length were designated early death and dead fetuses of more than 6mm of length were consequently called late death. The statistical study was done by student t - test.

One - third of the fetuses were fixed in bouin's fluid to detect visceral malformations by the razor - section technique. There was no significant difference in the frequency of late death between the control groups and the groups given ranitidine. Differences were observed in the number of implantation sites except for 400mg/kg/day. Data pooled from all experimental groups clearly show that pig tail, deformed cranium, low body weight and skeleton, unshaped external ear and jaw and polydactyly are the most common external abnormalities. Results of this study show the hazards of ranitidine used during early pregnancy.

(Albinus) بررسی شده اند. رانیتیدین هیدروکلراید با دوزهای 50، 200، 400 mg/kg/day بصورت داخل صفاقی یکبار در روز بین روزهای ۱۵ - ۷ بارداری به موشهای سوری تجویز شد. در روز هیجدهم بارداری، موشها کشته شده و توله‌ها بیرون آورده شدند و

خلاصه

در این مطالعه، اثرات سمی رانیتیدین هیدروکلراید بعنوان یک آنتاگونیست بلوک‌کننده H₂ (H₂-blocker) در ایجاد عوارض مورفولوژیکی بافتی و اسکلتی در نسل اول موشهای سوری آلبینو

بارداری) و گاهی از اوقات، عدم اطلاع از وقوع بارداری در این دوران و همچنین نظر به محدود بودن اطلاعات در زمینه عوارض تراتوژن این داروی تقریباً جدید، علاقمند شدیم که اثرات آن را در دوران ارگانوژنز موشهای سوری از لحاظ بروز عوارض اسکلتی، بافتی و مورفولوژیکی بررسی نماییم.

مواد و روشهای کار

پودر رانیتیدین هیدروکلراید خالص بصورت هدایی از کارخانه داروسازی کیمیدارو، تهیه گردید. در این تحقیق، از موشهای سوری واریته آلبینو (FUS) (Var. Musculus, albinus) استفاده گردید. موشها از انستیتو پاستور خریداری شده و سن همه آنها بالای ۹۰ روز بود که سن مناسبی برای باروری می باشد. موشها سالم بوده، پشم براق و سفیدی داشته و از نظر تحریک طبیعی بودند. موشها مدت دو هفته قبل از جفتگیری در موقعیت و محل جدید قرار گرفتند تا به محیط عادت کنند. در هر قفس ۳ موش ماده قرار داده شد و غذا و آب به اندازه کافی در اختیار آنها قرار داده شد. درجه حرارت و رطوبت آزمایشگاه بترتیب ۲۶ - ۲۲ درجه سانتیگراد و ۵۵ - ۴۵٪ بود. بعد از عادت کردن موشها به شرایط جدید، در هر قفس یک موش نر سالم و جوان با سن حدود پنج ماه گذاشته شد تا عمل جفتگیری صورت گیرد. پس از جفتگیری، در دهانه واژن، توده سفید و کرم رنگی ایجاد شد که مانند یک چوب پنبه دهانه واژن را می پوشاند. این توده، پلاک واژینال نام دارد. این پلاک تا چند ساعت پس از جفتگیری در محل باقی مانده و سپس از بین می رود. در موشهای ماده ای که این پلاک ظاهر گردید، بعنوان روز اول بارداری در نظر گرفته شده و در قفسهای جداگانه نگهداری شدند. بقیه موشها بطریقه اسمیر (smear) برای تعیین روز اول بارداری، مورد آزمایش قرار گرفتند. موشها بصورت دسته های پنج تایی در قفسهای جداگانه نگهداری شدند. از روز هفتم بارداری (شروع ارگانوژنز) تزریق دارو بصورت داخل صفاقی آغاز گشت و تا روز پانزدهم (تمام ارگانوژنز) ادامه یافت. در روز هیجدهم بارداری، موشها با روش نخاعی کردن کشته شده و جنین ها خارج گردیدند. جنین ها پس از خروج از درون رحم از کیسه آمنیون (amnion) خارج گشته و در محلول بوئن قرار گرفتند. پودر دارو در سرم فیزیولوژیک ۰/۹٪ استریل حل گردید و هر دوز در ۰/۲ میلی لیتر بطریقه داخل صفاقی تزریق شد. گروه کنترل نیز با ۰/۲ میلی لیتر از سالین استریل مورد تزریق قرار گرفتند.

اساس انتخاب دوزها بر پایه معیار دوز کم (بدون سمیت مادری) و دوز بالا (داشتن سمیت مادری و ۱۰٪ مرگ و میر) و دوز متوسط (بین دوز بالا و کم در پایه لگاریتمی) بود.

بررسی مورفولوژیک در جنین ها شامل مشاهده ناهنجاری ها توسط استریومیکروسکپ و اندازه گیری طول سری - دم، قطر سر و اندازه گیری وزن بود.

مورد بررسی مورفولوژیکی، بافتی و اسکلتی قرار گرفتند. بررسی رفتار موشها، براقی پشم و میزان مرگ و میر در موشهای باردار تحت درمان، بعنوان معیارهای سمیت مادری در نظر گرفته شد که معیار انتخاب میزان (dosage) دارو بود. پانزده تا سی ثانیه پس از تزریق داخل صفاقی رانیتیدین، تاکی پنه، وضعیت خوابیده و درازکش و لرزش زودگذر مشاهده شد که از افت سریع فشارخون ناشی می شود. در طول درمان با رانیتیدین، موشهای باردار یک کاهش وزن جزئی در مقایسه با گروه کنترل نشان دادند. برطبق نتایج بدست آمده، رانیتیدین با دوز بالاتر از ۵۰ mg/kg/day تراتوژن بوده و بیشترین اثر آن در سیستم اسکلتال می باشد، بطوری که شروع استخوان سازی را به تأخیر می اندازد.

مقدمه

گیرنده های H_2 برای اولین بار در سال ۱۹۷۱ شناخته شدند. در سال ۱۹۷۷، اداره غذا و داروی آمریکا (FDA)، با مصرف سایمیتیدین در درمان زخمهای دوازدهه و سندرم زولینجر-الیسون موافقت کرد. سایمیتیدین همانند هیستامین، حاوی یک حلقه ایمیدازولی می باشد، ولی بعدها مشخص شد که وجود حلقه ایمیدازولی برای اثرات H_2 بلوکری این داروها ضروری نیست و سرانجام در اواخر دهه هفتاد میلادی بود که رانیتیدین بعنوان یک H_2 بلوکر با اثرات قویتر از سایمیتیدین (۱۰ - ۴ برابر) به بازار عرضه شد و تا به امروز در درمان اختلالات ترشح اسید دستگاه گوارشی از دوز ۳۰۰ میلی گرم در روز گرفته تا شش گرم در روز، بطور موفق به کار رفته است. رانیتیدین یک مولکول قطبی بوده و از جفت به آسانی عبور می کند و می تواند با غلظتی بیشتر از غلظت پلاسما در شیر مادر ظاهر گردد. ۶۰٪ آن بصورت تغییر نیافته و بقیه بصورت متابولیت های اکسید شده از طریق کلیه ها دفع می شود. کارهای انجام شده قبلی نشان داده است که سمیت متابولیت آن - اکسید بمراتب کمتر از خود رانیتیدین می باشد (۱).

در مطالعه ای که توسط گروهی از دانشمندان ژاپنی و با دوزهای ۵۰، ۲۰۰ و ۸۰۰ میلی گرم به ازای هر کیلوگرم وزن بدن بصورت خوراکی در موشهای صحرائی باردار انجام شد، افزایش معنی داری در ایجاد عوارض تراتوژنیک گزارش نشده است (۲). همچنین در مطالعه ای که توسط عده ای دیگر و با دوزهای وریدی ۵ و ۴۰ میلی گرم به ازای هر کیلوگرم وزن بدن موشهای صحرائی باردار انجام شد، نیز تفاوت معنی داری از نظر ایجاد عوارض تراتوژنی در موشهای تحت درمان و گروه کنترل مشاهده نشد. (۳). همچنین در این مطالعه، ایجاد عوارض در دوران شیردهی نیز بررسی شد و هیچگونه اختلاف معنی داری از لحاظ بروز پاسخهای رفلکسی، یادگیری و اعمال تولید مثل در نسل اول مشاهده نگردید (۳).

با توجه به گسترش مصرف این دارو و حتی مصرف آن در دوران ارگانوژنز (organogenesis) بارداری انسان (هشت هفته اول

دوز 800 mg/kg/day هیچگونه اختلال تراتوژنیک معنی داری مشاهده نشد، حتی وجود سمیت مادری نیز در این دوز از لحاظ آماری معنی دار نبود. تحقیق دیگری که یک سال بعد در سال ۱۹۸۴ توسط Kamada و همکاران وی (۳) انجام شد، رانیتیدین بطریقهٔ وریدی در سه دوز به موشهای صحرایی تزریق شد و نتایج حاصل، عوارض تراتوژنیک را نشان نداد. در تحقیقی که ما انجام داده‌ایم، انتخاب دوز بر اساس آزمایشهای مکرر بر اساس معیار سنجش سمیت مادری، بنا شده است. آزمایش با دوزهای ۵۰، ۲۰۰، ۴۰۰ میلی‌گرم به ازای هر کیلوگرم وزن بدن موش سوری انجام شد و همانطور که انتظار می‌رفت و در قسمت نتایج آمده است، اثرات تراتوژنیک رانیتیدین با دوز 200 mg/kg/day در موش سوری از شیوع و شدت بیشتری برخوردار بوده‌اند. دیگر اینکه، رانیتیدین با دوز 50 mg/kg/day عوارض خفیفی ایجاد می‌نماید. اثرات تراتوژنیک با دوز بینابینی شروع به افزایش میکند که با نتایج Kamada و همکاران وی مطابقت دارد. (۳) و نهایت اینکه، عمده‌ترین آنومالی‌های ایجاد شده مربوط به سیستم اسکلتال می‌باشند که بصورت تأخیر در شروع استخوان سازی تظاهر می‌کند. همانطوری که در جدول ۱ آمده است، بیشترین عوارض مربوط به ایجاد دم خوکی (pig tail) و کمترین عوارض مربوط به شکاف گوش خارجی (cleft ear) بوده است و عوارضی از قبیل منگوانسفالوسل و پای گود (pes cavus) در حد بینابینی قرار دارند.

نتایج حاصل از این مطالعه نشان دهندهٔ اثرات تراتوژنیک رانیتیدین در موش سوری بوده‌اند. البته، تعمیم این نتایج به انسان کار ساده‌ای نیست و احتیاج به مطالعات کامل اپیدمیولوژیک دارد. (۱۰) قویترین تراتوژن انسانی یعنی تالیدومید (thalidomide) که در دوز 1 mg/kg/day - $0/5$ اثر می‌کند، در موشهای صحرایی و موش معمولی تا دوز 4000 mg/kg/day نیز هیچگونه اثر تراتوژنیک ندارد (۵) و از طرف دیگر کاربرد استیل‌سالسیسیلیک‌اسید در زمان بارداری در انسان تاریخچهٔ درازی دارد و خطر چندانی نداشته، در حالی که در موشهای صحرایی و معمولی و هامستر یک تراتوژنی قوی است (۶). اینکه بسیاری از ترکیبات شیمیایی در مدل‌های حیوانی تراتوژن بوده ولی در انسان نیستند، ممکن است بخشی از آن علت حساسیت کمتر انسان و سطوح تماس کمتر باشد (۷)، بنابراین دخالت دادن مطالعات اپیدمیولوژیکی در بررسی‌های تراتولوژی ضروری می‌باشد.

البته قابل ذکر است که راه مصرف رانیتیدین در انسان، خوراکی است، بنابراین، اثر گذر اول کبدی نیز می‌تواند در این ارتباط دخالت نموده و از میزان فرم آزاد رانیتیدین که به جریان سیستمیک خون می‌رسد، بکاهد (۸).

پیشنهاد می‌گردد، مطالعات تراتولوژیکی بعدی در زمینهٔ رانیتیدین متمرکز به بررسی اثرات آن در مراکز استخوان سازی جنین

بررسی‌های بافتی با کمک رنگ آمیزی هماتوکسیلین اتوزین پس از تهیه برشهای نازک انجام گشت. بررسی‌های اسکلتی نیز با کمک روش آلیزارین قرمز انجام شد (۴). کلیهٔ داده‌ها توسط روش آماری Student's t - test بررسی شد و اختلاف داده‌ها در گروه تحت درمان و کنترل با داشتن $P < 0/05$ بعنوان معنی دار مشخص گشت.

نتایج

نتایج حاصل از بررسی‌های مورفولوژیک در جدول ۱ آمده است. بیشترین موارد مشاهده شده، بترتیب شیوع، عبارتند از: دم خوکی (pig tail)، منگوانسفالوسل، گردن پرده‌دار (webbed neck)، پای گود (pes cavus)، لب شکافدار (cleft lip)، شکاف گوش خارجی، چند انگشتی و اندام‌های غیرطبیعی و جثهٔ کوچکتر (شکل‌های ۱، ۲، ۳، ۴).

بررسی‌های بافتی نشان‌دهندهٔ فیوز نشدن (fuse) مهره‌های اول و دوم گردن، بطئی بودن رشد سلول‌های غضروفی و جدا نشدن عضلات سه سر (triceps) در اندام فوقانی و کلیه‌های دارای کالیس گشاد و گلوبول‌های متسع است (شکل‌های ۵، ۶، ۷ و ۸). در بررسی با آلیزارین مشخص شد که در استخوانهای سر و آرواره (mandibular) و سایر اندامهای فوقانی و تحتانی و دم در گروه 50 mg/kg/day یک مهره و در گروه 200 mg/kg/day تعداد مهره‌های بیشتری دچار نقص مراکز استخوانسازی هستند و استخوانسازی در تنهٔ بندهای انگشتان دست و پا در گروه 200 mg/kg/day شروع نشده است (شکل‌های ۹، ۱۰، ۱۱، ۱۲، ۱۳).

بررسی آماری نشان داد که تغییر وزن مادران در گروه تحت درمان با 50 mg/kg/day نسبت به گروه کنترل اختلاف معنی داری ندارد، در حالی که این اختلاف در گروه تحت درمان با 200 mg/kg/day مشاهده شده است. وزن و طول بدن و قطر دو طرف جمجمه در توله‌های گروه تحت درمان با 200 mg/kg/day در مقایسه با گروه کنترل با $P < 0/1$ کمتر بود. وجود سمیت مادری در گروه تحت درمان با 400 mg/kg/day با $P < 0/01$ معنی دار بوده است.

بحث

عمده‌ترین بررسی‌هایی که تاکنون در مورد رانیتیدین انجام گرفته‌اند، مربوط به کاربردها و عوارض کلینیکی و تداخل با سایر داروها می‌باشد و کمتر به بررسی اثرات ناهنجاریزی (teratogenicity) آن پرداخته شده است. در مطالعه‌ای که توسط Higashida و همکاران وی در سال ۱۹۸۳ انجام شد (۲)، رانیتیدین بصورت خوراکی به موشهای صحرایی باردار خوراند شد ولی تا

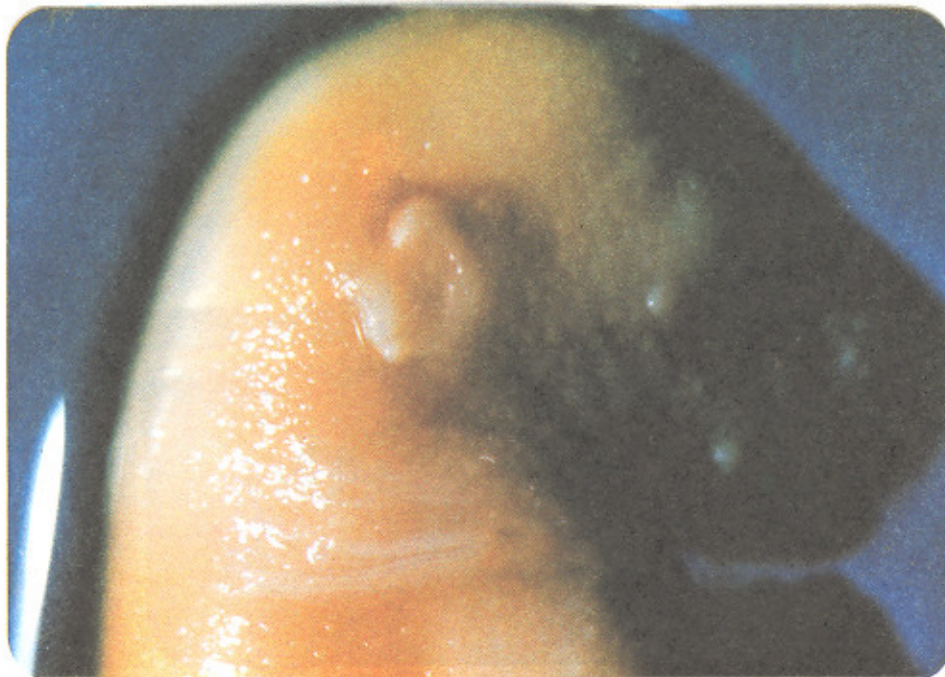مراکز استخوان سازی جنین باشد، بویژه استفاده از روشهای *in vitro* و کشت اندامها در خارج از بدن حیوان در این زمینه توصیه می شود.

شکل شماره (۱)

نمای نیم رخ سمت چپ از دو جنین ۱۸ روزه تحت آزمایش گروه 200mg/kg/day (سمت راست) و جنین کنترل (سمت چپ). در تصویر، جمجمه غیر طبیعی و گردن کوتاه با حالت پرده در (webbed) در جنین تحت آزمایش مشخص است.

.....

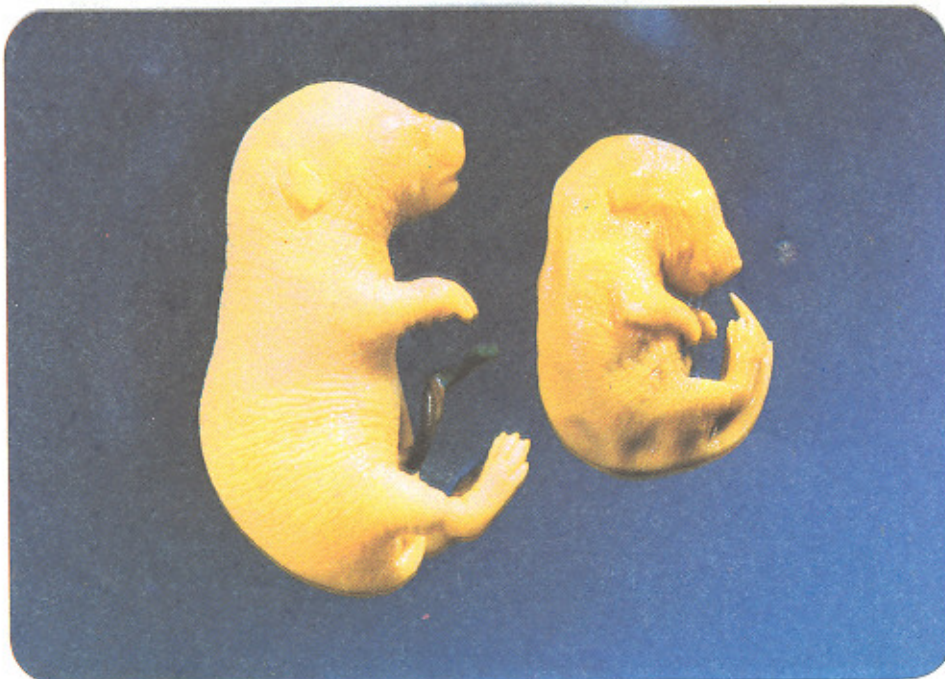Mag : $\times 10$



شکل (۲)

نمای نیمرخ از سمت راست دو جنین ۱۸ روزه از گروه کنترل (سمت چپ) و گروه 200 میلی گرم در روز (سمت راست). فرم جمجمه کاملاً غیر طبیعی، جثه کوچکتر و اسکلت نسبتاً خمیده در جنین تحت آزمایش مشخص است.

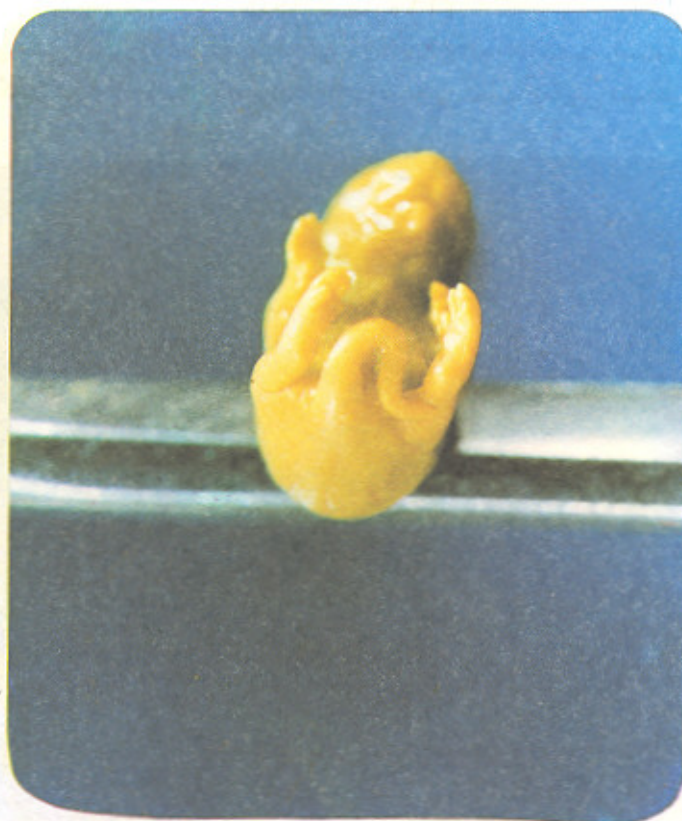Mag : $\times 5$



شکل (۳)

یک جنین ۱۸ روزه از گروه ۵۰ mg/kg/day نمای *supine pig tail* به وضوح مشخص است.

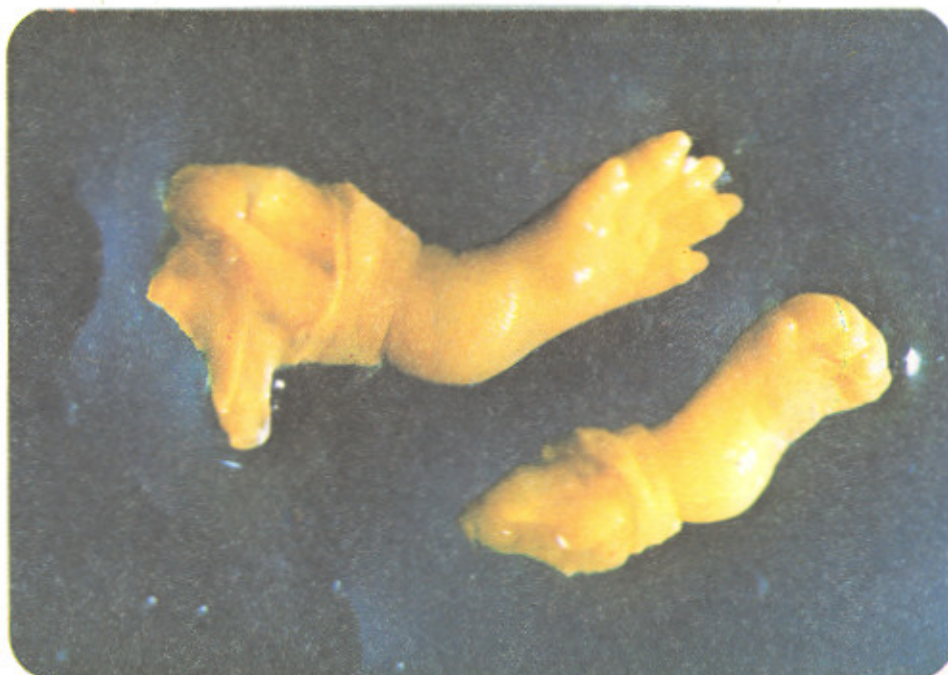Mag : × ۵



شکل (۴)

تصویر از رخ - نیمرخ، پای گروه کنترل (بالا)، و پای گروه تحت آزمایش گروه ۵۰ mg/kg/day (پایین). در پای موشهای تحت آزمایش، رشد کمتر و عدم تکامل پنجه‌ها مشخص است. (*pes cavus*)

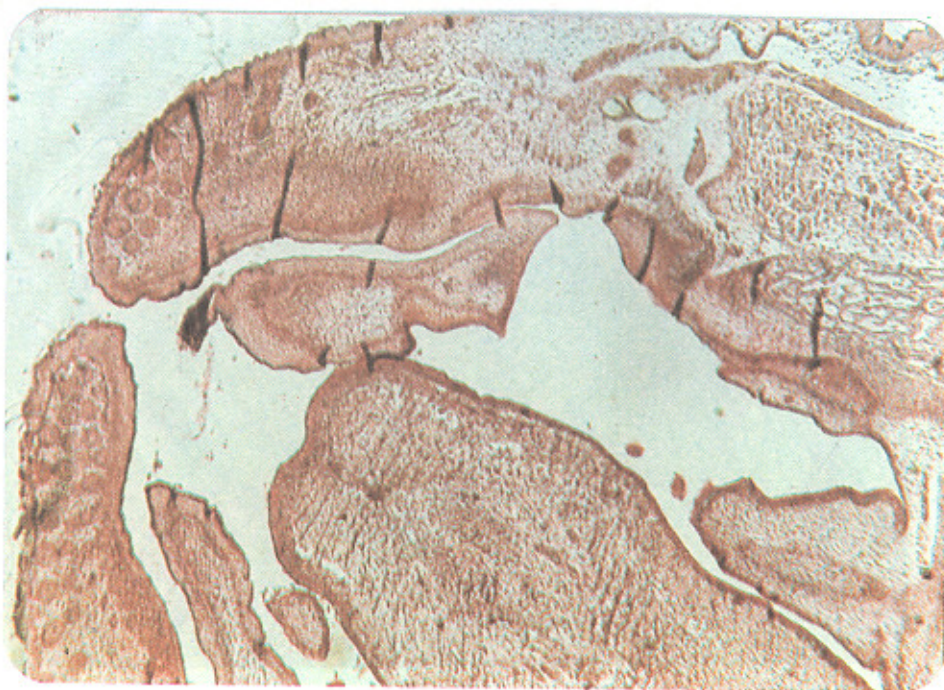Mag : × ۲۰



شکل (۵)

نمای تصویری بطریقه horizontal از ناحیه لب و کام از جنین تحت آزمایش از گروه 200 mg/kg/day فک فوقانی در ناحیه سخت کام به هم نرسیده و cleft palate کاملاً مشخص است.

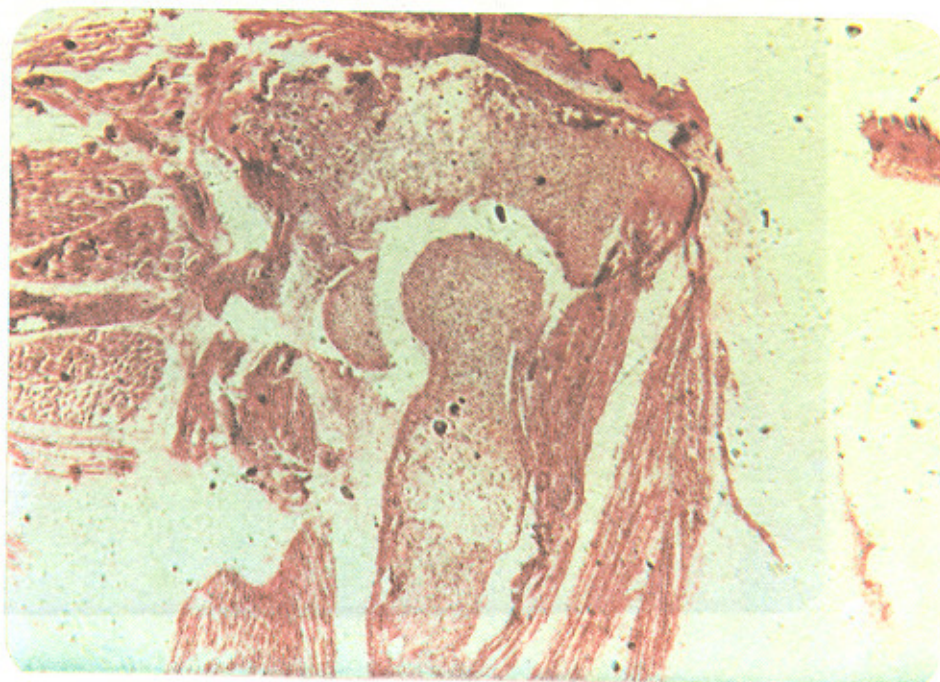
Mag : $\times 21$
Stain : H & E



شکل (۶)

نمای تصویری از برش ساژیتال (sagittal) اندام فوقانی مفصل آرنج در تصویر مشخص است. عکس از جنین گروه کنترل، عضله تریسپس مجزا و کاملاً به ناحیه اولکرانون (olecranon) چسبیده‌اند. استخوان سازی در بازو (humerus) ادامه یافته ولی به ناحیه سوپراکندیلار نرسیده است.

Mag : $\times 83$
Stain : H & E

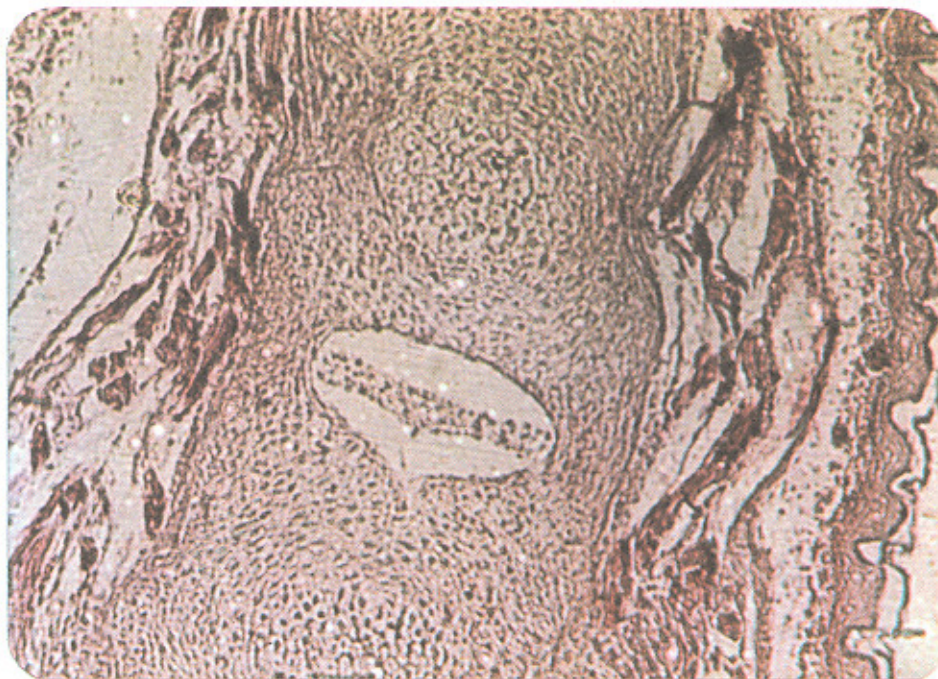

شکل (۷)

نمای تصویری از ناحیه دمی موش تحت آزمایش از گروه 200 mg/kg/day طریقه کروناال. *nucleus pulposus* تشکیل شده، اما *annulus Fibrosis* هنوز تشکیل نشده است. سلولهای غضروفی مهره در grade II, III سلولهای غضروفی می باشند.

Mag : $\times 211$

Stain : H & E

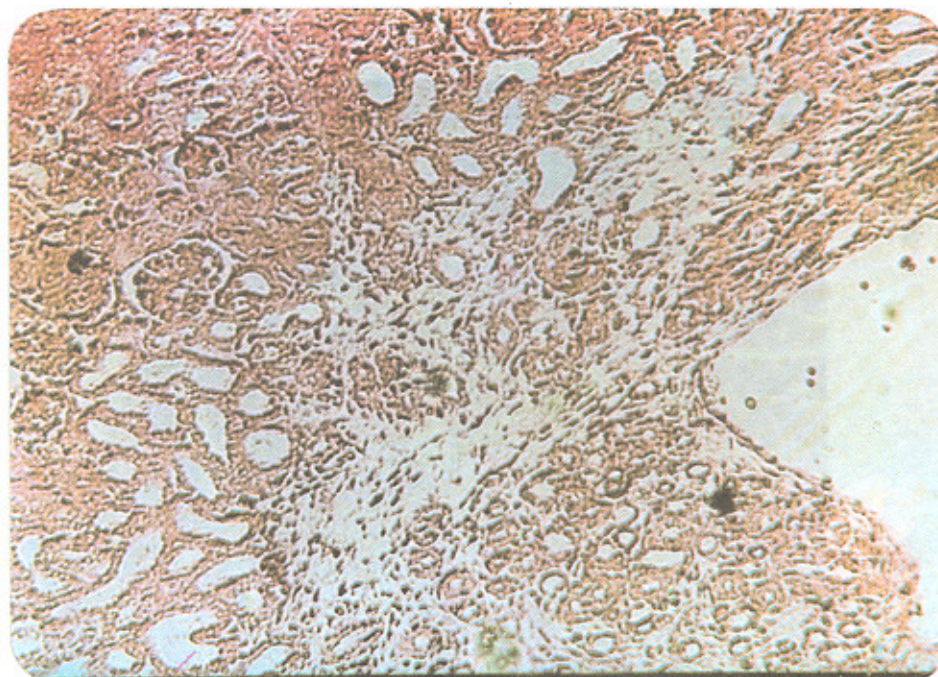


شکل (۸)

نمای عرضی از مقطع کلیه جنین تحت آزمایش در گروه 200 mg/kg/day نواحی قشری پر خون بوده و اتساع گلوامرولها و فعالیت بیسر آنها مشخص است. کاليس گشاد شده است (بیشتر از نرمال) در نواحی مرکزی، مجاری جمع کننده متسع می باشند.

Mag : $\times 330$

Stain : H & E

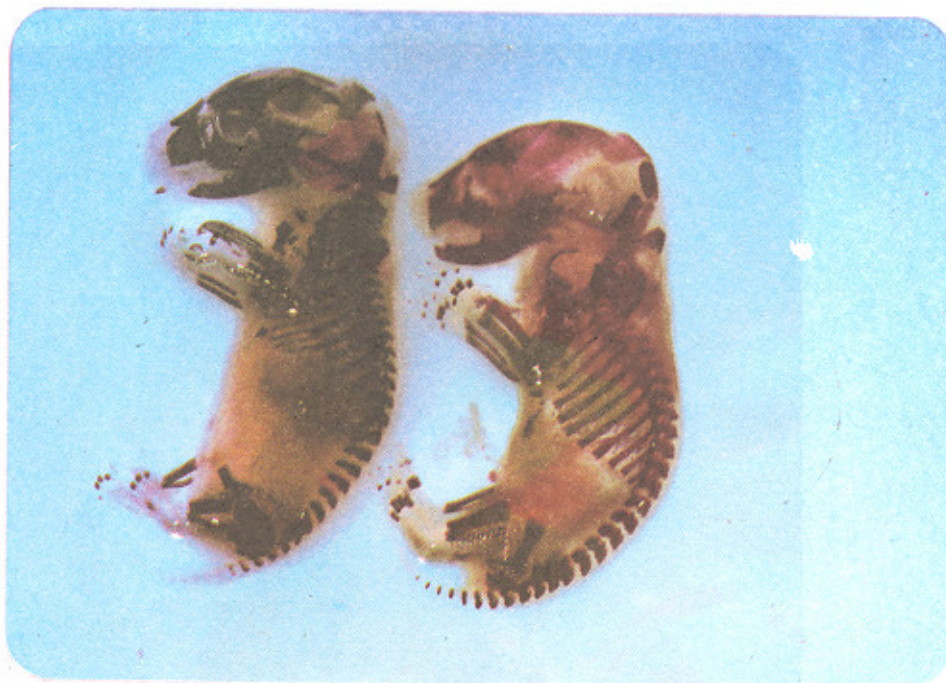


شکل (۹)

نمای نیمرخ چپ از موش کنترل (سمت راست) و موش تحت آزمایش از گروه 200 mg/kg/day به تعداد مهره‌ها، وضعیت فک، مراکز استخوان سازی در مفاصل دست و پا و صورت و ناحیه دمی توجه شود که حاکی از تأخیر رشد در نمونه مورد آزمایش می‌باشد.

Mag : $\times 5$

Stain : Alizarin red

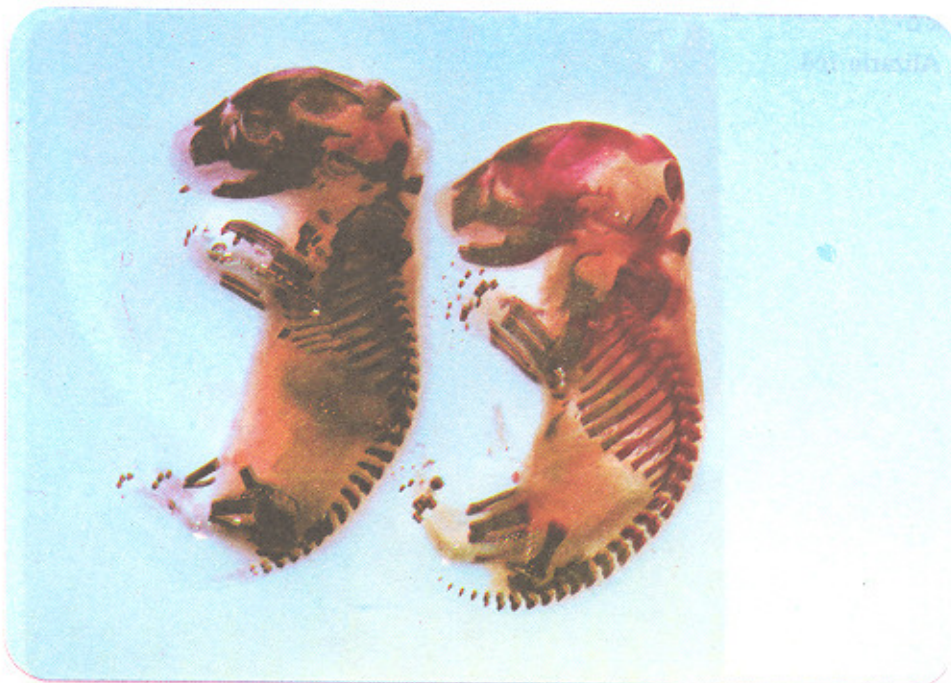


شکل (۱۰)

گروه کنترل (سمت چپ)، موش تحت آزمایش از گروه 50 mg/kg/day (سمت راست) با توجه به شکل اختلاف زیادی در تکامل ارگانوژنز اندام‌ها و سرو صورت دیده نمی‌شود.

Mag : $\times 5$

Stain : Alizarin red



شکل (۱۱)

نمای نیمرخ از سر و صورت جنین ۱۸ روزه موش تحت آزمایش، 50 mg/kg/day درمقایسه با شکل گروه کنترل، حفره ارییتال تکمیل نگردیده، زائده زایگوما رشد کمتری دارد و استخوان پاریتال به تمپورال بطور کامل مفصل نگردیده و گسترش آن کامل نیست.

Mag : $\times 40$

Stain : Alizarin

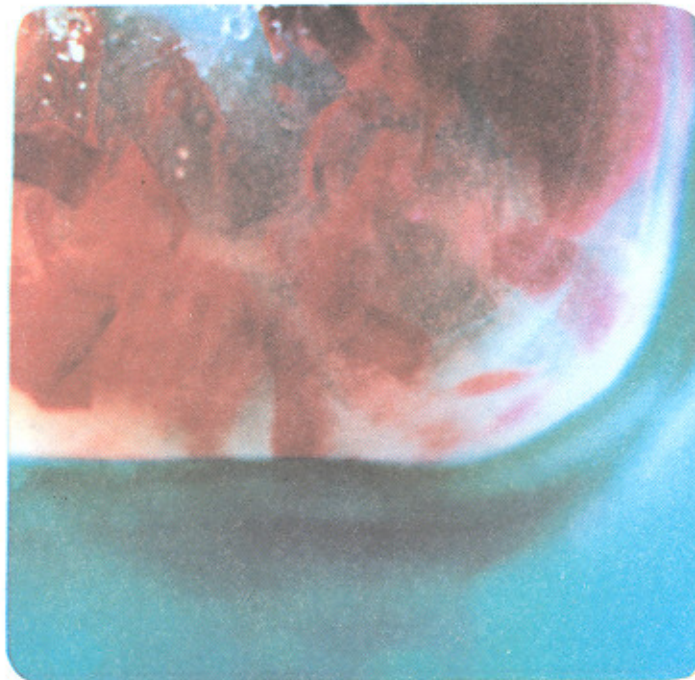

شکل (۱۲)

نمای نیمرخ از ناحیه سر در جنین موش ۱۸ روزه گروه آزمایش 200 mg/kg/day زائده زایگوماتیک و استخوان پاریتال از رشد کمتری برخوردارند و میزان کلسیم آن نیز کاهش بیشتری را نشان می دهد. استخوانهای ناحیه گردن و پس سری از دانسیته کلسیمی کمتری برخوردارند.

Mag : $\times 50$

Stain : Alizarin red



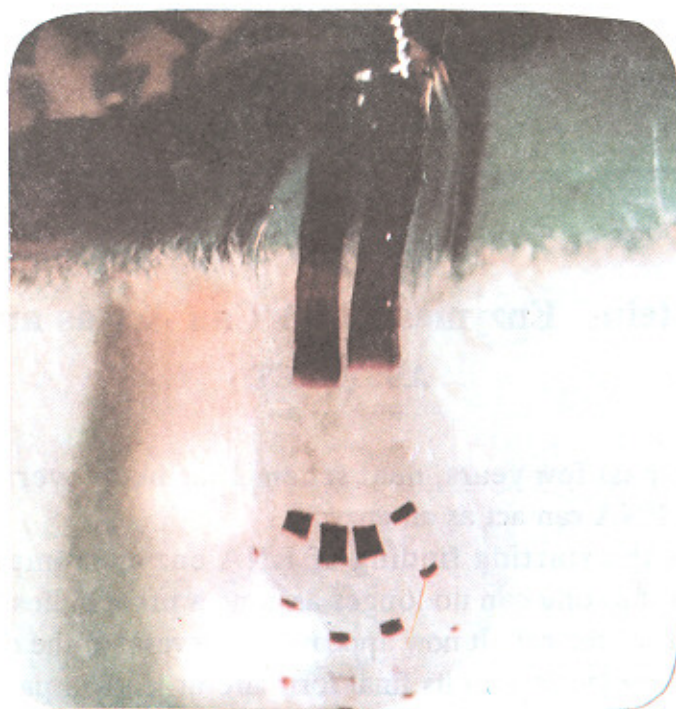هر بند انگشت کمتر است.

Mag : × ۴۰

Stain : Alizarin red

شکل (۱۳)

نمای رخ از اندام فوقانی جنین ۱۸ روزه گروه تحت آزمایش ۵۰ mg/kg/day مراکز استخوانسازی در ناحیه ساعد و متاکارپ و تنه انگشتان دیده میشود که نسبت به گروه کنترل، دانسیته کلسیم در تنه



REFERENCES

- Zeldis JB, Friedman, LS, Isselbacher AJ: Ranitidine : A new H₂ - receptor, antagonist. N Engl J Med. 309, 136-8, 1983.
- Higashida N, Kamada S, Sakanoue M : Teratogenicity study on ranitidine Hcl in rats. J. Toxicol. Sci. Supple. 1 : 101, 1983.
- Kamada S, Sakanoue M, Takeuchi M, Shimps K, Tanabe T : Effects of IV administration of ranitidine Hcl to the pregnant rats in organogenesis period. J. Toicol. Sci. Suppl. 1: 29, 1984.
- Dawson, A A. 123, 1926.
- Hodgson E, Levi PE : A Textbook of modern toxicology, Newyork Elsevier. 1987.
- JM & Wise LD : A teratogens in casarwtt L, Doull J : General principles of toxicology (226) Macmillan comeany New York, 7 : 229 , 1987.
- Farrar HC, Blumer JL : Fetal effects of maternal drug exposure. An Rev, Pharmacol. Toxicol. 37: 525, 1991.
- Bradshaw J, Erittain RT, Clitherow JW, Daly MJ, Jack D, Price BJ, Stables : Ranitidine (AH 19065), A new potent, selective histamine H₂ - receptor antagonist. Brit. J. Pharamcol, 66 : 464, 1979.
- Wilson J G, Walkay J : Methods for administering agents and detecting malformations in experimental animals Teratology principles and techniques. 1965
- Abdollahi M : Principles of Teratology, 1st edition, Published by Abdollahi M. pp : 110 - 113, 1993.