

نخستین گزارش مربوط به سلول Ito در ایران

دکتر باقر مینائی زنگی، دانشکده پزشکی، دانشگاه علوم پزشکی تهران
دکتر منصور جمالی زواره‌ای، دانشیار گروه پاتولوژی، دانشکده پزشکی، دانشگاه علوم پزشکی تهران
دکتر مجتبی رضازاده، استادیار گروه آناتومی، دانشکده پزشکی، دانشگاه تربیت مدرس
دکتر شمس شریعت تریقان، استادیار گروه پاتولوژی، دانشکده پزشکی، دانشگاه علوم پزشکی تهران

The First Report of Ito-Cell in Iran

SUMMARY

Ito cell (Fat Storing Cell= FSC) is one of the cells which forms the liver sinusoidal wall; it also forms the connective tissue of the liver.

The cell was first identified in 1963 by a scientist named Ito. It will get damaged due to the plasma fat increase which is resulted from a diet of corn oil 10% and fish oil 10%; the damage will be in form of fat storing cell.

The FSC morphology may represent the damage to the liver tissue.

The biopsy of an infant's liver reveals that, Ito cell has a very small cell body which contains a core in the middle occupying 2/3 of the area of cytoplasm its basal cytoplasm is hollow and very clear.

This study indicates that not only the ultrastructure of Ito cell is circular and three dimensional, but also its presence may show the damage to the liver tissue.

مقدمه

اکنون بیش از نیم قرن است که بر روی سلول‌های بافت پوششی دیواره سینوزوئیدی کبد تحقیق می‌شود. یکی از سلول‌های تشکیل دهنده دیواره سینوزوئید کبد سلول Ito می‌باشد، که توسط دانشمندی بنام Ito در سال ۱۹۶۳ شناسایی شد و در همان سال نیز محقق دیگری بنام Aterman آن را شناسایی و تأیید نمود (۱). سپس در سال ۱۹۷۳ Ito مطالبی

خلاصه

یکی از سلولهای تشکیل دهنده دیواره سینوزوئید کبد سلول Ito می‌باشد. این سلول به دنبال افزایش چربی پلاسما، حاصل از رژیم غذایی توأم با روغن ذرت ۱۰٪ و روغن ماهی ۱۰٪ آسیب می‌بیند. این آسیب که به صورت تجمع داخل سلولی چربی است؛ می‌تواند نشان‌دهنده آزار در بافت کبد باشد.

حاوی روغنها قرارگرفتند. هنگامی که نوزادان بدنیا آمدند تحت رژیم غذایی معمولی قرارداد شدند و پس از هشت هفته نوزاد و مادر را از هم جدا کرده و از کبد نوزاد بیوپسی انجام گرفت. (transmission electronic microscope=TEM)

این بیوپسی، جهت مطالعه با میکروسکوپ الکترونی آماده شد. ابتدا قالبگیری رزینی انجام شد، سپس با دستگاه اولترامیکروتوم مقاطع نیمه نازک (semi-thin) با رنگ آمیزی تولوئیدین بلو (blue) ۱٪ انجام گرفت تا موقعیت F.S.C مشخص گردد و آنگاه مقاطع بسیار نازک درحد ۰/۱ میکرون توسط اولترامیکروتوم تهیه و آنها را بر روی گرید (grade) سوار کرده و عکسبرداری از این سلول توسط T.E.M انجام گرفت.

نتیجه

در کبد نوزاد گروه شاهد، در مقاطه نیمه نازک (semi-thin) با رنگ آمیزی تولوئیدین بلو (blue) ۱٪ سلول Ito حد بین هپاتوسیت و دیواره سینوزوئیدی مشاهده می شود.

در تصویر ۱، از کبد نوزاد گروه شاهد مشخص می گردد که اندازه سلول Ito بسیار کوچک است. در واقع، جسم سلولی بسیار کوچک دارد. این سلول هسته تقریباً گردی دارد که $\frac{2}{3}$ حجم سیتوپلاسم را اشغال کرده است و هسته در وسط سلول قرارگرفته است. سیتوپلاسم زمینه ای شفاف و تقریباً توخالی دارد، این سلول در تصویر ۱ سه وجهی دیده می شود.

در تصویر ۲، شکلی از کبد نوزاد گروه دوم و سوم مشخص است. در بین هپاتوسیت ها و دیواره سینوزوئیدی، سلولی با تجمع داخل سلولی چربی مشخص است. این سلول دارای هسته ای کشیده و باز و فیلیک پررنگ و چسبیده به دیواره دیده می شود. این سلول سه وجهی دیده می شود و به اندازه های گوناگون درحد بین دیواره سینوزوئید و هپاتوسیت مشخص است.

از دیدگاه T.E.M این سلول دارای وزیکولهای شفاف بزرگ و کوچک است و تمام حجم سیتوپلاسم را پر کرده است، بطوری

درمورد مکانیسم اصلی و شکل خاص این سلول منتشر نمود (۲).

این سلول را بنام lipocyte و یا perisinusoidal cell و یا vitamin-A storing cell و یا satellite نیز نامگذاری کرده اند، زیرا این سلول یکی از سلول های تشکیل دهنده بافت همبند کبد می باشد؛ ولی به دلیل موقعیتی که این سلول در دیواره سینوزوئیدی کبد پیدا کرده است می تواند از مکانیسم و شکل خاصی برخوردار باشد.

در سمپوزیوم سال ۱۹۷۷، درمورد سلول Ito بحث و صحبت های گوناگون انجام گرفت و در این سمپوزیوم این سلول را بنام کاشف آن Ito نامگذاری کردند.

این سلول با میکروسکوپ نوری و در رنگ آمیزی H & E ممکن است به خوبی رؤیت نشود، زیرا تشخیص آن در این رنگ آمیزی بسیار مشکل است، مگر اینکه با تکنیک رنگ آمیزی کلرور طلا در مقطع ۲-۱ میکرون بتوان آن را مشخص کرد.

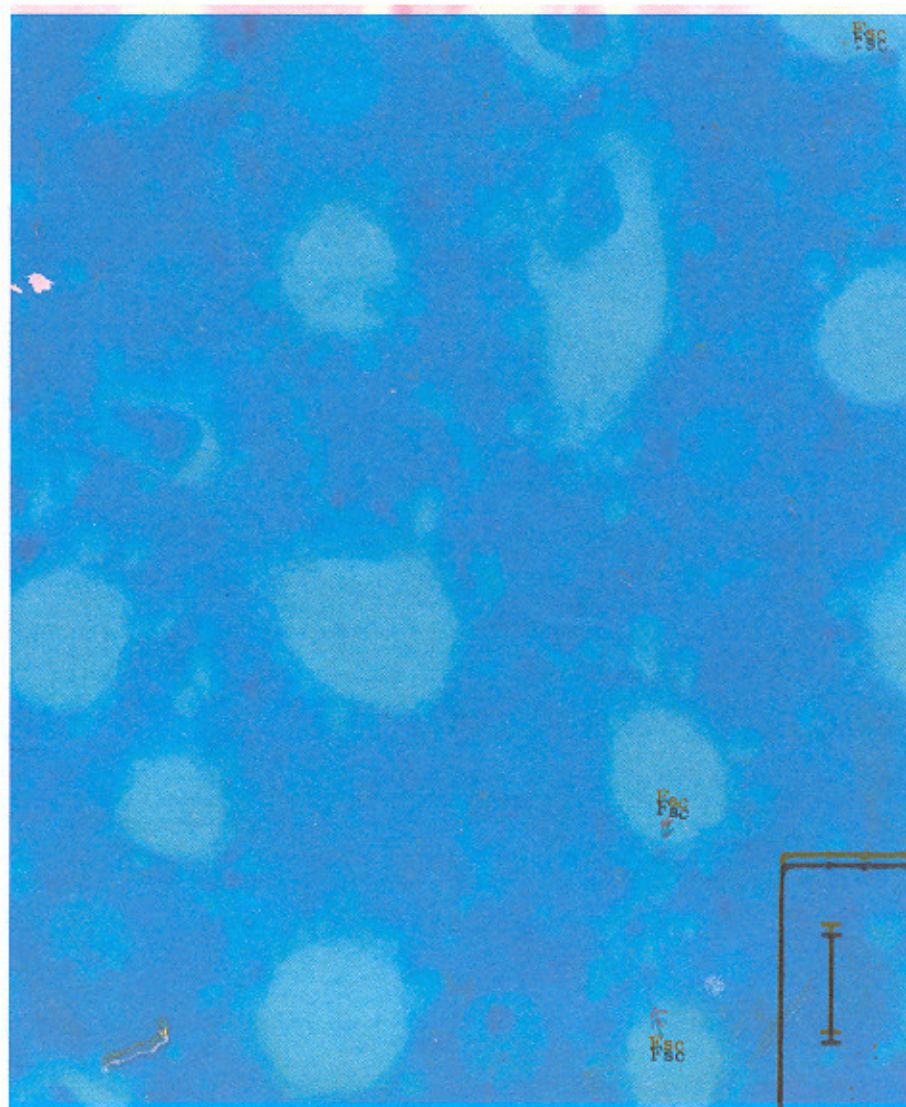
موارد و روشها

در این تحقیق، نه تنها شکل سلول Ito از دیدگاه میکروسکوپ الکترونی عنوان شده است، بلکه اثرات حاصل از رژیم غذایی توأم با چربی در کبد نوزاد حیواناتی که تحت این رژیم قرارگرفته اند، نیز تحقیق و بررسی شده است. به این ترتیب شکل و وجود این سلول با تجمع چربی می تواند بیانگر آسیب دریافت کبد باشد. برای انجام مطالعه تعدادی خرگوش آزمایشگاهی از انستیتو پاستور ایران تهیه و مورد استفاده قرار گرفت. این حیوانات آزمایشگاهی رادر سه گروه پنج تایی قراردادیم: گروه اول بنام گروه شاهد انتخاب شدند، و از یک رژیم غذایی معمولی تغذیه می شدند که از انستیتو پاستور ایران تهیه شده بود، گروه دوم، از رژیم غذایی حاوی روغن ذرت ۱۰٪ تغذیه می شدند، گروه سوم از رژیم غذایی حاوی روغن ماهی ۱۰٪ تغذیه می شدند.

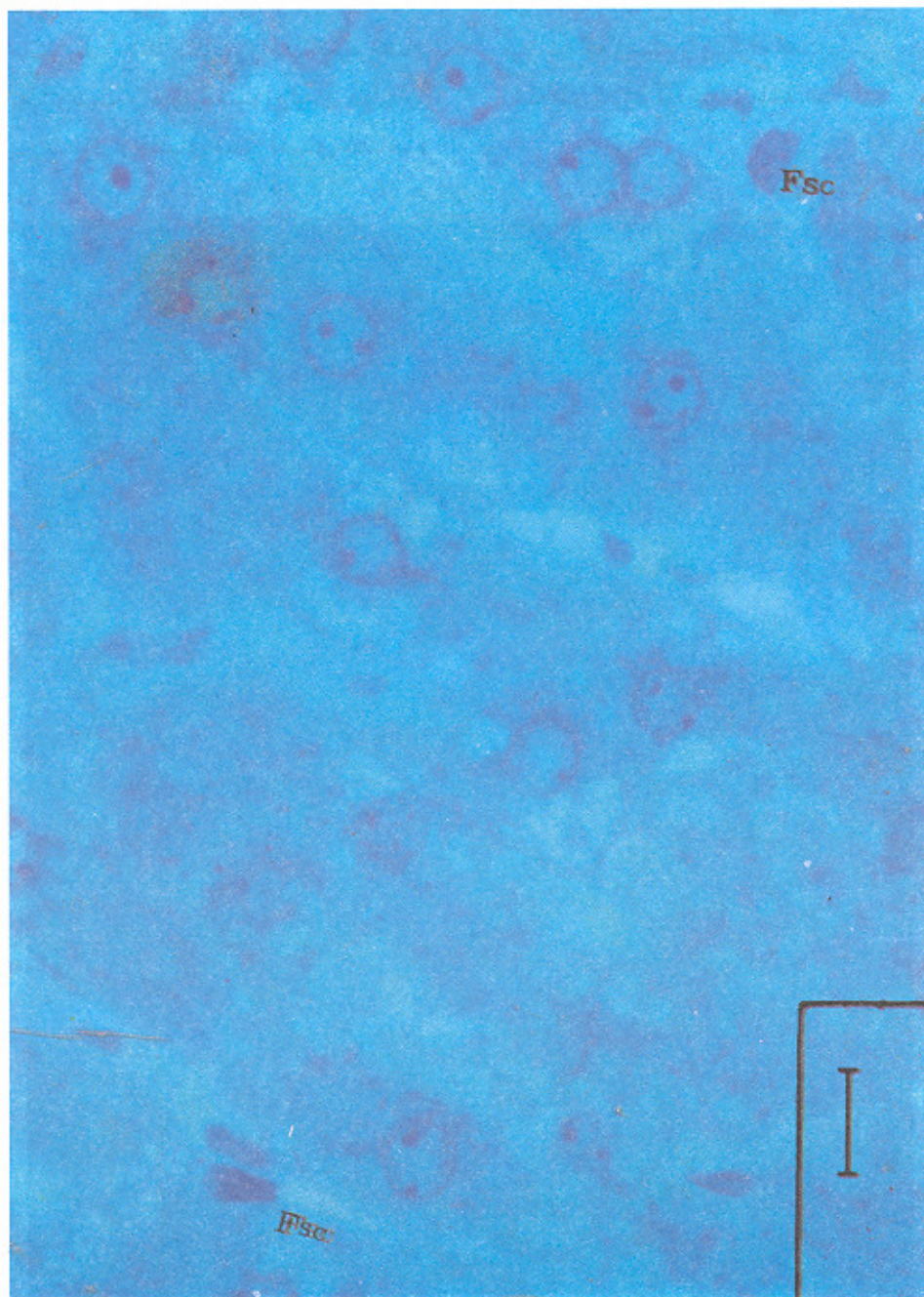
همه این حیوانات آزمایشگاهی ماده بودند، و در طول دوره بارداری خود که ۳۵ روز است، تحت تأثیر این رژیم غذایی

بی‌رنگی دیده می‌شود که دانه‌های تیره‌رنگ در آن مشخص است این دانه‌ها در واقع مقاطع عرضی از رشته‌های بافت همبند می‌باشد که زمینه را پر کرده است، این زمینه تیره و حاوی رشته‌های کلاژن III نیز می‌باشد.

که در تصویر ۳ اثری از هسته دیده نمی‌شود، در این تصویر نه تنها شکل سلول بطور کامل سه‌وجهی دیده می‌شود، بلکه زواید سیتوپلاسمی مژه مانند سلول Ito مشخص است که در فضای دیس در مجاورت هیاتوسیت و دیواره سینوزوئیدی قرار دارد. در حد بین دیواره این سلول و فضای دیس فضای شفاف و




تصویر شماره (۱) - مقطع رزینی، برش ۰/۱ میکرون، رنگ آمیزی تولوئیدین بلو ۰/۱، بزرگ‌نمایی ۳۰۰ سلول Ito توسط پیکان مشخص شده است.



تصویر شماره (۲)- مقطع رزنی، برش ۰/۱ میکرون، رنگ آمیزی تولوئیدین بلو ۱٪، بزرگنمایی $\times 300$
سلول Ito توسط پیکان مشخص شده است.

تصویر شماره (۳)- از دیدگاه TEM



بحث

عده‌ای از محققین معتقدند که فیبروبلاست در فضای پیش‌سینوزوئیدی و یا بعبارت دیگر در فضای دیس متمایز شده و تبدیل به لیپوسیت می‌گردد.

سلول Ito بنابر نظر Popper و Arias یک سلول فیبروبلاست متمایز شده می‌باشد. در سال ۱۹۷۱ توسط Wake ذرات شفاف و روشنی در سیتوپلاسم آن مشخص شد که این ذرات در واقع میتوکندری و پراکسیزوم می‌باشد (۳). در سال ۱۹۷۹ توسط Bartok ارگان‌های RER و SER و دستگاه گلژی و وزیکول‌های ترشحی نیز در تصاویر T.E.M مشخص شد (۴).

در سال ۱۹۷۲ Lafon بیان کرد که افزایش تعداد وزیکول‌های چربی در سلول Ito می‌تواند بیانگر آسیب دریافت کبد باشد (۵).

در سال ۱۹۸۱ فردی بنام Bannasch تحقیقاتی بر روی کبد موش انجام داد. (۶) به این ترتیب که کبد موش را تحت آزار حاصل از یک ماده شیمیایی قرار دارد و مشخص کرد که سلول Ito در بافت کبد این موش‌ها، به صورت یک سلولی که دارای تجمعات داخل سلولی چربی است، مشخص می‌گردد، بطوریکه این تجمعات داخل سلولی چربی، در سیتوپلاسم سلول

بصورت وزیکول‌های بزرگ و کوچک دیده می‌شود. او پیشنهاد کرد که این شکل از سلول Ito می‌تواند بیانگر آسیب دریافت کبدی باشد.

در طول دوره بارداری، خرگوش مادر تحت تأثیر رژیم غذایی حاوی روغن بوده است، اگرچه خرگوش نوزاد تحت تأثیر مستقیم رژیم غذایی حاوی روغن قرار نگرفته است، اما ارگان‌های این نوزادان از جمله کبد تأثیرپذیری خود را نسبت به آزار حاصل از این رژیم نشان می‌دهد که این مطلب در سال ۱۹۸۵ توسط Boron نیز بیان گردید (۷).

در تصویر ۱، سلول Ito در حالت طبیعی فاقد تجمع داخل سلولی چربی می‌باشد، اما در تصویر ۲ و تصویر TEM این مطلب مشخص می‌شود که این سلول دارای تجمعات داخل سلولی چربی است و شکل سه‌وجهی دارد و دارای اندازه و حجم متفاوتی هم می‌باشد و وجود این سلول بیانگر آسیب به بافت کبد است که توسط Boyer's و Zakim ۱۹۹۰ نیز پیشنهاد شده است. پس، نه تنها ویژگی‌های فوق ساختمانی سلول Ito (ultrastructural) قمری شکل و سه‌وجهی می‌باشد، بلکه وجود این سلول می‌تواند نشان‌دهنده آسیب به بافت کبدی باشد.

REFERENCES

- 1) Aterman, K. (1963). The structure of the liver sinusoids and the sinusoidal cells In *The liver., Morphology. Biochemistry. Physiology* Rouiller, CH (Ed.). 36-60 New York: Academic Press.
- 2) Ito, T. (1973). Recent advances in the study of the fine structure of the hepatic sinusoidal wall: A review. *Gunma Rep. Med. Sci.*, 6, 110-163.
- 3) Wake, N. (1991). Sternzellen in the liver; Perisinusoidal cells with special reference to storage of vitamin A. *Am. J. Anat.*, 132, 429-462.
- 4) Bartok, L. (1979). Ultrastructure of the hepatic perisinusoidal cells in man and other mammalian species.
- 5) Lanfon, J. (1972). Etude ultrastructurale des cellules perisinusoidales du foie dans trois cas de mucopolysaccharidoses. *Pathol. Biol.*, 20, 15-21.
- 6) Bannasch, P. (1981). Spongiosis hepatitis: Specific changes of the perisinusoidal liver cell induced in rats by N-nitrosomorpholine. *Lab. invest.*, 44, 252-264.
- 7) Boron, P. (1985). Effect of alcohol on the development of biochemical and morphologic findings of liver in the rabbit. *DTSCH-Z. Verdau-Stoff Wechseler*, 45, 7-19.
- 8) Bronfenajer, S. (1966). Fat storing cells (lipocytes) in human liver *Arch. Pathol.*, 82, 447-453.
- 9) Wake, K. (1980). Perisinusoidal stellated cells (fat-storing cells, interstitial cells. Lipocytes), their related structure in and around the liver sinusoids, and vitamin A-storing cell in extrahepatic organs. *Int. Rev. Cytol.*, 66, 303-353.