

گزارش یک مورد پارگی بطن چپ

دکتر حسین کردوانی، استادیار گروه جراحی بیمارستان سینا، دانشکده پزشکی، دانشگاه علوم پزشکی تهران
دکتر امیر هومن دانش پژوه

A Case Report of Left Ventricular Wall Rupture

SUMMARY

Cardiac rupture, particularly rupture of the left ventricular wall, has a very high mortality rate. In this occasion, even if injured patients being alive when carried to the hospital, many of them will die due to following possible reasons: severe bleeding, cardiac tamponade, wasting time for routine and usual diagnostic procedures or transferring the injured to other hospital equipped for cardiac surgery.

The only way to avoid these dangerous hazards is prompt thoracotomy and repair of the wound, which must be done in any surgical ward available.

We report a case of cardiac rupture due to penetrating injury caused by a slender sharp object, passing through the heart anteroposteriorly. The patient was successfully rescued.

This report indicates that in hospital, where no facility for cardiac surgery is available, this kind of emergency surgery for cardiac rupture is very indicative and may save the life of injured patient.

خلاصه

درصد بسیار بالایی از موارد پارگی قلب بویژه در بطن چپ منجر به مرگ می شود، بطوریکه اگر این افراد زنده به بیمارستان برسند، تعدادی از آنها در نتیجه خونریزی و یا تامپوناد

و اتلاف وقت در رسیدن به تشخیص و یا انتقال به یک مرکز مجهز قلب و عروق می میرند. تنها راه نجات این مجروحین، نوراوتومی فوری و ترمیم عضو صدمه دیده است. با گزارش یک مورد که در اثر ورود جسم برنده در ناحیه قدامی - خلفی بطن

چپ شروع شد. دو بریدگی در ناحیه قدام و خلف بطن چپ هرکدام با دو بخیه بصورت (U با نخ غیرقابل جذب) ترمیم گردید.

با ماساژ قلبی و کوشش همکاران هوشبری و تلاش همکار گرامی جناب آقای دکتر سید حسن عارفی فشار خون بیمار بمدت یک ربع ساعت بر روی $\frac{11}{9}$ میلی متر جیوه کنترل شد، دیگر خونریزی از محل بخیه‌های بطن رؤیت نمی‌شد. در لبه داخلی ریه چپ بریدگی سطحی همراه با خونریزی کمی وجود داشت که ترمیم گردید.

در بررسی دیگر اعضاء مسأله‌ای مشاهده نشد. بعد از قرار دادن دو لوله با کالیبر بزرگ در ففسه سینه، جدار ترمیم گردید.

بعد از عمل و توقف کوتاه در اتاق ریکاوری، بیمار به بخش مراقبت‌های ویژه منتقل گردید. بعد از عمل عارضه‌ای پیش نیامد و بیمار با حال عمومی خوب مرخص گردید. بیمار جهت انجام آزمایش‌ها و معاینات دقیقتر بصورت سرپایی به بیمارستان قلب تهران معرفی شد. اکنون مدت شانزده سال از عمل او می‌گذرد و بیمار به کار سابق کارگری خود ادامه می‌دهد و هیچ شکایت و عارضه‌ای ندارد و هر شش ماه یکبار جهت معاینات لازم مراجعه می‌نماید.

بحث

در سال ۱۸۹۶، Rehn بعد از آنکه پارگی بطن چپ قلاب را برای نخستین بار بوسیله بخیه‌زدن با موفقیت انجام داد، توانست نظریه «پارگی قلب محکوم به مرگ است» را منتفی سازد (۲،۱). در چندین دهه این تنها مورد ثبت شده در رابطه با ترمیم پارگی قلب بود. بعد از سال ۱۹۴۰، تکنیک‌های بیهوشی، انتقال خون و سایر تکنیک‌های جراحی بقدری پیشرفت کردند که توراکتومی یک عمل نسبتاً بی‌خطر گردید. از این زمان به بعد جراحی‌های زیادی روی قلب صورت گرفت.

Ravich و Blalock اسپیراسیون پریکارد را بعنوان روش درمانی تامپوناد قلبی در سال ۱۹۴۳ مطرح کردند (بویژه اگر تامپوناد بعد از پارگی قلبی تولید شده باشد). این روش حدود

چپ مجروح شده بود؛ نشان داده خواهد شد که در بیمارستان‌هایی که مجهز به وسایل جراحی قلب نیستند، می‌توان این نوع ضایعات را بصورت اورژانس ترمیم نمود.

معرفی بیمار

آقای ک، ش، پرونده شماره ۲۴۰-۳۶ با یگانگی مدارک پزشکی بیمارستان سینا، ۱۶ ساله در حدود ساعت ده صبح ۱۳۵۷/۷/۱۸ با حالت رنگ پریده و تنفس نامنظم که به زحمت به سؤالات پاسخ می‌داد، به درمانگاه بیمارستان سینا آورده شد. همراهان بیمار اظهار داشتند که دقایقی پیش بدنبال تظاهراتی که در اطراف بیمارستان سینا علیه رژیم شاه انجام گرفت، سر نیزه توسط سربازی به سینه وی فروبرده شد. بیمار در شوک عمیقی قرار داشت، مردمکها در مقابل نور عکس‌العمل خوبی داشتند، نبض رادیال ضعیف و ۱۲۰ ضربه در دقیقه بود، فشار خون محیطی قابل اندازه‌گیری نبود. در فضای بین‌دنده‌ای پنجم و در زیر نوک پستان چپ یک بریدگی در حدود سه سانتیمتر دیده می‌شد. موقعیت بالینی مجروح اجازه نمی‌داد او را به یک مرکز جراحی قلب مجهز منتقل نمایند. بیمار بلافاصله جهت بازکردن ففسه سینه به اتاق عمل برده شد. در اطاق عمل شوک مجروح عمیق‌تر شده بود. بسرعت برای وی لوله تراشه (intubation) گذارده شد و از هر دو دست وی نا آماده شدن خون، مایعات تزریق گردید.

شرح عمل

بدون شستشوی کامل پوست، با سرعت انسیزیون در فضای بین‌دنده‌ای پنجم در سمت چپ (بریدگی سر نیزه هم در انسیزیون قرار گرفت) داده شد و ففسه سینه بازگردید. خون به میزان زیادی اطراف ریه چپ وجود داشت، ریه چپ بیمار بطور کامل روی هم افتاده بود (کولابه شده بود).

از یک سوراخ در ناحیه پریکارد خونریزی ضرباندار جریان داشت. از محل بریده شده پریکارد، یک انسیزیون طولی داده شد. در موقع تخلیه لخته‌ها خونریزی شدیدتری از محل پارگی بطن

مایع زیاد شده باشد. وجود اشکال در کار (function) قلب، بعلت ضربه (trauma) یافته‌ای غیرشایع و نادر است و تنها در حالتی تولید خواهد شد که یکی از شرائین کرونری بزرگ و پائین از درجه‌های قلبی و یا یکی از باندلهای ارتباطی قلب صدمه دیده باشد.

شوک درحالتی که خونریزی شدید وجود دارد مشاهده خواهد شد. مجروحین اغلب در شرایطی به بیمارستان آورده می‌شوند که نبض و یا صدای قلب خیلی خفیف داشته و تنفس آنها بسیار ضعیف و خفیف می‌باشد. اگر این بیماران دچار تامپوناد شده باشند، تظاهرات بالینی گمراه کننده بوده و بطور خفیفی III بنظر می‌رسند و هیچ تظاهری از کولاپس وجود نخواهد داشت. این تغییرات سریع به این دلیل است که اتساع و پرشدن حفره پریکارد تا حد ۱۵-۵ میلی لیتر می‌تواند فشار داخل پریکارد را به محدوده خطرناک ۲۰-۱۷ سانتی متر سالیین برساند و در نهایت منجر به کاهش برون‌ده قلبی گردد (۹،۷).

تامپوناد قلبی خیلی سریع توسط هیپوتانسیون شریانی به اضافه هیپوتانسیون وریدی تأیید می‌شود (مشاهده وریدهای گردنی و بازویی دیلاته شده). باید توجه داشت در صورتی که تامپوناد قلبی به همراه کاهش حجم خون (hypovolemia) باشد باعث اتساع ورید گردنی (jugular) نخواهد شد و در کل بیمار دچار هیپوتانسیون پیشرونده و شوک خواهد شد. رادیوگرافی از قفسه سینه احتمال دارد که طبیعی باشد، چون تامپوناد حاد نمی‌تواند باعث اتساع و بزرگی پریکارد گردد. بطور شایعی هموتوراکس مشاهده می‌شود، بویژه اگر بافت ریه و یا هموتوراکس پریکارد به میزان وسیعی دچار پارگی شده باشد (۹،۷،۱۰). اگر در جریان این ضربه پارگی شریان کرونری بوجود آید در ECG ممکن است تغییرات انفارکتوس قلبی را مشاهده کنیم. بعلت صدمه میوکارد ممکن است در ECG سگمان ST بالا برود. البته احتمال دارد که ECG طبیعی بوده و تغییرات غیر مشخص (ST-T) را نشان دهد. اگر اکوکاردیوگرافی در دسترس باشد، اختلال حرکتی دیواره قلب (در جریان پارگی میوکارد) و تجمع مایع در پریکارد را نشان خواهد داد. آنژیوگرافی

بسیار و پنج سال تنها روش در برخورد با تامپوناد حاصل از پارگی قلبی بود، اما در سال ۱۹۶۰ نوراکتومی جایگزین آن گردید.

امروزه از آسپیراسیون تنها برای بازبایی بیمار (resuscitation) استفاده می‌شود.

علل شایع پارگی‌های قلب، اصابت گلوله و یا بریدگی با اجسام تیز و برنده به دیواره قفسه سینه است (۵-۳).

تامپوناد قلبی زمانی بوجود می‌آید که خون بعلت صدمه شریانی و یا بطنی و بندرت دهلیزی به داخل فضای پریکارد وارد شده باشد (۶)، چون پریکارد قابلیت اتساع ندارد در نتیجه، تجمع خون در پریکارد فشار را در این فضا بالا خواهد برد و در کل باعث ایجاد مقاومت در برابر پرشدن هر دو بطن می‌گردد (حین دیاستول) و سرانجام باعث روی هم افتادگی (collapse) دهلیز راست و افت برون‌ده قلبی خواهد گردید و کاهش فشار خون (hypotension) و شوک بوجود خواهد آمد (۷).

جراحت قلبی (cardiac injury) در کل تولید سه اختلال فیزیولوژیک می‌نماید:

۱) خونریزی داخل توراکس

۲) نارسایی قلبی

۳) تامپوناد (۹،۸،۱)

خونریزی توسط هر نوع صدمه‌ای به قلب تولید می‌گردد. اگر شوک وجود داشته باشد، علائم بالینی کاملاً مشهود خواهد بود و مرگ بیمار اغلب در بخش اورژانس اتفاق خواهد افتاد. تامپوناد اغلب در افرادی که بعد از واردگردیدن ضربه (trauma) زنده مانده‌اند بوجود می‌آید، چون ایجاد و پیشرفت تامپوناد از مرگ حاصل از خونریزی جلوگیری می‌کند.

تامپوناد اغلب خیلی سریع تولید می‌شود. (درحالت طبیعی پریکارد حدود ۲۵۰-۱۰۰ میلی لیتر مایع دارد). همراه با ازدیاد مایع (در جریان تامپوناد) در پریکارد، فشار داخل پریکارد بالا رفته و در نتیجه برون‌ده قلبی پائین خواهد آمد. اگر افزایش فشار داخل پریکارد به ۱۷ سانتی متر سالیین برسد، جلوی تخلیه قلب را خواهد گرفت، مگر اینکه فشار وریدی نیز بعلت دریافت

بیمارانی که دارای زخم نافذ قلبی هستند و علائم حیاتی را قبل از رسیدن به بیمارستان از دست داده باشند، ولی علائم فعالیت ساقه مغز (brain stem) را داشته باشند، باید سرعت برای آنها توراکوتومی انجام داده، سپس ماساژ داخلی قلبی (internal cardiac massage) و در نهایت ترمیم پارگی قلبی انجام شود. وقتی که زخم قلبی تولید هموتوراکس کرده و علائم خونریزی شدید در بیمار ظاهر گردیده باشد، باید ابتدا توسط لوله گذاری قفسه سینه فضای پلورال تخلیه گردیده و اگر این خونریزی با انجام تخلیه متوقف نگردد، باید برای بیمار اتوترانسفوزیون (auto-transfusion) انجام داده و در اسرع وقت جراحی گردد (۱۱). اگر زخم قلبی باعث شده باشد که بیمار با علائم تامپوناد مراجعه نماید، در ابتدا باید پریکاردیوستنژ انجام داد تا حجم خون در گردش افزایش یافته و سپس در اسرع وقت جراحی انجام گیرد (۷). پریکاردیوستنژ را باید در ناحیه زیرجناغی و در کنار زائده گزیفوئید انجام داد (شکل ۱). در این ناحیه بیشترین دسترسی به مایع موجود در فضای پریکاردیال وجود داشته و در عین حال حداقل احتمال صدمه زدن به عروق اصلی کرونر وجود دارد (۹،۷). گرچه انجام پریکاردیوستنژ و نیز افزایش حجم در گردش باعث بهبود سریع وضعیت بیمار می گردد و گاهی حتی این پیشرفت و بهبود وضعیت در تعدادی از بیماران دائمی خواهد بود؛ ولی در نهایت این اقدامات تنها برای بدست آوردن زمان برای انجام جراحی می باشد. اصولاً تمام بیماران دارای زخم قلبی (مشکوک و یا تأیید شده) باید در اسرع وقت تحت عمل جراحی قرار گیرند (۷).

تکنیک ترمیم پارگی قلب (Cardiorrhaphy)

این بیماران جهت ترمیم پارگی احتیاج به بیهوشی عمومی دارند، ولی در بیماران در حال مرگ تازمانی که وضعیت همودینامیکی بیمار تثبیت نگردیده است، بیهوشی لازم نیست. بیهوشی عمومی در بیمار دارای تامپوناد قلبی می تواند اختلال زیادی در فعالیت قلب بوجود آورد. بنابراین تا زمانی که فشار از روی قلب برداشته نشده و نیز تیم جراحی برای انجام

هسته‌ای با تصاویر متعدد در زوایای مختلف از بطنهای راست و چپ می تواند اختلال حرکتی دیواره قلب را نشان دهد ولی این وسیله اغلب در بخشهای اورژانس در دسترس نیست (۷، ۱۰). همواره باید شواهدی دال بر وجود ضربه نافذ در ناحیه قفسه سینه و یا نواحی فوقانی شکم و یا پشت وجود داشته باشد. زخمهایی که در نواحی اطراف قلب (پریکاردیال) بوجود می آیند در تعداد زیادی از موارد با صدمه قلب توأم هستند ولی وجود یک زخم نافذ در پریکاردیوم به معنی وجود صدمه توأم قلبی نیست (۹،۷).

در آماري که در آمریکا در سال ۱۹۸۳، در رابطه با محل زخم بیماران دچار ضربه ترومای قلب منتشر شده است (۷) در ۳۵/۴٪ موارد صدمه تنها در بطن راست، ۲۳/۶٪ موارد صدمه تنها در بطن چپ، ۲/۶٪ موارد صدمه تنها در دهلیز راست، ۲۸/۹٪ موارد بیماران دارای بیش از یک زخم بوده اند. تظاهرات بالینی ضایعه بیشتر ناشی از تامپوناد قلبی و یا خونریزی به داخل فضای پلورال و یا هر دو اینها بوده است. گاهی اوقات بیماران دارای زخم قلبی در ابتدا دچار خونریزی به داخل پلور بوده ولی بعد از مدتی که منفذ پریکاردیوم بسته شد، دچار تامپوناد می گردند. تجمع سریع بیش از ۲۰۰-۱۰۰ میلی لیتر خون در فضای پریکاردیال باعث حداکثر اتساع پریکاردیوم شده و فشار روی قلب را به میزان خطرناکی بالا خواهد برد و اگر به سرعت درمان نگردد، موجب مرگ بیمار خواهد شد (۷، ۹، ۱۱، ۱۲، ۱۳). در حال دیگر، اگر این تجمع مایع آهسته بوده و در طی چند روز یا هفته یا ماه صورت گیرد، حتی تا چندین لیتر مایع نیز می تواند در فضای پریکاردیال بدون ظهور علائمی از تامپوناد قلبی جمع گردد.

وجود توأم هیپوتانسیون شریانی به اضافه هیپرتانسیون وریدی تشخیص را مسجل خواهد کرد، ولی در کل اندازه گیری فشار ورید مرکزی (CPV=Central Venous Pressure) در بیمار دارای شوک الزامی است. CVP بالای ۱۰ میلی متر جیوه این تشخیص را به احتمال زیاد مطرح می نماید و CVP بالای ۱۵ میلی متر جیوه تشخیص را تأیید خواهد کرد (۶).

را ظرف سه ساعت انجام داد می توان میوکارد را زنده نگهداشت، در این موارد و همچنین در موارد ترمیم دریچه‌ای و نقایص سپتوم دهلیزی باید مجروح بسرعت به یک بیمارستان مجهز به عمل جراحی قلب و عروق منتقل گردد (۱). بغیر از صدمه به ساختمانهای خاصی در قلب که شامل شریان کرونر و یا دریچه‌های قلبی می‌باشد، زدن بخیه در محل پارگی قلب اغلب بسیار موفقیت‌آمیز است. پریکاردیت گذرا و سندرم پریکاردیوتومی در تعداد کمی از بیماران مشاهده شده است.

Evans و همکارانش گزارش کرده‌اند که از ۴۶ بیماری که از نظر این نوع ضربه تحت درمان (جراحی) قرار گرفته‌اند، ۱۷ مورد مرگ داشته‌اند.

در بررسی پرونده‌های بالینی در بیمارستان سینا از سال ۱۳۵۲ تا ۱۳۷۰ فقط یک مورد دیگر پارگی بطن چپ همراه با تامپوناد که تحت عمل جراحی اورژانس قرار گرفته و با حال عمومی خوب مرخص گردیده، گزارش شده است.

بطور مسلم تعداد زیادی از مجروحین قلبی با تامپوناد پریکارد زیادی به این بیمارستان انتقال می‌یابند، منتها یا در راه بیمارستان و یا در بخش اورژانس فوت شده و پرونده‌ای جهت بایگانی مدارک پزشکی تشکیل نمی‌گردد.

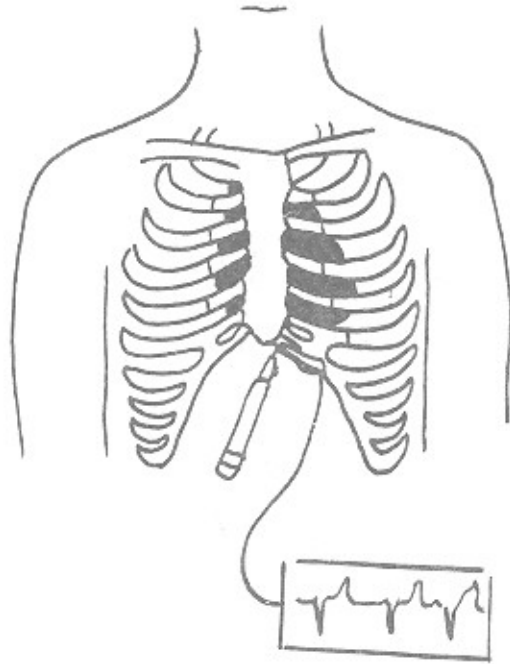
سریع عمل توراکوتومی آماده نشده‌است، بیهوشی عمومی داده نخواهد شد (۹،۴،۳).

اگرچه محل انجام توراکوتومی بستگی به موقعیت زخم دارد، ولی در بیشتر این‌گونه بیماران انسیزیون زیرپستانی anterolateral در فضای بسین‌دنده‌ای چهارم سمت چپ داده می‌شود (۱۰،۶). بعد از آنکه فضای پریکاردیال از خون تخلیه گردید، خونریزی از محل زخم قلب توسط فشار آرام انگشتان و یا فرستادن یک و یا دو انگشت به داخل زخم کنترل خواهد شد. اگر زخم در ناحیه دهلیزها باشد، خونریزی توسط قراردادن یک کلامپ عروقی در محل زخم قابل کنترل است. در این کار باید دقت شود تا کلامپ باعث پاره کردن بیشتر بافت نازک دهلیزها نگردد (۱۰،۱).

بهتر است زخمهای کوچک قلبی (که اغلب توسط اجسام تیز و برنده بوجود آمده‌اند) توسط بخیه‌هایی به شکل U مانند شکل ۲، ۱) و یا توسط بخیه‌های over & over (شکل ۳) با یک نخ غیرقابل جذب ۴/۰ و یا ۳/۰ ترمیم گردند. زخمهای بزرگتر (که اغلب توسط گلوله بوجود می‌آیند) بهتر است توسط بخیه‌های افقی (pledgeted mattress) ترمیم گردند (۹،۷).

پارگی سرخرگهای کرونر را می‌توان با یک bypass وریدی آئورت با کرونر ترمیم کرد. در صورتی که بتوان این عمل جراحی

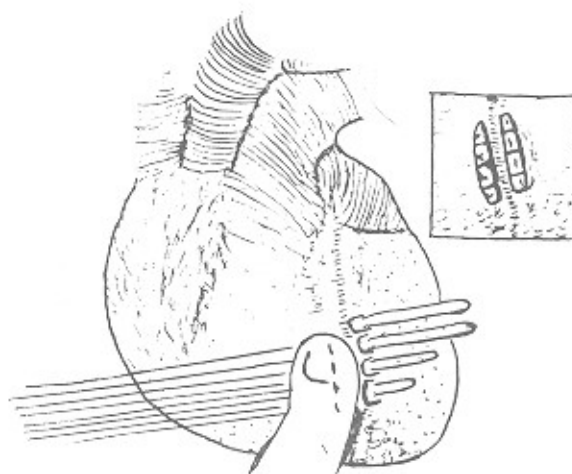
شکل (۱)



شکل (۲)



شکل (۳)



REFERENCES

- 1) Henemeyer, U, Rohm, U. & Scidat, N. (1986). Notfallmaessige chirurgische versorgung einer messerstichuer letzung des linken herzventrikels. *Chirurg*, 57, 171-173.
- 2) Rehn, L. (1897). Ueber peretirende herzwunden und herznaht *Arch. Klin. Chir.*, *55, 315.
- 3) Baumgartl, F, Kremer, K. & Schreiber, HW. (1975). Spezielle Chirurgie fuer die Praxis. (Band 1). (teil 2). Georg Thieme Verlag stuttgart.
- 4) Rittmann, WW, & Gruber, UF. (1971). Pathophysiologische veraendrunen der lungeim schock. *Langenbeck Arch. Klin. Chir*, 329, 640.
- 5) Rutherford, RB, & Gott. (1968). Thoracic injuries. Hrsg Von, WF, Ballinger, RB, Rutherford, GD, & Zuidema. (Eds.) In The Management of Trauma. Philadelphia: WB Saunders.
- 6) Glenn, Bauc, Geha, & Iaks. (1982). Thoracic and Cardio vascular Surgery, (4th ed.). (pp. 1483-1486).
- 7) Current's Emergency Diagnosis and Treatment. (1990). (pp. 245-256).
- 8) Symbas, PN, & Waldo, WJ. (1976). Penetrating cardiac wounds: a comparison of different therapeutic methods. *Ann. Surg*, 183, 377.
- 9) McNamara, JJ, Mesersmith, JK, Dunn, RA, Molot, MD, & Stremple, JF. *Thorac. Surg*, 10, 389.
- 10) Schwartz, Shires, Spencer. (1989). (5th ed.). (Vol. 1). (pp. 880-882).
- 11) Trinkle, JK, Marcos, J, Grower, FL, & Cuello, JM. (1974). Management of the heart wound *Thorac. Surg*, 17, 230.