

مجله دانشکده پزشکی تهران

### گزارش یک مورد (TGC) TAILGUT CYST

دکتر منصور جمالی\* - دکتر فریبا شاه نظری\*\*

#### خلاصه:

توده‌ای در طرفین و پشت رکتوم لمس شده است، در اطراف آنوس سینوس‌های متعددی دیده شده که برخی از آنها ترشحات چرکی داشته‌اند، در فیستولوگرافی مجاری در زیر سینوس‌ها پر شده اما سوراخ داخلی در لومن رکتوم یافت نشده است. در رادیوگرافی روده بزرگ با ماده حاجب ضایعه‌ای در کولون و رکتوسیگموئید دیده نشد.

بیمار با تشخیص بالینی فیستول تحت عمل جراحی قرار گرفته و توده‌های متعددی از پشت و طرفین رکتوم خارج می‌شود.

#### نتایج هیستوپاتولوژی:

نمونه ارسالی شامل ۶ توده بافت کرم زرد رنگ در یک سطح پوشیده از پوست جمعاً "به ابعاد ۷×۵×۳ سانتی‌متر بود که در سطح پوست برخی از آنها منافذی دیده می‌شد که با فشار بر روی آنها چرک خارج می‌گردید، در برش توده‌ها مولتی کیستیک به بزرگترین قطر ۵ سانتی‌متر محتوی کیست‌های متعدد کوچک از قطر ۱/۵ الی ۵/۵ سانتی‌متر با دیواره نازک بودند. محتوی کیست‌ها را موکوس و در برخی چرک تشکیل می‌داد، کیست‌ها بفاصله ۱/۵ الی ۱ سانتی‌متر از اپیدرم قرار گرفته و حداکثر تا ۳ سانتی‌متر در عمق نمونه

مرد ۶۶ ساله‌ای بدلیل احساس پری در ناحیه رکتوم با خروج ترشحات چرکی از اطراف مقعد به بخش جراحی مراجعه نموده و با تشخیص فیستول آنان بستری و تحت عمل جراحی قرار می‌گیرد. توده ارسالی به بخش آسیب شناسی مورد بررسی قرار گرفته تشخیص (TAILGUT CYST) داده شد.

کیست‌های رترورکتال بسیار نادر بوده تاکنون ۸۱ مورد در لیتراتور گزارش شده است به همین دلیل در مورد تعریف و نامگذاری این کیست‌ها هنوز اشکالاتی وجود دارد، ممکن است برخی از این ضایعات تحت عنوان ترانوما، کیست در موئید و غیره معرفی شده باشند، منشاء این ضایعه از بقایای جنینی روده اولیه است که باقی مانده و تشکیل کیست می‌دهد.


#### شرح حال بیمار:

بیمار مرد ۶۶ ساله که بدلیل احساس درد و پری در ناحیه رکتوم همراه با خروج ترشحات چرکی از اطراف مقعد از ۲۰ سال قبل به بیمارستان مراجعه می‌کند. در این مدت سابقه رکتورژی کاهش وزن، بی‌اشتهایی و عمل جراحی قبلی را نمی‌دهد. معاینه سیستمیک بیمار طبیعی بوده در توشه رکتال

\*\* دستیار پاتولوژی دانشگاه علوم پزشکی تهران .

\* استادیار پاتولوژی دانشگاه علوم پزشکی تهران .

امتداد یافته بودند.



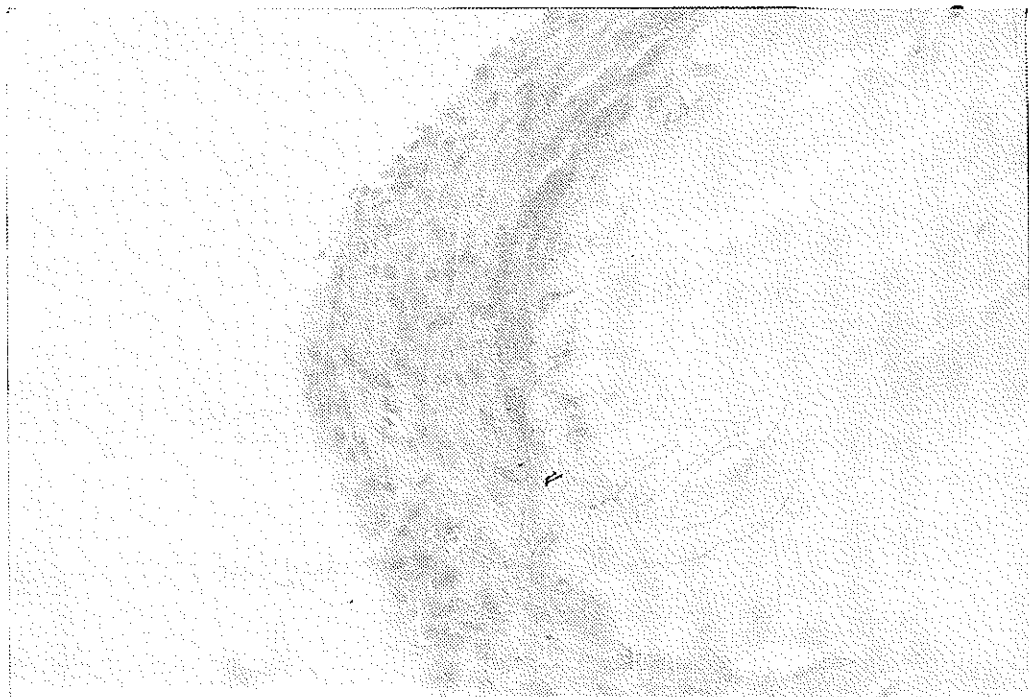
تصویر ۱

عضله صاف به همراه ارتشاح آماسی حاد و مزمن از نوع نوتروفیلی و لفتوئیل اسماسل دیده میشد. محتوای کیستها را ماده بازوفیل کرانولر چرک مواد موکوییدی تشکیل میداد، عروق خونی زمینه پر خون و کانونهای خونریزی در لایه کیستها مشاهده میکردید ( تصاویر ۲ و ۳).

در بررسی میکروسکوپی کیستها در اندازه های مختلف در درم و هیپودرم قرار گرفته اپیدرم روی ضایعات در حدود طبیعی بوده پوشش کیستها متغیر و از یکدیف سلول پهن ، مکعبی یا استوانه ای حاوی سلول کابلت ( پوشش کولونی) تشکیل یافته که در برخی نقاط نغای مطبق کاذب بخود گرفته و در برخی نقاط پوشش کیستها را اپی تلیوم ترانزیشنال تشکیل میداد. همچنین در جدار بعضی از کیستها لایه نازکی از الیاف



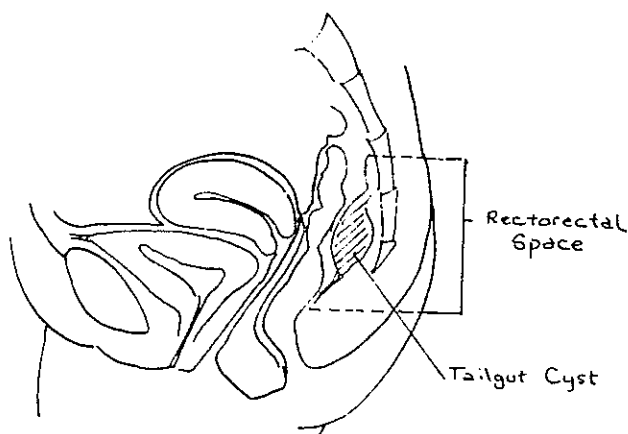
تصویر ۲



تصویر ۲



تصویر ۱



تصویر ۵

بحث :

(TAILGUT CYST) به کیستهایی که در فضای پشت رکتوم یا جلوی ساکروم ایجاد میشوند اطلاق میگردد . تاکنون تنها ۲۸ مورد از این ضایعه در لیتراتور و ۵۳ مورد ( درحد فاصل سالهای ۱۹۸۵ تا ۱۹۸۵ ) از انستیتوی پاتولوژی نیروهای مسلح آمریکا گزارش شده است .

فضای پره ساکرو کوكسیژال از جلو به رکتوم از عقب به ساکروم و کوكسیس از بالا به لایه پیریتوان ، از اطراف به عروق ایلایک و اورترها و از پائین به عضله لواتور آنی عضلات کوكسیژئوس محدود میشود و حاوی بافت هم بندی شل و کم سلولی است . ( تصویر ۵ ) ضایعات این منطقه متعدد بوده شامل اختلالات آماسی نئوپلاستیک و مادرزادی می باشد . توده های این ناحیه غالباً " توپر بوده از توده های کیستیک شایعتر هستند .

در امبر یوژنز هر سه لایه ژمیناتیو در تشکیل این فضا شرکت می کنند اما بنظر میرسد دو منشاء برای تشکیل TAILGUT CYST باشد (۱) TAILGUT CYST و کانال نورو انتریک در ابتدای تکامل جنین ۸ میلی متری دارای دم واقعی است که در روز ۵۶ زندگی جنینی ( جنین ۳۵ میلی متری ) این عضو بطور طبیعی باید از بین برود ، آنوس در بالای دم تشکیل میشود ، از آنجائیکه روده اولیه تا ناحیه دم ادامه می یابد آنرا TAILGUT یا روده خلف آنال می نامند . بطور طبیعی TAILGUT باید سیر قهقراعی پیدا کرده و از بین برود در نتیجه اگر بقایایی از آن بماند منجر به تشکیل کیستهای مادرزادی در این منطقه خواهد شد . در مورد اینکه کانال نورو انتریک منشاء TAILGUT باشد اتفاق

ماده باز و فیل گرانولر، موکوس یا بقایای سلولهای مرده تشکیل میدهد.

سایر ضایعات کیستهای که ممکن است که با TGC اشتباه شوند عبارتند از آبه، کیست درموئید، کیست اپیدرموئید کیست انتریک، کیستهای غیر اختصاصی، تراتوم، فیبروم، غدد لنفاوی و غیره، کیستهای در موئید هر چند که توسط اپی تلیوم سنگفرشی مطبق شده‌اند لیکن برخلاف TGC دارای ضعائم درم نیز میباشند کیست انتریک معمولاً مولتی لکولر نیست و پوشش کیستها از مخاط بالغ روده باریک دارای ویلوزیته پوشیده شده و حاوی لامینا پرویریاست پوشش TGC هرگز دارای ویلوزیته نیست.

کیستهای ساده رترورکتال که توسط اپی تلیوم سنگفرش مغروش شده باشند احتمالاً ناشی از نقص در بسته شدن اکتودرم بوده یا در نتیجه متاپلازی اسکواموس ایجاد میشوند. در تراتوم باید عناصر هر یک لایه جنینی وجود داشته باشد که معمولاً در TGC این همراهی وجود ندارد. در افتراق دو پلیکاسیون روده با TGC نکات زیر مفید واقع میشوند. در TGC پوشش کیستها برخلاف دو پلیکاسیون فاقد کریپت و ویلوزیته است، در دو پلیکاسیون مخاط تیپ مخاط معده دیده میشود که در TGC تا بحال گزارش نشده است و نیز در دو پلیکاسیون دو لایه عضلانی کامل در جدار روده دیده میشود که در TGC محدود به یک لایه نازک است.

انستیتوی پاتولوژی نیروهای مسلح آمریکا (AFIP) تعداد ۵۳ مورد TGC از سال ۱۹۵۰ تا ۱۹۸۵ معرفی نموده و در بررسی لیتراتور از سال ۱۹۳۴ تا ۱۹۸۵ تعداد ۸۴ مورد احتمالی TGC معرفی شده که تعدادی از آنها با توجه به عدم دسترسی به شرح دقیق میکروسکپی و احتمالاً تشخیص غلط از آمار AFIP حذف شده‌اند و تنها ۲۸ مورد TGC واقعی بوده است. در بررسی AFIP نتایج زیر بدست آمده است سن متوسط بیماران ۳۶ سال (از تولد تا ۷۳ سالگی) اکثراً " سفید پوست، نسبت ابتلاء زن به مرد  $\frac{۳}{۱}$  مدت علائم ۲ هفته تا ۱۵ سال (متوسط ۷/۵ ماه) اندازه متوسط ضایعه ۳/۶ سانتی متر بوده است، در ۱/۲ موارد سمپتوماتیک و ۱/۲ بدون علائم بوده‌اند، علائمی که در این بیماران وجود داشته به ترتیب شیوع عبارت بودند از درد رکتال، فرکونسی و تغییر کالبر مدفوع سابقه عمل جراحی قبلی

نظر وجود ندارد بطور طبیعی در روز شانزدهم زندگی جنینی رشد مزودرم بطرف بالا ایجاد لوله‌ای بنام پروسسوس نوتوکورد می‌نماید که به اکتودرم زیرمتصل میشود و ارتباطی بین آمینیون و کیسه زرده ایجاد می‌کند که به این ارتباط کانال نورو انتریک گفته میشود. این کانال فقط برای چند روزی باقی میماند و با تشکیل نوتوکورد حقیقی از بین میرود. بقایای کانال نورو انتریک را در حدود استخوان دوم و سوم ساکروم میتوان یافت، اما از آنجائیکه معمولاً "المان عصبی طبیعی یا غیر طبیعی در این کیستها دیده نمیشود بعید بنظر میرسد که منشاء TAILGUT CYST باشد.

معمولاً TGC بصورت توده مولتی کیستیک و مولتی لکولاریس گاهی تک حجره‌ای یا حدود مشخص و فاقد کپسول میباشد. TGC محدود به فضای پشت رکتوم بوده گاهی از ناحیه پره ساکرال به دیواره رکتوم و یا بطرفین دیواره‌های طرفی رکتوم کشیده میشود اما بداخل رکتوم ارتباطی نمی‌یابد. کیستها محتوی مایع شفاف، زرد یا سبز، گاهی قهوه‌ای و چسبناک و غلیظ می‌باشند.

روده نرمال دارای پوشش استوانه‌ای بوده حاوی لایه عضلانی، شبکه میانتریک و سرو است، در حالیکه TGC فاقد دیواره عضلانی کامل شبکه میانتریک و سرو میباشد. برای تشخیص TGC لازم است که حتماً "کیست حداقل توسط اپی تلیوم استوانه‌ای یا ترانزیشنال مغروش گردیده و شبکه میانتریک، دیواره عضلانی روده‌ای و سرو نداشته باشد.

پوشش‌های اپی تلیال کیستها در TGC متنوع بوده عبارتند از: سنگفرش مطبق، استوانه‌ای بانمای مطبق کاذب، استوانه‌ای حاوی سلول گابلت (نمای کولونی)، استوانه‌ای مژه دار، استوانه‌ای مطبق ترانزیشنال مکعبی و در موارد نادر انواع دیگری نیز گزارش شده است. معمولاً در نیمی از موارد پوشش کیستها را اپی تلیوم استوانه‌ای مژه دار ساده یا مطبق کاذب یا پوشش اسکواموس تشکیل میدهد جای تعجب نیست که اپی تلیوم استوانه‌ای مژه دار در جدار کیستهای فوق دیده شود زیرا این پوشش در دوران جنینی مخاط لوله گوارش را مفروش می‌کند، ممکن است حتی در جدار یک کیست دو نوع پوشش مختلف دیده شود. در نیمی از موارد آماس حاد و یا مزمن در اطراف کیستها و تقریباً " در همه موارد یک لایه عضله صاف در جدار کیست وجود دارد محتوای کیستها را

رگزیون Tailgut میشود در ایجاد عیب استخوانی در این منطقه نیز نقش دارد یا خیر .

ایجاد کارسینوم در TGC نادر است و در گزارش AFIP فقط در یک مورد از ۵۳ مورد همراهی آدنوکارسینوما دیده شده است .

اهمیت تشخیص TGC از این جهت است که اگر بدرستی تشخیص داده نشود ممکن است عمل جراحی بطور ناقص بر روی آن صورت گیرد ، بیوپسی و رزکسیون ترانس آنال میتواند منجر به باقی ماندن بخشی از ضایعه مانده میزان عود را افزایش میدهد معمولا " Posterior Approach " شانس تشخیص و برداشتن کامل ضایعه را ممکن میسازد بهتر است کوکسین نیز همراه با ضایعه برداشته شود در اینصورت اولاً " جراح میدان وسیع تری برای عمل خواهد داشت و ثانياً " هسته بقایای جنینی برداشته میشود در نتیجه شانس عود ضایعه کم میشود .

( فیستول ، سینوس پیلونیدال ، آبسه آنورکتال ) درد هنگام دفع ، وجود Draining Sinus عیوب استخوانی لگن ، اسپینا بیفیدا در ۴ مورد از ۵۳ بیمار ضایعه عود کرده است ، تشخیص تقریبا " همیشه از نظر جراح دور مانده است . TGC معمولا " بدلیل لوکالیزاسیون خاصی که دارد در معاینه رکتال قابل لمس است .

در معاینه توده های کیستیک در خارج رکتوم فیکس یا متحرک بدست میخورد البته این یافته ها برای TGC اختصاصی نیستند اما از آنجائیکه در ۱/۲ بیماران بدون علائم نیز با توده رکتال وجود کیست تشخیص داده می شود لذا میتواند کمک کننده باشد . در واقع در هر بیماری با درد در ناحیه ساکروکسیژال و توده پره ساکرال باید بفرک تشخیصی TGC بود . رادیوگرافی با باریوم صرفا " وجود یک توده رترورکتال را در بیمار نشان میدهد . ارتباط بین TGC و آنومالی در استخوان در ساکروکوکسیس در برخی از بیماران نشان داده شده است معلوم نیست آیا همان عاملی که مانع

REFERENCES:

- 1-Gerwig W Jr. Presacral Cystic tumors. Ann Surg 1954; 140:81-85
- 2- HJFrmstad & Helwig , Tailgut Cyst , Am. J.C.P.1989;2,139-147
- 3-Miles RM. etal. Sacrococcygeal teratoma in adults Ann Surg 1974; 179:676-683
- 4-Mills LF et al. Redrorectal cystic hamartoma-Arch lab path med 1984;108:737- 740

TEXT BOOK

ACKERMAN,S Surgical Pathology VOL 1 1989