

## لاپاروسکوپی با استفاده از انگشت اشاره

دکتر هرمز دبیراشرافی . - دکتر بحیبه بهجت‌نیا - دکتر نسربین مقدمی تبریزی

### مقدمه

لاپاروسکوپی، اگر بطور صحیح مورد عمل قرار گیرد، روش تحقیقی سالمی است. بطور کلی، عوارض این عمل کمتر از ۱٪ است<sup>۱</sup>. میزان عوارض عمده این روش (Major Complication) ۰/۳ - ۰/۵٪ میباشد<sup>۲</sup>. مرگ و میر ناشی از این متد را ۴-۸ درصد هزار لاپاروسکوپی برآورد کرده‌اند<sup>۲</sup>. البته عامل این مرگ‌ها علاوه بر عمل لاپاروسکوپی ناشی از بیهوشی نیز بوده است. حتی، با اجرای تکنیک صحیح در عمل، دو مرحله اولیه این روش بطور چشم بسته انجام می‌پذیرد:

۱- وارد کردن سوزن مخصوص برای تزریق CO<sub>2</sub>.

۲- وارد کردن تروکار نوک تیز برای قرار دادن

لاپاروسکوپ در حفره شکم.

ندرتاً، امکان دارد عبور سوزن و تروکار منجر به سوار شدن روده‌ها و یا عروق بزرگ گردد. برای حل این مشکل راه حل‌هایی ارائه شده است. یکی از این پیشنهادات بکارگیری روش "لاپاروسکوپی با استفاده از انگشت اشاره" است. نتایج حاصله از این عمل در ۴۰ بیمار مورد بررسی قرار می‌گیرد.

اشاره "تحت عمل قرار گرفتند. سن بیماران بین ۱۶-۴۴ سال، و وزن آنها در حد ۴۱-۹۲ کیلوگرم بود. شایع‌ترین دلیل عمل لاپاروسکوپی در بیماران نازائی بوده است.

برای انجام عمل از متد Grundsell<sup>۳</sup> استفاده گردید که طرح شماتیک آن در شکل‌های (۲و۱) نشان داده شده است. بطور خلاصه شکافی عرضی در زیر ناف بطور ۱/۵ سانتی‌متر ایجاد کرده (شکل ۳) و سپس با انگشت اشاره تا روی فاسیا پیش می‌رویم (شکل ۴). در مرحله بعد به کمک تیغ بیستوری شکافی طولی با اندازه غلاف لاپاروسکوپ بر روی فاسیا بوجود می‌آوریم (شکل ۵). سپس انگشت اشاره را از راه این شکاف و صفاق عبور داده و وارد حفره شکم می‌نمائیم (شکل ۶). در این حال، با همان انگشت به بررسی محل انسزیون می‌پردازیم. در صورتیکه مانعی وجود نداشته باشد، غلاف لاپاروسکوپ را وارد نموده و از طریق آن گاز داخل شکم تزریق می‌کنیم. برای جلوگیری از خروج گاز، از یک بخیه X در کنار زخم استفاده گردید. Grundsell برای این منظور از دو پنس آلیس در دو طرف زخم استفاده می‌کند.

### نتایج Results

از ۴۰ بیمار مورد مطالعه، در یک مورد امکان عمل "لاپاروسکوپی با استفاده از انگشت اشاره" مقدور نشد، و

### بیماران مورد مطالعه و روش کار

#### Materials and Methods

۴۰ بیمار به روش "لاپاروسکوپی با استفاده از انگشت

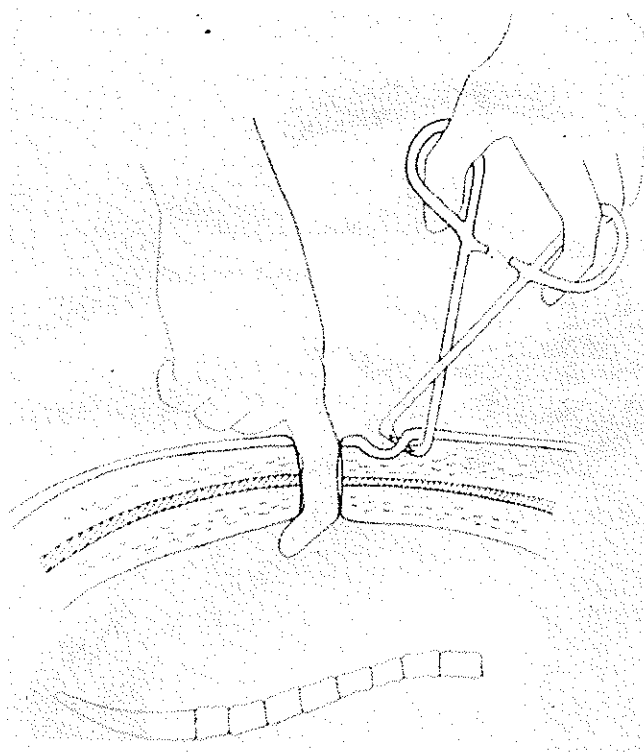
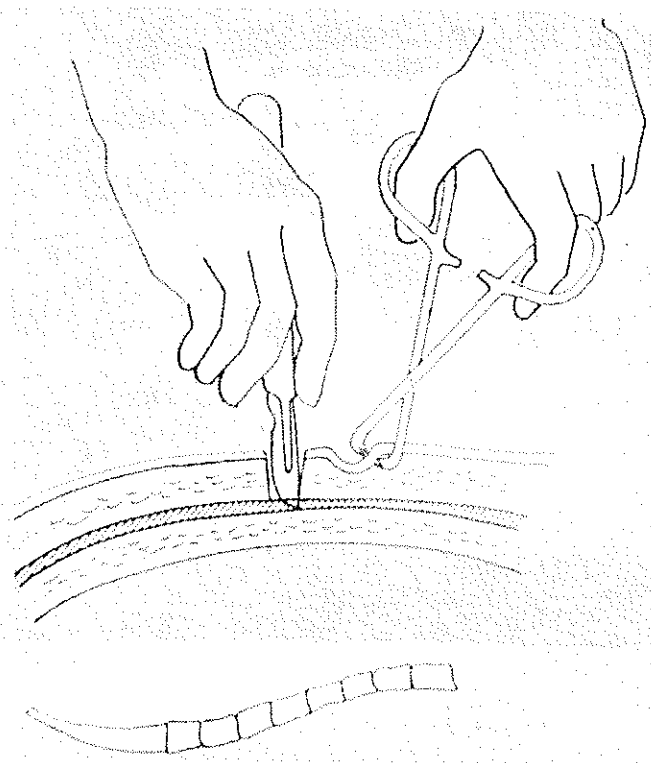
بیمارستان میرزا کوچک خان - دانشکده پزشکی دانشگاه علوم پزشکی تهران.

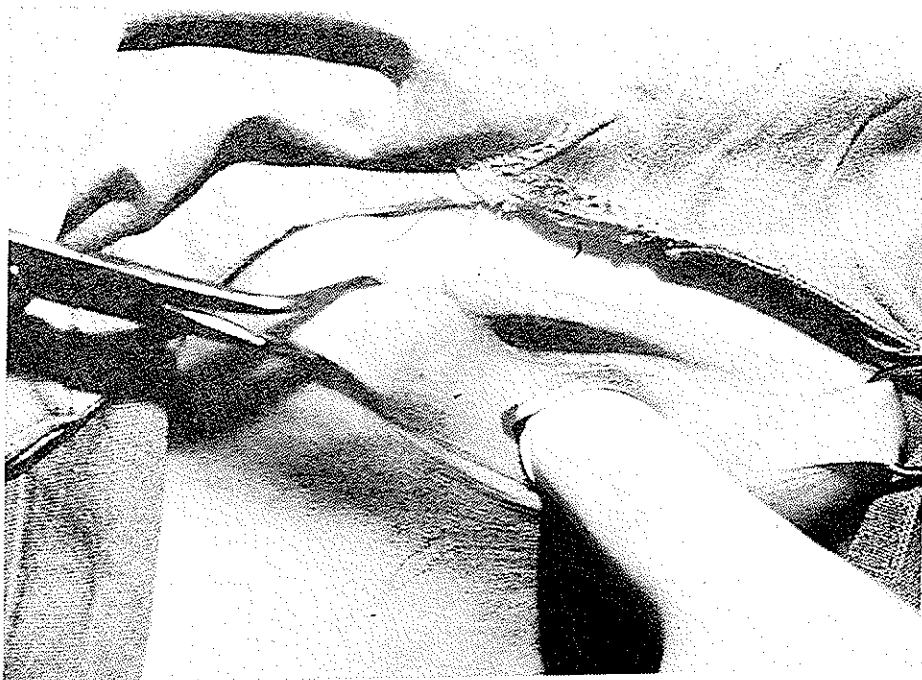
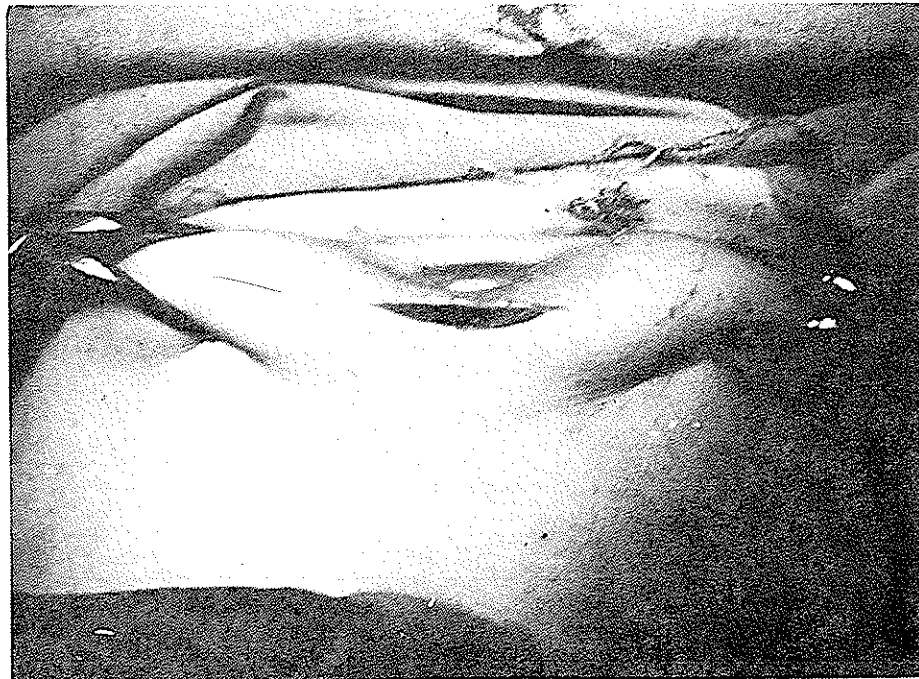
روش معمول لاپاروسکوپی برگشته و با کاربرد سوزن و تروکار، عمل لاپاروسکوپی را بفرم معمول انجام دادیم. علت عدم موفقیت در این ۷ بیمار آن بود که پس از باز کردن فاسیا متوجه شدیم که لایه روی صفاق ضخیم تر از معمول بوده (Subperitoneal fascia) و در نتیجه بکمک انگشت اشاره قادر به باز کردن آن نیستیم. بدین ترتیب، میزان موفقیت ما در عمل "لاپاروسکوپی با استفاده از انگشت اشاره" ۸۲/۵۵٪ موارد بوده است (۳۲/۳۹ مورد). نتایج عمل در این ۴۰ بیمار در (جدول ۱) نشان داده شده است.

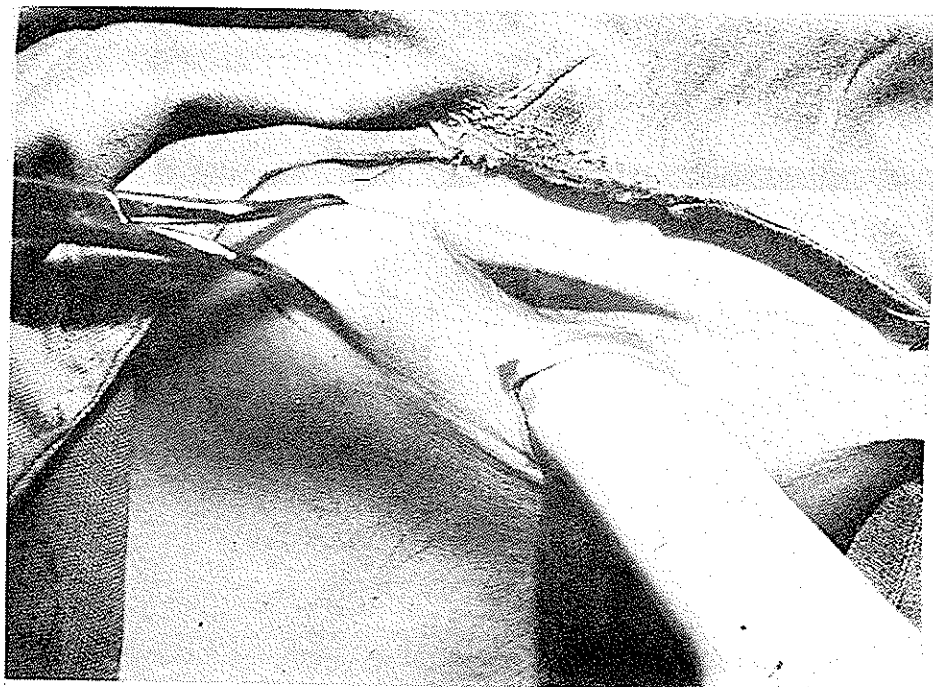

علت آن چسبندگی زیرناحیه عمل لاپاروسکوپی بود. این بیمار بعداً "لاپاروتومی گردید. در زیر محل لاپاروسکوپی قبلی چسبندگی شدیدی وجود داشت. بدین ترتیب، روش لاپاروسکوپی با استفاده از انگشت اشاره" توانست موردی از چسبندگی داخل شکمی را مشخص سازد. اگر از روش معمول لاپاروسکوپی استفاده کرده بودیم مسلماً "در این ناحیه به نسوج چسبیده به جدار، صدمه وارد میشد. در ۳۹ بیمار دیگر عمل لاپاروسکوپی انجام گرفت. از طرفی، در ۷ بیمار با استفاده از روش "لاپاروسکوپی با استفاده از انگشت اشاره" موفق به باز کردن صفاق نشدیم و بناچار به


تعداد بیماران	عدم امکان لاپاروسکوپی بطور کلی	عدم امکان لاپاروسکوپی با متد One.F	امکان عمل لاپاروسکوپی با متد One.F	وزن بیماران (Kg)	سن بیماران (سال)	بیماران با اسکار لاپاروسکوپی قبلی
۴۰	۱ (۲/۵٪)	۷ (۱۷/۹۵٪)	۳۲ (۸۲/۰۵٪)	۴۱-۹۲	۱۶-۴۴	۳ (۷/۵٪)

جدول ۱- مشخصات ۴۰ بیمار که با روش "لاپاروسکوپی با استفاده از انگشت اشاره" تحت عمل قرار گرفتند.









بیمار بعداً "به مؤلف مراجعه ننموده‌اند، ولی، با همان تعداد کم مراجعه کننده نیز میتوانیم بگوئیم که احتمال عفونت محل انسزیون در این طریقه بیشتر از روش لاپاروسکوپی معمولی است.

۳- گاهی فاسیای روی صفاق (Subperitoneal fascia) ضخیم تر از آنست که بوسیله انگشت باز شود. در سه مورد ما برای بار دوم از بیستوری برای باز کردن فاسیای روی صفاق استفاده کردیم. با وجودیکه اشکالی بوجود نیامد، ولی کاربرد بیستوری در این فضای تنگ و بدون دید کافی را در واقع نقص فوئاد این روش دانسته و توصیه نمیکنیم. بعقیده ما بهتر است بیستوری یک بار و برای باز کردن فاسیای رکتوس بکار رود. در ۷ مورد (۱۷/۹۵٪) بجهت ضخامت فاسیای روی صفاق موفق به تکمیل تکنیک لاپاروسکوپی با استفاده از انگشت اشاره نشدیم و به ناچار به روش معمول لاپاروسکوپی بازگشته و عمل را ادامه دادیم. بدین ترتیب موفقیت عمل لاپاروسکوپی با استفاده از انگشت اشاره در دست ما (۸۲/۵۵٪) بوده است، در حالیکه در مقاله Grundsell به رقم ۱۰۰٪ اشاره شده است.

۴- خروج گاز از کنار غلاف لاپاروسکوپ یک مشکل مهم و اساسی در این تکنیک میباشد. بنظر ما، اهمیت این اشکال بیش از آنست که Grundsell بیان نموده است. این دانشمند برای حل این مشکل از اتصال دو پنس آلایسدر کنار زخم استفاده میکرد. ولی بنظر ما این کار نمیتواند بخوبی از خروج گاز جلوگیری نماید. ما ابتدا از بخیه بر روی زخم پوست در کنار غلاف استفاده میکردیم، ولی بجهت آنکه این عمل چندان مؤثر نبود وسائل اضافی Hasson را با تغییراتی بکار برده و مشکل فوق را حل نمودیم (شکل ۷). توضیحات بیشتر درباره این وسائل در مقاله دیگری مورد بحث قرار خواهد گرفت.

مزایای روش "لاپاروسکوپی با استفاده از انگشت اشاره" بشرح زیر میباشد:

۱- در موارد وجود اسکار قبلی بر روی شکم، این روش یک طریقه منتخب محسوب میگردد. در ۴۰ بیمار مطالعه ما سه نفر اسکار قبلی بر روی شکم داشتند. یک بیمار دوبار فتق نافی عمل کرده بود. در این بیمار در محل ورود انگشت احساس چسبندگی نمودیم (بعداً "در ضمن لاپاروسکوپی تاءبید گردید)، ولی با جستجو توانستیم راهی برای ورود

بحث در شروع عمل لاپاروسکوپی، حتی اشخاص باتجربه، از خطر سوراخ شدن روده و یا صدمه به عروق بزرگ بیمنانکند. این نگرانی مخصوصاً "وقتی افزایش می‌یابد که بیمار سابقه عمل جراحی قبلی بر روی شکم داشته باشد. برای رفع این اشکال روش لاپاروسکوپی باز (Open Laparoscopy) بوسیله Hasson<sup>۴</sup> در سال ۱۹۷۱ ارائه گردید. طریقه Hasson در واقع یک مینی لاپاروتومی (Mini Laparotomy) محسوب میگردد. Hasson در وسائل لاپاروسکوپی تغییراتی ایجاد کرد. بدین ترتیب که بجای تروکار تیز از تروکار کند استفاده نمود و بر روی غلاف تروکار یک مخروط فلزی اضافه کرد تا از خروج گاز جلوگیری گردد. به عقیده Hasson مزایای روش لاپاروسکوپی باز، که وی آنرا در ۱۴ بیمار بکار گرفت، بشرح زیراند:

۱- عدم استفاده از سوزن تزریق گاز Co2 و تروکار تیز.

۲- اطمینان از ورود گاز Co2 به حفره شکم.

۳- ترمیم لایه‌ها بصورت آناتومیک در انتهای عمل.

Grimes<sup>۵</sup> در سال ۱۹۸۱ روش Hasson را بکار برد. از طرفی، وی برای جلوگیری از خروج گاز، از یک بخیه مخصوص (Purse string suture) در بافت چربی و در اطراف تروکار استفاده میکرد. Grundsell<sup>۳</sup> در سال ۱۹۸۲ روش ساده‌تری را پیشنهاد نمود که بنام روش لاپاروسکوپی با استفاده از انگشت اشاره "موسوم گردید. روش پیشنهادی وی، در واقع حد واسط روش Hasson (مینی لاپاروتومی) و روش معمول لاپاروسکوپی قرار دارد. او این روش را در ۲۶ بیمار بکار برد، و در تمام موارد موفق به انجام عمل لاپاروسکوپی گردید. بطور کلی، در ۴۰ بیمار مورد مطالعه ما اشکالات عمل "لاپاروسکوپی با استفاده از انگشت اشاره" بشرح زیر بوده‌اند:

۱- کاربرد بیستوری در شروع عمل و در فضای تنگ ایجاد شده خود یک عمل چشم بسته میباشد.

۲- تشریح بافتی در این طریقه بیشتر از روش معمول لاپاروسکوپی است، و بالطبع انتظار میرود که عوارض محل زخم نیز بیشتر باشد. مدت ورود به حفره شکم در روش "لاپاروسکوپی با استفاده از انگشت اشاره" طولانی تر از روش معمول لاپاروسکوپی است. از طرفی، اگرچه تمام این ۴۰

حذف شده است، بدین ترتیب، لاپاروسکوپی از یک عمل تخصصی خارج شده و بصورت یک روش مورد استفاده عامه متخصصین زنان درمیآید.

۳- در این طریقه، گاز CO<sub>2</sub> حتماً در حفره شکم وارد میشود.

۴- در طریقه "لاپاروسکوپی با استفاده از انگشت اشاره" مرحله ورود سوزن و تروکار تیز حذف میگردد.

۵- پس از عمل، فاسیایسته میشود. در مقاله اصلی، Grundsell تنها به پوست بخیه زده است. ما در تمام موارد با یک بخیه X فاسیا را مسدود نمودیم و سپس پوست را ترمیم کردیم. به تصور ما همین امر تکنیک "لاپاروسکوپی با استفاده از انگشت اشاره" را آسانتر میسازد.

به حفره شکم پیدا کنیم. مسلماً، در این بیمار هیچگاه روش معمول لاپاروسکوپی توصیه نمیگردید. در بیمار دیگری که اسکاربر روی شکم داشت، انگشت اشاره نقطه‌ای را برای ورود به حفره شکم پیدا نکرد. این بیمار بعداً "لاپاروتومی شد و معلوم گشت در محل لاپاروسکوپی چسبندگی شدیدی وجود داشته است. مسلماً در صورت استفاده از لاپاروسکوپی بطریق معمول صدمه زیادی بر این بیمار وارد میگردد. در بیمار سوم عمل لاپاروسکوپی بدون اشکال انجام گرفت. این بیمار چسبندگی داخل شکمی نداشت.

۲- این روش یک طریقه مناسب برای اشخاص کم تجربه میباشد، زیرا مرحله ورود سوزن و تروکار تیز در آن

#### REFERENCES

- 1) Samuelsson, S., Sjoval, A.: Complications and the prophylaxis against complications in gynaecological Laparoscopy. LaKartidningen. 70:2570, 1973.
- 2) Phillips, J.M., Hulka, J., B., et al : American association of Gynecologic Laparoscopist's 1976 membership survey. J. Reprod Med. 21:3, 1978.
- 3) Grundsell, H., Larsson, G. A modified laparoscopy entry technique using a finger. Obstet. Gynecol. 59:509, 1982.
- 4) Hasson, H.M.: Open laparoscopy: A modified instrument and method for laparoscopy. Am. J. Obstet. Gynecol. 110: 886, 1971.
- 5) Grimes, E.M.: Open laparoscopy with conventional instrumentation. Obstet. Gynecol. 57:375, 1981.