

## معرفی یک بیمار مبتلا به مارگزیدگی با گانگرن انگشتان دست ها و پاها

دکتر سید حسن عارفی\* و دکتر داریوش کمال هدایت\*\* \*

اینکه حیوانی وی را گزیده است لباس های خود را بیرون آورده و در ناحیه قفسه سینه احساس تورم و سوزش می نماید که بدنبال آن علائم تب، تهوع و استفراغ در وی ظاهر میشود. بیمار در حالیکه ۱۰۰ کیلومتر با اهواز فاصله داشته است به بیمارستانی در اهواز منتقل می شود و در طول راه علاوه بر سرد شدن و گزگز انگشتان پاها متوجه گزگز سردی در انگشتان دستها نیز میشود. پس از یک هفته درمان های مقدماتی جهت بررسی و اقدام درمانی به بیمارستان دکتر شریعتی تهران اعزام می شود.

بیمار سابقه هیچ بیماری مهمی در گذشته نمی داد، در بررسی سیستم ها از کاهش بینائی در چشم راست شاکلی بود رنگ ادرار بیمار تغییری پیدا کرده بود و درانتهاها در چهار اندام گانگرن انگشتان همراه با ضایعات بولوز در پاها، دست ها، آرنج ها و زانوها مشاهده می شد ( شکل شماره یک) در معاینات نکته مثبتی جز یافته های فوق در اندام ها وجود نداشت نبض های محیطی اندام فوقانی و تحتانی جز در ناحیه خلف درشت نی و پشت پا در بقیه نقاط طبیعی لمس می شدند. فشار خون بیمار در حد طبیعی

مارگزیدگی یکی از مسائل وخیم و بغرنج در زندگی روستایی و عشایری مملکت ما میباشد که تشخیص و درمان بموقع آن میتواند در نجات جان مارگزیده بسیار مؤثر باشد. بطور کلی در اثر گزش های حیوانات گزنده مثل مار، عقرب، عنکبوت، زنبور و حیوانات سمی دریائی دو نوع ضایعه ایجاد می شود: (۱)

۱- اثرات مستقیم سم بر روی بدن.

۲- اثرات غیر مستقیم ناشی از واکنش های

افزایش حساسیت.

بیماری که معرفی می شود نمونه نادری از عوارض بسیار شدید مارگزیدگی بصورت گانگرن اندامها و توکسودرمی می باشد.

معرفی بیمار:

آقای الف - ط - ۷۰ ساله نگهبان خط آهن شوشتر - اهواز در زمستان سال ۱۳۶۴، ۲ هفته قبل از مراجعه به بیمارستان در حالیکه در اتاق نگهبانی خوابیده بوده است ناگهان بعلت سرد شدن و گزگز انگشتان پای راست و سپس پای چپ از خواب بیدار میشود بیمار بلافاصله بفکر

پلاکت ها، افزایش غلظت فیبرینوژن، کوتاه شدن عمر پلاکتی و مصرف موضعی پلاکت ها در محل گزش باشد (۲).

در مطالعه ای تجربی بر روی سگ ها، ضمن تزریق سم مار به حیوان مشاهده شده است که سرد کردن اندام مبتلا نه تنها سبب بهبود علائم مارگزیدگی نمی شود بلکه کاهش قدرت نبض و شروع سیانوز در اندام پدیدار می گردد (۳).

بیمار معرفی شده در بالا ضمن داشتن علائم عمومی مارگزیدگی در شروع بیماری (تب، تهوع، استفراغ) علائم کواگولوپاتی، وازکنسریکسیون واکنشی و ترومبوز در عروق انتهای را نشان می دهد که منجر به گانگرن اندام ها شده است. شاید بعد مسافت از محل کار بیمار ضمن انتقال به اهواز و سرد شدن هوای جاده در هنگام شب، و آترواسکلروز ناشی از سن در تشدید علائم عروقی بیمار مؤثر بوده باشد. معرفی این بیمار از دو جهت جالب توجه می باشد:

- ۱- نادر بودن گانگرن اندام ها در جریان مار-گزیدگی.
- ۲- اقدام زودرس در درمان بیمار مارگزیده و آموزش و آمادگی پزشکی و بهداشتی در مناطقی که مارهای سمی زیاد دیده می شود.

### خلاصه

در این گزارش یک بیمار مبتلا به مارگزیدگی با علائم گانگرن انتهایی هر چهار اندام معرفی شد و علائم بالینی مارگزیدگی و مکانیسم ایجاد این ضایعات بحث گردید در مورد شناخت علائم مارگزیدگی و اقدام سریع درمانی و آموزش های پزشکی و بهداشتی در نواحی زندگی مارهای سمی تأکید گردید.

بود و هیپوتانسیون وضعیتی وجود نداشت.

### آزمایشات:

فرمول شمارش، هموگلوبین و هماتوکریت، پلاکت، رتیکولوسیت طبیعی بود، زمان سدیمانتاسیون ۸۸ میلی متر در ساعت اول بروش و سترگرن نشان می داد، تست های انعقادی زمان پروترومبین و زمان ترومبوپلاستین پارسیل

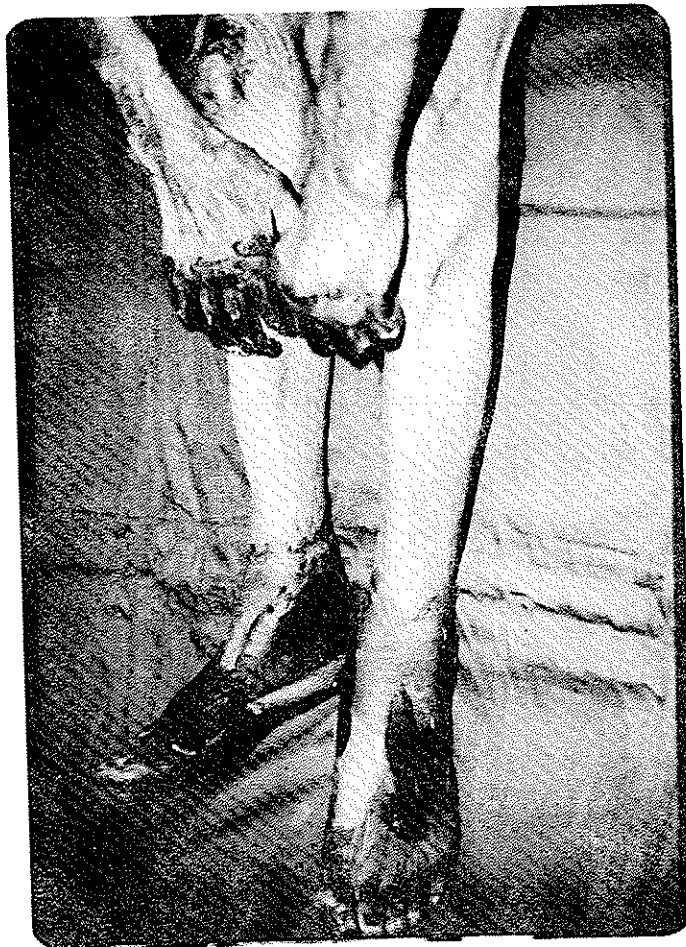
در حد طبیعی بودند، تست های بیوشیمیایی اندازه گیری قند، اوره، کراتینین، اسید اوریک، الکترولیت ها، کلسیم، فسفر، آلکالین فسفاتاز و تست های کبدی همگی در حد طبیعی بودند. آزمایشات کومیس مستقیم و غیر مستقیم، سلول، جستجوی آنتی بادی ضد هسته سلول منفی بودند آزمایش کامل ادرار طبیعی بود، جستجوی خون میکروسکوپی در مدفوع منفی بود.

بیمار تحت درمان آنتی بیوتیک جهت عفونت های ثانوی زخم های اندام ها، و آنتی کواگولاسیون بروش انفوزیون ۲۴ ساعته هپارین و کپسول نیفیدپین قرار گرفت و پس از چند هفته درمان و مشخص شدن حدود نسوج گانگرن از نسج سالم ابتدای پاها از ناحیه مچ و سپس قطع انگشتان دست ها از ناحیه بندهای پروگسیمال انجام شد. بیمار با حال عمومی خوب جهت معرفی به مراکز توان بخشی از بیمارستان مرخص گردید. آسیب شناسی نمونه های آمپوته شده غیر از تغییرات آترواسکلروز ناشی از افزایش سن، ترومبوز داخل عروقی را نیز نشان داد.

### بحث:

بدنبال گزش مارهای سمی پس از چند دقیقه سوزش شدیدی شخص مارگزیده حس میکند و بدنبال آن ورم موضعی و انتشار پاینده در تمام جهات ایجاد می شود که همراه آن اکیموز و ضایعات بولوز در نواحی گرفتار ایجاد می شود سپس گانگرن پوست و نسج زیر جلدی بوجود می آید. ضمن پیدایش این علائم تب، تهوع و استفراغ و علائم شدید قلبی عروقی و عصبی ممکن است مشاهده گردد که ناشی از جذب سم در گردش خون بدن می باشد (۱).

در بعضی بیماران کواگولوپاتی همراه با خونریزی و نکروز نسج بوجود می آید که ممکن است با افزایش تعداد



شکل ۱- گانگرن انتهاها را در بیمار نشان می‌دهد . تغییرات ایسکمیک در پوست ناحیه زانو نیز دیده می‌شود .

