

بیماری بهجت - بررسی ۴۵ بیمار در بیمارستان فارابی

دکتر هرمز شمس*

بیماری بهجت Behcet Disease با سه علامت زیر شناخته شده است:

اپریدوسیکلیت (باهیوپیون Hypopyon)، آفت دهان و زخم دستگاه تناسلی، در سال ۱۹۳۷ بهجت (۲) در ماتولوژیست ترک آنرا بعنوان یک بیماری مجزا شناسایی کرد. در واقع بیماری یاسندرم بهجت یک عارضه مزمن میباشد که در اعضا مختلف بدن با عودهای مکرر التهابی ظاهر میگردد (۱۵، ۲۹، ۳۶). در این بیماری عوارض پوستی، مخاطی، مفصلی، عصبی، عروقی، گوارشی و چشمی را میتوان ذکر کرد. گرفتاری مخاطی در صد درصد بیماران مشاهده میشود (۹) و ضایعات چشمی ما بین ۷۰ تا ۸۵ درصد بیماران را شامل میگردد. از نظر اتیولوژی یک بیماری ایمنولوژیک سلولی (۲۳) محسوب شده که باعث واسکولاریت Vasculitis، انسداد و یا نکروز Necrosis (۱۹، ۲۴) عروقی میگردد. بدیهی است اگر چنین ضایعاتی در شکیه و یا در مغز ایجاد شود عواقب وخیمی را پیش میآورد (۲۱).

طبق آمار (۲۱) در گذشته کلیه بیمارانی که چشم آنها مبتلا بوده بطور متوسط پس از ۲/۳۶ سال بینائی خود

را از دست میداده اند. امروزه با درمان آنتی میتوتیک Cyclophosphamide و Chlorambucil و پیش آگهی این بیماری بسیار بهبود یافته است (۲۰، ۲۱).

اپیدمیولوژی Epidemiology

بیماری بهجت بخصوص در ژاپن شایع میباشد. یک در ده هزار از مردم آن کشور به این بیماری مبتلا میباشند (۳۴، ۳۶، ۴۰). در اطراف مدیترانه، خاورمیانه و خاور دور نیز بیماری بصورت آندمیک مشاهده میگردد.

بیماری در جنس مذکر شایعتر است ما بین ۴۵ بیمار بررسی شده در بیمارستان فارابی ۶/۶۶ درصد جنس مذکر بوده اند (تابلوی I). در آمار جهانی (۸) ابتلاء مردها نسبت به زنها $\frac{2}{3}$ ذکر شده است.

حداکثر شیوع بیماری در دهه سوم زندگی مشاهده میگردد (تابلوی II). بیماری بهجت نزد کودکان و افراد مسن کمیاب میباشد (۸). در آمارها به فرمهای فامیلی بهجت نیز اشاره گشته (۱۵، ۳۹) ولی این شکل از بیماری بسیار کمیاب میباشد.

از مشخصات این بیماری پولی مورفیزم Polymorphism میباشد که اعضاء مختلف بدن در سیر بیماری گرفتار میگردند. این گرفتاری در طی عودهای مکرر التهابی که در فواصل مختلف و معمولاً "هریک یا دو ماه و گاهی هرچند سال بروز کرده و مدتی بطول میانجامد رخ میدهد.

(۱) - ضایعات مخاطی

آفت دهان: درصد در صد بیماران مشاهده میگردد. شایعترین محل زخم در ناحیه مخاط لب، ژانسیو و مخاط درونی گونه میباشد. ابتداء برجستگی کوچک و سفت در روی مخاط مشاهده شده در حدود ده روز بعد یک فرو رفتگی گرد و یا بیضی شکل در مرکز ضایعه پدید میآید. در اطراف این فرو رفتگی یک اریتم (Erythema) ظاهر گشته و یک پرده کاذب سفید و یا زرد رنگ Pseudomembrane روی زخم را میپوشاند. آفت دهان معمولاً "در طی ۱۰ روز بدون هیچ بقایائی خود بخود ترمیم میگردد. ولی در عودهای بعدی در نقاط دیگر مخاط دهان ظاهر میگردد.

زخم مخاط تناسلی: این زخم بصورت فرورفتگی های نسبتاً عمیق در ناحیه پوست بیضه (Scrotum) و فرج (Vulva) و گاهی Perianal, Penis و مهبل (Vagina) مشاهده میگردد. سیر تکاملی و ترمیمی این زخم ها نیز در حدود دو هفته میباشد ولی همیشه یک بافت ترمیمی در محل زخم باقی مانده که جستجو و تشخیص آن در تشخیص بیماری لازم میباشد. این ضایعه در ۶۲/۲ درصد بیماران ما مشاهده شده است (جدول IV).

(۲) - ضایعات پوستی

Necrotic Pseudofolliculitis

فولیکولیت کاذب پوستی بخصوص در روی بدن و صورت بسیار شایع میباشد. و نزد ۴۶/۶ درصد بیماران ما مشاهده شده (تابلوی V).

Erythema Nodosum: اریتم که معمولاً "در

ساق پا ظاهر میشود، از یک برجستگی قرمز رنگ محدود و سفت زیر پوست تشکیل شده که در عرض یک تا دو هفته ترمیم می یابد و از نظر بالینی بعلت انفیلتراسیون و تجمع

معیارهای تشخیصی - Diagnosis Criteria

برای تشخیص بیماری ما از معیارهای ذکر شده در جدول III استفاده میکنیم. در معیارهای اصلی بیماری آفت دهان، زخم دستگاه تناسلی، یوئیت و یا عوارض شبکیه و حساسیت پوستی در محل تلقیح ذکر شده است. وجود سه معیار اصلی و یادو معیار اصلی و دو معیار فرعی برای تشخیص بیماری لازم است. معمولاً "در سیر بیماری عوارض یکی پس از دیگری بروز کرده و مشکلات تشخیصی فقط در ابتدای بیماری وجود دارند. اولین عوارضی که نزد ۴۵ بیمار ما ظاهر شده در جدول IV ذکر گشته است.

آنتی ژن Antigen سلولی HLA-B₅ نزد بیماران مبتلا به بهجت ۳ تا ۴ برابر بیشتر از افراد عادی مشاهده میشود (۶، ۴۰). در آمار ما (جدول V) نزد ۷۱/۱ درصد بیماران این آنتی ژن مشاهده شده است.

اتیوپاتولوژی - Etio-pathology

امروزه این بیماری بعنوان یک بیماری ایمنولوژیک سلولی Auto Immune شناخته شده است. تهاجم و تراکم سلولهای لنفوسیت و منوسیت در جدار عروق (Perivasculitis)، فعال شدن سلولهای لنفوسیت T B وهم چنین بررسی های محققینی نظیر Rogers (۲۹)، Lehner (۱۸)، Michelson (۲۲، ۲۳) نشان دهنده آن هیپوتر میباشد. در سرم این بیماران آنتی کورپ (Antibody) که در مقابل آنتی ژن (Antigen) مخاطی تشکیل گشته مشاهده شده (۱۹، ۲۷، ۳۲)، ولی هنوز نقش پاتوژنیک آن در بیماری بهجت مشخص نشده است.

پری واسکولاریت Perivasculitis و اسکولاریت Vasculitis ضایعات اساسی این بیماری میباشد که همراه با تراکم سلولهای لنفوسیت و منوسیت (۱۹، ۲۴) در جدار عروق دیده می شوند که باعث تورم و تغییرات سلولهای آندوتلیال Endothelial عروقی گشته و انسداد عروق را بوجود می آورند. در بعضی از موارد دژنراسیون فیبرینوئید (Fibrinoid Degeneration) باعث نکروز (Necrosis) عروقی میگردد.

عوارض کلینیکی (تابلوی V)

انسداد وریدی فمورال (Femoral) و (Cavae) Vena که عواقب وخیمتری نیز دارد، در این بیماری مشاهده میشود.

شریانها در بیماری بهجت کمتر گرفتار میشوند گرچه آنوریزم آئورت و همچنین ضایعات شریانی ریوی در آن ذکر شده است (۱۳، ۱۶، ۳۱، ۳۷).

(۵) - ضایعات گوارشی

این ضایعات در ۵ درصد بیماران مشاهده میشود که شامل استفراغ، اسهال، درد شکم، بیوست و زخم دستگاه گوارشی و ملنا و حتی سوراخ شدن دستگاه گوارشی میباشد (۲۴، ۳۵).

(۶) - ضایعات عصبی

در ژاپن این ضایعات در ۵ درصد بیماران مشاهده شده است (۴). که شامل عوارض اعصاب محرکه و حسی میباشد. بیماری بصورت مننگوانسفالیت - Meningo-encephalitis گرفتاری اعصاب مرکزی، پیرامیدال و اکستراپیرامیدال، مخچه نخاع و اعصاب محیطی ظاهر میگردد. معمولاً این عوارض بهبود یافته ولی گاهی بیماری بسوی فلج کامل و مرگ بیمار پیش میرود. در آمار ما ۵ بیمار مبتلا به سردردهای شدید، دو بیمار مبتلا به فلج نیمه بدن وجود داشته که خودبخود بهبودی یافته اند و یک بیمار نیز مبتلا به ضایعات حسی محیطی بوده است. در مابقی نخاع بیماران بالا رفتن لنفوسیتها و پروتئین (۲۶) ذکر شده. در امتحان پاتولوژی در ماده سفید و خاکستری مغز کانونهای پراکنده نکروز Necrosis مشاهده شده است. دمیالینیزاسیون Demyelination مغز و اعصاب و دژنراسانس آکسنی نیز در بیماری بهجت گفته شده است (۴۲).

عوارض روانی در نزد ۵ درصد این بیماران مشاهده شده است که گاهی منجر به خودکشی بیمار میگردد (۳۶).

(۷) - ضایعات چشمی

بین بیماران بررسی شده در بیمارستان فارابی

سلولی و فیبرین در اطراف عروق پوست و زیر پوست (Hypoderm) میباشند و گاهی ظهور آن همراه با تب و

ضایعات دیگر پوستی است.

هیپراسنسیبیلیته پوستی در محل تزریق: کسه در هنگام تزریق سرم و یا مواد دیگر و حتی فقط با ورود سروزن در درون پوست بوجود میآید و بصورت اریتم (Erythema) و یا پوستول (Pustula) ظاهر میگردد. این ضایعه در ۸۲/۲ درصد از بیماران ما مشاهده شده است (تابلوی ۱). این تست باید در غیاب درمان عمومی باکتریکوئید انجام گردد تا نتیجه مثبت نشان دهد.

Thrombophlebitis: ترموفلبیت زیرپوستی

نیز در اثر ترمبوز و اسکلرلز (۱۷) وریدی زیر پوست بوجود میآید و بصورت رشته های سفت و سخت در زیر پوست بیمار لمس میگردد و معمولاً "بافتهای اطراف آن ملتهب میباشد.

(۳) - ضایعات مفصلی

در آمار جهانی ۴۵ تا ۵۵ درصد ابتلا مفصلی ذکر شده است (۳۸، ۲). ۶/۶۶ درصد بیماران ما (تابلوی ۷) عوارض مفصلی داشته اند. درد مفصلی Arthralgy و پولی آرتریت Polyarthrits از شایعترین عوارض مفصلی میباشد که هر یک نزد ۱۳ بیمار ما مشاهده شده. این عوارض ناموزون بوده و تکرار میگردند. معمولاً "مفاصل بزرگ بخصوص زانوها گرفتار میشوند. ضایعات Sacroiliac یکطرفه که در بیماری Reiter بسیار شایع است در ایمن بیماری بسیار کمیاب میباشد (۲۱، ۴۱).

(۴) - ضایعات عروقی

پری واسکولاریت Perivasculitis و واسکولاریت Vasculitis شریانی و وریدی ضایعات اصلی این بیماری هستند که شامل عروق کوچک، متوسط و بزرگ بدن میباشد. ترموفلبیت سطحی و عمیق از عوارض بیماری بهجت محسوب میشوند (تابلوی ۷). گرفتاری کلیه عروق در این بیماری ذکر شده. بخصوص وریدهای محیطی که بیماران را در سیر بیماری شامل میگردد.

و بسا رسوبات فیبری و سلولی در مقابل پایی و ماکولا باقی مانده و باعث سقوط دید بیمار میگردند.

کاتاراکت

کاتاراکت یا در اثر یک یوئیت مزمن و یا گاهی در اثر درمان با کورتیکوئید طولانی ظاهر میگردد. کاتاراکت در ۱۷ نفر از بیماران ما مشاهده شده است. گاهی سیر تکاملی کاتاراکت سریع و باعث کاهش دید بیمار میگردد و اغلب پس از درمان کاتاراکت با ضایعات شدید و ترمیم ناپذیر ته چشم مواجه میشویم.

عوارض ته چشم

۸۲/۲ درصد بیماران ما ضایعات ته چشمی داشته اند. انسداد عروقی و یا نکروز عروقی عواقب وخیمی در دید بیماران باقی میگذارد. عوارض ته چشمی را به ضایعات قطب خلفی و محیطی میتوان تقسیم کرد.

عوارض قطب خلفی

الف: عوارض عروقی (تابلوی VII)

گرفتاری وریدی نزد ۵۳/۳ درصد بیماران ما مشاهده شده است که اکثرا بصورت پریفلپت که در ۴۴/۴ درصد بیماران دیده شده که از یک نوار سفید ممتد، یکنواخت در جدار یک یا چند ورید مرکزی مشاهده میگردد. و شامل سلولهای لنفوسیت میباشد. پریفلپت با درمان و یا خود بخود میتواند ناپدید گردد ولی ظهور مکرر آن بسیار شایع میباشد.

ترمبوز ورید مرکزی که فقط نزد یک بیمار ما مشاهده شده بصورت حاد ظاهر گشته و باعث خونریزی و پتره، بالا رفتن فشار چشم و اتروفی بی بینائی گشته است.

نکروز وریدی که در ۶/۶ درصد بیماران ما دیده شده است بصورت اتروفی کامل جدار ورید ظاهر میگردد و یک بافت فیبری سفید و ممتد جایگزین ورید میگردد که فاقد جریان خون میباشد. این ضایعه تدریجا "کلیه وریدهای ته چشم را فرا میگیرد، نکروز وریدی همیشه همراه با نکروز شریانی میباشد. آتروفی بی بینائی نیز همیشه نزد ایس-

۸۶/۶ درصد آنها مبتلا به عوارض چشمی بوده اند (۹)، که پس از آفت مخاطی شایعترین عارضه بیماری میباشد. این عوارض نیز بسیار متعدد و پولی مورف میباشد که از شایعترین آنها یوئیت Uveitis و واسکولاریت شبیکه را میتوان ذکر کرد. برای اولین بار Adamantiadis (۱) به ضایعات ته چشمی و عواقب آن پی برده است. پیش آگهی ایس- ضایعات عروقی در دید بیمار بسی وخیمتر از پیش آگهی یوئیت میباشد.

یوئیت Uveitis (تابلوی VI)

بصورت التهاب قسمت قدامی چشم Iridocyclitis و یا قسمت خلفی آن Hyalitis ظاهر میگردد. هیپوپسیون (Hypopion) که در اثر تراکم و رسوب سلولهای التهابی در قسمت پائینی اطاق قدامی چشم میباشد و در گذشته یکی از علائم اصلی بیماری محسوب میشده، امروزه در اثر درمان سریع بیماران با کورتیکوئید بسیار کمیابتر شده است. از بیماران ما فقط ۸ نفر مبتلا به Hypopion بوده اند.

یوئیت آنتریور یا Iridocyclitis در ۷۷/۷

درصد بیماران ما مشاهده شده است که گاهی بصورت مزمن باقی مانده و یک یا دو چشم را گرفتار میکند. در آزمایش با بیومیکروسکپ سلولهای کوچک، سفید، متحرک در اطاق قدامی مشاهده میشود. ولی ایریدوسیکلنیت معمولا "بصورت عودهای حاد در یک چشم و گاهی دو چشم ظاهر میشود که همراه با هیپرهمی اطراف ملت میباشد و در بیومیکروسکپی سلولهای فراوان در درون اطاق قدامی مشاهده میشود که تراکم و رسوب این سلولها هیپوپسیون را بوجود میآورد. یوئیت مکرر باعث چسبندگی خلفی (بین عنبیه و عدسی)، بسته شدن زاویه (بین ایریس و قرنیه) و در نتیجه باعث گلوکم و اتروفی بی بینائی میگردد.

هیالیت (Hyalitis) یا یوئیت خلفی نیز در ۷۷/۷ درصد بیماران ما مشاهده شده است. در اینجا نیز سلولهای ریز، سفید، متحرک در درون زجاجیه دیده میشود. گاهی نیز سلولهای بسیار متعدد التهابی در زجاجیه مشاهده میشود که معمولا "در مقابل عروق بزرگ ته چشم بخصوص در مقابل پایی متراکم میگردد. گاهی این سلولها ناپدیدگشته

اثر نكروز عروقی شبکیه که شایعترین دلیل اتروفی پی بینائی در این بیماری میباشد.

انسداد شریان مرکزی نیز گاهی عامل اتروفی عصب میباشد.

گلوکم نیز نزد ۶ بیمار ما باعث اتروفی عصب گشته است.

همچنین ضایعات عروقی خود عصب نیز یک عامل مهم است و میتواند باعث اتروفی عصب گردد. در ۱۴ چشم نزد بیماران ما عصب سفیدرنگ و آنژیوگرافی گویای کم رسائی خونی (هیپوفلورسانس) به عصب بوده است.

عوارض محیطی

در محیط شبکیه نیز (جدول X) و اسکولاریت و انسداد عروقی که منجر به ضایعات دیسترفیک محیطی و سوراخهای شبکیه و در نتیجه جداشدگی رتین میگردد. مشاهده شده اند. نودولهای دیزریک Cotton Wool که نشانه ای از انسداد شریانهای کوچک شبکیه است نزد دو بیمار ما مشاهده شده و همچنین کانونهای رتینیت محدود و محیطی که نشانگر التهاب شبکیه میباشد در دو چشم یک بیمار ما مشاهده شده است.

درمان بیماری

امروزه در اکثر بخشهای معتبر یوئیت درمان این بیماری بصورت طویل مدت با آنتی میتوتیک ها Antimitotics توصیه میگردد. بمجرد شروع عوارض چشمی و یا عصبی این درمانها باید آغاز گردند.

آنتی میتوتیک ها Antimitotics (۲۰، ۱۴، ۵) (۲۵)

Chlorambucil بخصوص در عوارض چشمی نتیجه مثبتی داشته است ۲ میلی گرم برای هر ۱۰۰ کیلوگرم وزن بیمار برای ۳ تا ۴ هفته و سپس ۰/۵ میلیگرم برای هر ده کیلوگرم وزن بیمار برای ۴ تا ۶ سال تجویز می شود. طبق آمار IG Mammo (۵) و همچنین M. Bonnet (۲۰) در مدت درمان عود جدید بیماری مشاهده نشده است. Cyclophosphamide (Endoxan) سه قرص (۳۰

بیماران موجود میباشد.

ضایعات شریانی ته چشم در بیماری بهجت کمیابتر میباشد و نزد ۶/۲۶ درصد بیماران ما دیده شده اند. پری آرتریت نزد ۵۵ بیمار، نکروز کامل شریانی نزد ۴ بیمار و انسداد شاخه ای از شریان مرکزی نزد، یک بیمار مشاهده شده است. آرتریواسکلروز شدید و تشکیل عروق جدید در شبکیه و عنبیه همراه با اتروفی عصب نزدیک بیمار دیده شده است. عروق جدید دوسطح پایی دو چشم که در عرض چند هفته ناپدید گشته و ضایعات دیگر ته چشمی جایگزین آن شده نزد، یک بیمار مشاهده شده است.

از نکات فوق نتایج زیر را میتوان بدست آورد:

۱- ضایعات وریدی در بیماری بسیار شایعتر میباشد.

۲- رتینوپاتی پرلیفرانت Retinopathy X (Proliferative Retinopathy)

که در بیماری قند و بیماری Eales بسیار شایع است. در این بیماری نقش مهمی را ندارد.

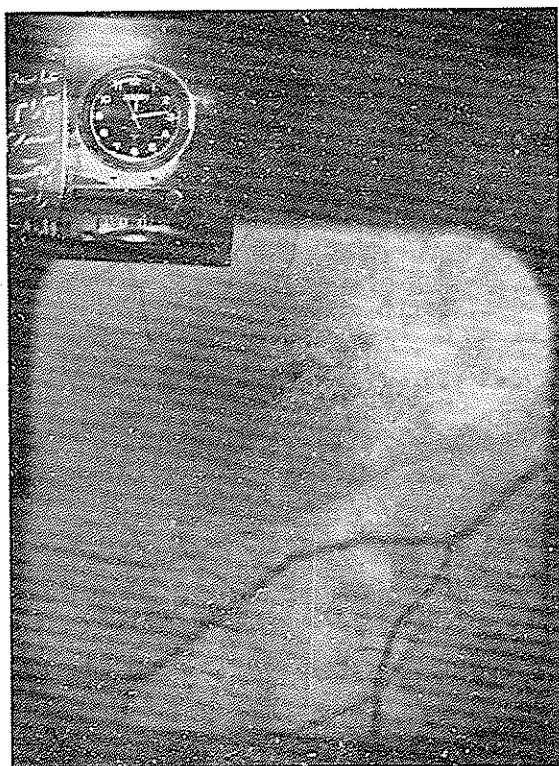
ب: ضایعات ماکولا (تابلوی VIII)

تورم جدا شدگی ماکولا شایعترین عارضه میباشد و نزد ۵/۵۷ درصد بیماران ما دیده شده است. این جداشدگی (Detachment) نانویه که ظاهرا " در اثر گذشتن سروزیته از جدار عروق غیر طبیعی ته چشم میباشد در ناحیه ماکولا و اطراف پایی متمرکز میگردد و بصورت مزمن باقی مانده و باعث پدید آمدن سوراخهای کاذب و دیسترفی کیستیک ماکولا میگردد.

اسکار ماکولا (Macular Scar) نیز در ۵ بیمار ما مشاهده شده. در آنژیوگرافی فلئورسینک Angiography Fluorescein انسداد عروق کرئید (عکس اول) پیدایش عروق جدید Neovascularisation گریورتیچی همراه با خونریزی شبکیه، دیستروفی و گاهی هیپرتروفی سلولهای پیگمانتر شبکیه مشاهده میشود. معمولا "عروق جدید Neovascularisation از بین رفته و یک بافت فیبری جایگزین آنها میگردد.

ج: ضایعات پی بینائی (جدول IX)

اتروفی پی بینائی که در ۱۵ چشم نزد بیماران ما مشاهده شده در شرایط مختلفی ظاهر میگردد. از جمله در



تأثیر زیادی در سیر واسکولاریت ندارد.

Levamisole یا Ketrax

یک داروی ضد پارازیت و یک تحریک کننده سیستم ایمنیترمیباشد. گرچه در فرم های خفیف پوستی و مخاطی تاحدی مؤثر است ولی تأثیری در ضایعات مهم بیماری ندارد.

Colchicine

این داروکه اثرمانعت درفعالیت Chemotaxis سلولهای سفید خون دارد در ضایعات فرعی بیماری بهجت تاحدی مؤثر میباشد.

درمانهای چشمی

درمان بیوئیت نظیر اترپین و کرتیکوئید موضعی و همچنین درمان گلوکم در صورت وقوع و همچنین جراحی گلوکم و کاتاراکت همراه با درمانهای دیگر بیماری بهجت

میلیگرمی) در روز و سپس دو قرص برای مدت چند سال بخصوص در عوارض عصبی نتیجه رضایت بخش نشان داده است. بدیهی است که در هنگام درمان کنترل دائمی فرمول خون بیمار ضروری میباشد و اگر چنانچه گلوبولهای سفید به کمتر از ۳۵۰۰ برسد درمان باید موقتا قطع گردد وگرنه عواقب وخیم و حتی مرگ بیمار (۲۴) ممکن است پیش آید.

(Merieux) Antilymphocytic globuline

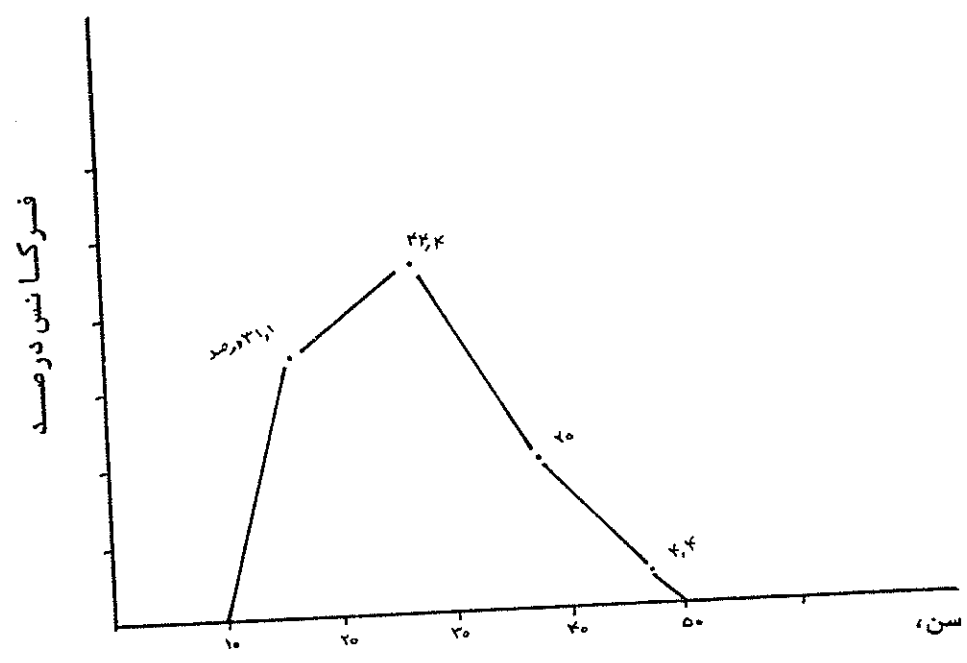
در عودهای شدید بیماری بهجت از پرفوزیون گلوبولین آنتی لنفوسیت استفاده میگردد.

کرتیکوئیدها: درمان باکورتیکوئید معمولا همراه با درمان آنتی متوتیک در هنگام عود شدید یونیت انجام می شود. ۴۰ تا ۶۰ میلیگرم Prednisolone خوراکی در روز و یا بصورت تزریق رتروبولبر تجویز میگردد. گاهی در هنگام عود شدید بیماری یک پرفوزیون آهسته با ۱۲۰۰ میلیگرم Prednisolone در درون ورید زده میشود ولی این درمان نیز همراه با آنتی میتوتیک داده میشود و درضمن

بیماری بسیار بهبود یافته است .

تعداد	سن متوسط	درصد	
۴۵	۲۵/۵		کل بیماران
۳۰	۲۷/۹	۶۶/۶	مذکر
۱۵	۲۱/۲	۳۳/۳	مونث

تابلوی I سن و جنس بیماران



تابلوی II فرکانس بیماری در دهه های مختلف

معیارهای اصلی

- آفت دهان
- آفت تناسلی
- یوئیت و یا واسکولاریت
- حساسیت پوستی در محل تزریق

معیارهای فرعی

- آنتی ژن HLA-B₅
- علائم مفصلی
- علائم پوستی
- فلبو ترمبوز
- علائم عصبی
- علائم گوارشی
- علائم بیروزییتال

معیارهای تشخیصی

تابلوی III

تابلوی IV اولین عوارض بیماری

سمپتوم	تعداد	درصد
آفت دهان	۳۳	۷۳/۳
علائم چشمی	۱۷	۱۷
زخم تناسلی	۱۰	۱۰
علائم مفصلی	۳	۶/۶

تابلوی ۷ علائم بیماری نزد ۴۵ بیمار

عوارض	تعداد	درصد
آفت دهان	۴۵	۱۰۰
زخم تناسلی	۲۸	۶۲/۲
علائم چشمی	۳۹	۸۶/۶
حساسیت پوستی در محل تزریق	۳۷	۸۲/۲
آنتی ژن HLA-B ₅	۳۲	۷۱/۱
علائم مفصلی	۳۰	۶۶/۶
فولیکولیت کاذب	۲۱	۴۶/۶
علائم عصبی	۸	۱۷/۷
فلبیت فلبوترمبوز	۶	۱۳/۳
اییددیمت و اورگیت	۲	۴/۴

تابلوی VI یوئیت و عوارض آن

عوارض	تعداد	درصد
یوئیت	۳۷	۸۲/۲
یوئیت قدامی	۳۵	۷۷/۷
هیپوپيون	۸	۱۷/۷
یوئیت خلفی	۳۵	۷۷/۷
چسبندگی خلفی	۱۶	۳۵/۵

تابلوی VII عوارض عروقی قطب خلفی

عوارض	تعداد	درصد
پریفلیمیت	۲۰	۴۴/۴
نکروز وریدی	۳	۶/۶
ترمبوز ورید مرکزی	۱	۲/۲
پری آرتريت	۵	۱۱/۱
نکروز شریانی	۴	۸/۸
ترمبوز شاخه شریان مرکزی	۱	۳/۲
عروق جدید پایی	۱	۲/۲
عروق جدید شبکیه	۱	۲/۲

تابلوی VIII ضایعات ماکسولا

بیماران	درصد
دکلمان ناحیه ماکسولا	۵۷/۷
اسکار کریورتین	۲۲/۲

تابلوی IX عوارض پاپی

عارضه پاپی	تعداد چشم
اترفی بی بینائی بدلایل عروقی	۹
اترفی بی بینائی در اثر گلوکم ۳ سکلوزیون ۲ انسداد زاویه ۱ خونریزی و پتره	۶
رنگ پریدگی و هیپوفلورسانس	۱۴

تابلوی X ضایعات محیطی شبکیه

عارضه	بیمار	درصد
واسکولاریت	۷	۱۵/۵
پارگی شبکیه	۳	۶/۶
ضایعات دژنراتیو	۳	۶/۶
انسداد شریانی Cotton Wool	۲	۴/۴
کانونهای رتینت	۱	۲/۲

باید انجام گردد.
این بیماران بسیار نادر است و فقط شامل ۳ تا ۴ درصد بیماران که معمولاً "گرفتار فرمهای پیشرفته عصبی بهجت میباشند میگردد (۱۸). گاهی نیز مرگ و میر در اثر درمان غلط با آنتی میتوتیکها مشاهده میشود (۲۴).

پیش آگهی

بیماری بهجت با عودهای مکرر التهابی اعضاء مختلف بدن را گرفتار کرده و بصورت مزمن در نقاط مبتلا باقی میماند. از نظر دید بیماران گفته شده است که در گذشته پس از گرفتاری چشم صد درصد بیماران بینائی خود را از دست میداده اند (۲۱). امروزه پیش آگهی چشمی با درمانهای آنتی میتوتیک بسی بهبود یافته و فقط ۲۵ درصد کوری (۲۳) نزد این بیماران ذکر شده است. مرگ و میر در

نتیجه:

بیماری بهجت یک بیماری اتوایمن با ضایعات عروقی و عودهای مکرر التهابی است که اعضاء مختلف بدن را گرفتار کرده، گرفتاری چشم باعث کوری و گرفتاری اعصاب عواقب وخیمی باقی میگذارد.
امروزه با درمانهای آنتی میتوتیک پیش آگهی این

Bibliography:

1. Adamantiadis B: Sur un cas d'iritis a hypopion recidivante. Ann Ocul 168:271-274, 1931
2. Bohcet H: Some observations on clinical picture of so-called triple symptom complex, Ann Rheum Dis 22:26-35, 1963.
3. Berlin C: Behcet's syndrome with involvement of central nervous system: Report

- of a case with necropsy. Arch Dermatol Syph 49:227-234, 1944.
4. Biotti GB, Bruna R: An ophthalmic report on Behcet's disease, in Int Symp on Behcet's Disease, Rome, 1965, Basel, S Karger, 1966, P77.
 5. Bonnet M: Immunodepresseurs et syndrome de Behcet bilan a long terme. J Fr Ophthalmol 4:455-464, 1981.
 6. Brauthbar CH, Chajek T, Ben-Tuvial SH: A genetic study of Behcet's disease in Israel. Tissue Antigens 11:112-120, 1978.
 7. Cavora V, D'Ermo F: A case of neuro-Behcet's syndrome XVII. Concilium Ophthalmol, Acta, Canada and USA 3:1489. 1954.
 8. Chajek T, Fairanu M: Behcet's disease. Teport of 41 cases and a review of the literature. Medicine 54: 179-196, 1875.
 9. Chams H, Davatchi F, Contractor M, Chams S, Bayegan F: Syndrome de Behcet en Iran. A propos de 45 case .Societe francaise d'Ophthalmologie, 1982.
 10. Char D, Stein P, Masi R, Christensen M: Immune complexes in Uveitis. Am J Ophthalmol 87:778-681, 1979.
 11. Colvard DM, Robertson DM: O'Duffy JD: The ocular manifestations of Behcet's Disease. Arch Ophthalmol 95:1813-1817, 1977.
 12. Davatchi F, Bayegan F, Chams H, Chams C, Nikbin B: Behcet's syndrome in Iran VIII. Pan-American Congress of Rheumatology, 1982.
 13. Enoch BA, Castillo-Olivares J. Khou TCL, et al: Major vascular complications in Behcet's syndrome. Postgrad Med J 44:453-459, 1968.
 14. Gills JP, Buckley CE: Cyclophosphamide therapy of Behcet's disease, Ann Ophthalmol 2:399-405, 1970.
 15. Goolamali SK, Comaish JS, Hassanyeh F, Stephens A: Familial Behcet's syndrome. Br J Dermatol 95: 637-642, 1976.
 16. Hills EA: Behcet's syndrome with aortic aneurysms. Br Med J 4: 152-154, 1967.
 17. Jensen T: Sur les ulcerations aphteuses de la muqueus de la bouche et de la peau genitale combinees avec les symptomes oculaires (Syndrome Behcet). Acta Derm Venereol 22:64-79, 1941.
 18. Lehner T: Pathology of recurrent oral ulceration in Behcet's syndrome: Light, electrom and fluorescence microscopy. J Pathol 97:481-494, 1969.
 19. Lehner T; Characterization of mucosal antibodies in recurrent aphthous ulceration and Behcet's syndrome. Arch Oral Biol 14: 843-853. 1969.
 20. Mamo JG, Azzam SA: Treatment of Behcet's disease with chlorambucil. Arch Ophthalmol 84: 446-450, 1970.
 21. Mamo JG: The rate of visual loss in Behcet's disease, Arch Ophthalmol 84: 451-452, 1970.

22. Michelson JB, Michelson PE, Chisari FV: Subretinal neovascular membrane and disciform scar in Behcet's disease. *Am J Ophthalmol* 90:182-185, 1980.
23. Michelson JB, Chisari FV: Behcet's Disease. *Surv Ophthalmol* 26:190-203, 1982.
24. Nazzaro P: Cutaneous manifestations of Behcet's Disease. Clinical and histopathological findings, in Monacelli M, Nazzaro P: *Int Symp on Behcet's disease*, Rome, 1965, Basel, S Karger, 1966, pp 15-41.
25. O'Duffey JD, Tasweh HF: Blood transfusion therapy in Behcet's disease. *Ann Int Med* 80: 279, 1974.
26. O'Duffey JD, Goldstein NP: Neurologic involvement in seven patients with Behcet's disease. *Am J Med* 61: 170-178, 1976.
27. Oshima Y, Shimizu T, Yokohari R, Matsumoto T, Kano K, Kogami T, Nagaya H: Clinical studies on Behcet's syndrome. *Ann Rheum Dis* 22:36-45, 1963.
28. Pallis CA, Fudge BJ: Neurologic complications of Behcet's syndrome. *Arch Neurol Psychiatr* 75:1-14, 1956.
29. Rogers RS, Sams WM, Shorter RG: Lymphocytotoxicity in recurrent aphthous stomatitis. *Arch Dermatol* 109:361-363, 1974.
30. Sobel JD, Haim S, Shofrir A, Gellei B: Cutaneous hyperactivity in Behcet's disease. *Dermatologica* 146:350-356, 1973.
31. Shikano S: Ocular pathology of Behcet's syndrome, in Monacelli M, Nazzaro P: *Int Symp on Behcet's syndrome*, Rome, 1965. Basel, S Karger, 1966, pp 111-136.
32. Shimizu T, Katsuta Y, Oshima Y: Immunological studies on Behcet's syndrome. *Ann. Rheum Dis* 24: 494-499, 1965.
33. Shimizu T, Tanaka I: Epidemiological studies on Behcet's syndrome. *Saishin-Igaku* 26:451-457, 1971.
34. Shimizu T: Epidemiological and clinicopathological studies on neuro-Behcet's syndrome. *Adv Neurol Sci* 16: 167-173, 1972.
35. Shimizu T, Ogino T: Clinicopathological studies on the intestinal lesions in Behcet's disease-with special reference to entero-Behcet's syndrome. *Stomach Intestine* 10:1593-1599, 1975.
36. Shimizu T, Ehrlich GE, Inaba G, Hayashi K: Behcet disease (syndrome). *Semin Arthritis Rheum* 8: 223-260, 1979.
37. Stevens AM, Johnson FC: New eruptive fever associated with stomatitis and ophthalmia. *Am J. Dis Child* 24:526-533, 1922.
38. Strachan RW, Wigzell FW: Polyarthritides in Behcet's multiple symptom complex. *Ann Rheum Dis* 22:26-35, 1963.

39. Sugioka Y, Ohe H, Tanaka T: Two cases of hip joint deformation associated with Behcet's syndrome. *Orthop Surg Traumatol* 15:131-135, 1966.
40. Takano M, Mizajuna T, Kiuchi M: Behcet disease and the HLA system. *Tissue Antigens* 8: 95-99, 1976.
41. Wolf RE, Fudenberg HH, Welch TM: Treatment of Behcet's syndrome with transfer factor. *JAMA* 238:869-871, 1977.
42. Wolf SM, Schatland DL, Philips LL: Involvement of nervous system in Behcet's syndrome. *Arch Noural* 12:315-323, 1965.