

تومورهای هیپوفیز ترشح کننده هورمون تیروتروپ در
هیپوتیروئیدیسم اولیه

دکتر سید نعمت الله آقائی میبیدی* دکتر وهاب فطورچی* دکتر ناصر کمالیان**

خلاصه

بزرگ شدن زمین ترکی (۱۰۲)، هیپرپلازی سلول‌های تیروتروپ و آدنوم هیپوفیز (۳۰۴ و ۵۰۶) در هیپوتیروئیدیسم اولیه دیده شده است. علت این پدیده هاتحریک مداوم سلول‌های ترشح کننده TSH در اثر فقدان طولانی مکانیسم وقفه TSH توسط هورمون تیروئید می‌باشد (۱۰۴ و ۵)، در بعضی از موارد هیپوتیروئیدیسم اولیه کودکان بلوغ زودرس نیز دیده شده است (۷۶) و چنین فرض شده است که این بلوغ زودرس در اثر ترشح FSH و LH از سلول‌های تیروتروپ حاصل میگردد (۸) اما بررسی ادبیات طبی اطلاعات اندکی در مورد اندازه این هورمون‌ها در خون یا وجود آن‌ها در آدنوم هیپوفیز نشان میدهد. مادو بیمار را که هیپوتیروئیدیسم مادرزادی داشته‌اند و در آنها آدنوم هیپوفیز ایجاد شده است در زیر گزارش میدهم - در مطالعات اندوکراین افزایش TSH سرم در هر دو مورد و افزایش FSH در یک مورد دیده شد، مطالعه ایمن ستیولوزیک آدنوم هیپوفیز در یک بیمار که به اتوپسی رسید افزایش TSH را در سلول‌های تومورال نشان داد.

دو بیمار که دچار میکزدم مادرزادی بوده، تحت درمان ناقص هورمون تیروئید برای مدت مدید قرار گرفته‌اند، گزارش میگردند: در هر دو بیمار تومور هیپوفیز ایجاد شده بود و در هر دو بیمار هورمون تیروتروپ (TSH) خون افزایش فوق‌العاده‌ای داشت. یکی از بیماران در اغمای میکزدمی فوت کرد و تومور بزرگی بوزن ۲۰ گرم هنگام اتوپسی در هیپوفیز بیمار یافت شد، با متدایمونوپراکسید از مقادیر زیاد TSH در سلول‌های تومورال یافت شد، بیمار دیگر با علائم ازدیاد فشار داخل جمجمه تحت عمل هیپوفیزکتومی قرار گرفت و آدنوم هیپوفیز مشابهی خارج گردید، تومور هیپوفیز این دو بیمار گزارشات قبلی ایجاد آدنوم هیپوفیز در اثر تحریک مداوم سلول‌های مولد TSH در هیپوتیروئیدیسم را تأیید می‌کند.

تومور ترشح کننده هورمون تیروتروپ
در هیپوتیروئیدیسم اولیه

* - از بخش غدد مترشحه داخلی و بخش آسیب شناسی بیمارستان دکتر علی شریعتی .

معرفی بیمار:

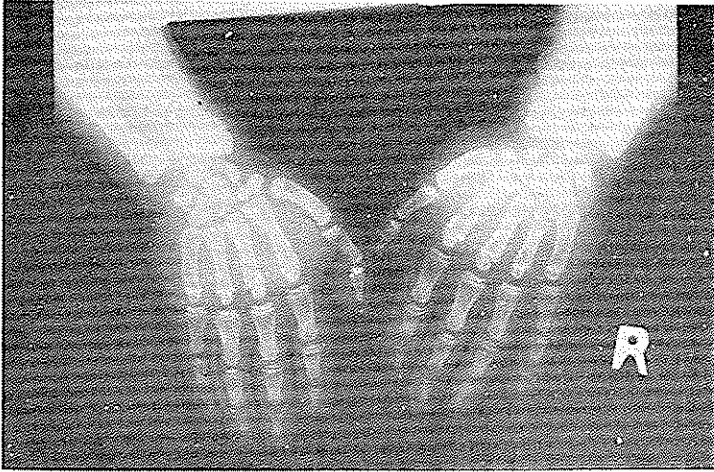
بیمار اول: مرد ۳۵ ساله ای به علت ورم منتشر و خواب آلودگی در بخش آندوکراین پذیرفته شد. تشخیص کرتینیسم مادرزادی بیمار در سن ۶ سالگی داده شده بود و تحت درمان تیروکسین گذاشته شده بود. ولی به علت مسائل اقتصادی و اجتماعی هورمون درمانی انجام نگرفته بود. در سن ۲۰ سالگی بیمار در بیمارستان دیگری بستری شده و هیپوتیروئیدیسم بیمار تائید شده بود. بیمار هورمون تیروئید را گاهگاهی دریافت میکرده است و به علت عقب ماندگی رشد ذهنی بیمار قادر به حضور در مدرسه و آموزش نبوده است. از دو ماه قبل از بستری شدن افزایش ورم و خواب آلودگی مشاهده شده بود. در فامیل بیماری مشابهی وجود نداشت. چند روز قبل از بستری شدن هورمون تیروئید مجدداً در منزل برای بیمار شروع شده و به علت خواب آلودگی شدید بیمار به بیمارستان منتقل شد.

در معاینه فیزیکی: مرد خواب آلود و پف کرده بود که میکرده شدید داشت. فشار خون $\frac{90}{60}$ میلیمتر جیوه بود. تعداد نبض ۹۲ عدد در دقیقه و درجه حرارت ۳۷ درجه سانتیگراد و تعداد تنفس ۲۰ عدد در دقیقه بود. قد بیمار ۱۳۰ سانتیمتر و وزن بیمار ۷۵ کیلوگرم و دور سر ۵۵ سانتیمتر بود و به علت ورم صورت بیمار قادر نبود پلک خود را باز کند، بینی زینی شکل و موی سر خشن، موی صورت و پوبیس کم بودند، موی زیر بغل به مقدار کم وجود داشت، اندام های بیمار کوتاه بودند به قسمی که فاصله از سر تا پوبیس ۷۵ سانتیمتر و از پوبیس تا نوک پا ۵۵ سانتیمتر بود. ژنیکوماستی مختصری مشهود بود. صدای قلب از دور بگوش میرسد. در دق ماتیتة قلب زیاد شده بود، در شکم آسیت فراوان داشت ولی طحال لمس نشده، کبد در لمس دردناک با عرض ۱۰ سانتیمتر بود. تیروئید لمس نمی شد، بیضه ها کوچکتر از معمول و ۲×۲ سانتیمتر بودند آلت بیمار در حالت کشیده ۶ سانتیمتر بود پاها شديداً ادماتو و رفلکس های بیمار با بازگشت کند بودند. در بررسی انجام شده هموگلوبین ۹/۹ گرم درصد میلی لیتر، هماتوکریت ۳۲ درصد، گلبول سفید ۱۱۲۰۰ میلی لیتر با ۶۹ درصد پلی نوکلئو و ۳ درصد باتونه، ۲۱ درصد لنفوسیت و ۵ درصد منوسیت و ۲ درصد اتوزینوفیل و گلبول قرمز ۳/۴۹۰/۰۰۰ در میلی لیتر بودند. آن

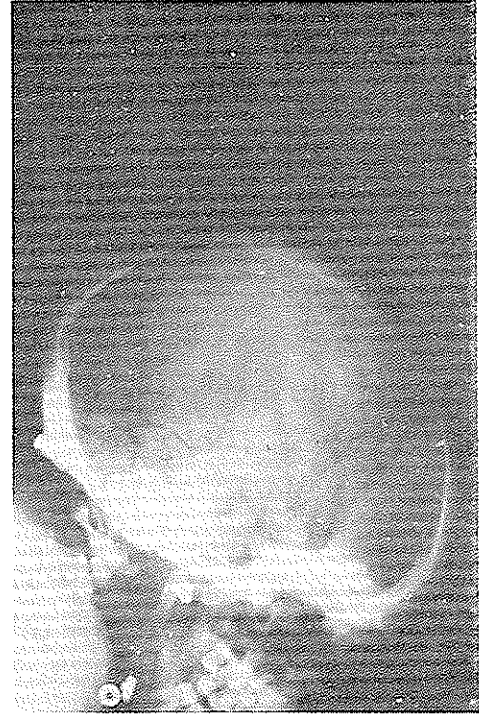
ایزوسیتوز و هیپوکرومی داشت - سدیمان تاسیون ۵ میلی لیتر در ساعت اول BUN ۴۱ میلی گرم درصد میلی لیتر - کراتینین ۲/۲ میلی گرم درصد میلیتر، قند خون ناشتا ۷۱ میلی گرم درصد میلی لیتر، سدیم ۱۳۸، پتاسیم ۶/۴ میلی اکی والان در لیتر، LDH ۵۶۳ U/L (طبیعی) ۴۵۹ - ۱۵۵ CPK ۴۲۹ U/L (طبیعی) ۱۸۸ - ۳۶ SGOT ۶۵ U/L (طبیعی) ۳۳ - ۱۰ در الکتروفورز پروتئین سرم، پروتئین تام ۵/۶ گرم درصد میلی لیتر با آلبومین ۳/۵ و گلوبولین ۲/۱ گرم درصد میلی لیتر بودند. در رادیوگرافی قفسه صدری سایه بزرگ قلب تمام قفسه صدری را پر کرده بود. رادیوگرافی جمجمه بزرگی شدید زین ترکی و خوردگی آنرا نشان میداد، شکل (۱). سن استخوانی ۸ سال نسبت به جدول Greulich W.W.Pyle (۹) بود شکل (۲).

آزمایشات هورمونی به قرار ذیل بودند 100ml $T_4 = 5mcg/l$ با روش رادیوایمینواسی (طبیعی ۱۲ - ۴/۵)، $T_3 R.U. = 28\%$ (طبیعی ۲۵ - ۳۵٪) TSH 90uU/ml (طبیعی ۹ - ۲) = ۱۳۰۰ uU/ml پرلاکتین (طبیعی ۲ - ۳/۲) FSH 80uU/ml (طبیعی ۴ ± ۷/۳) بودند. بیمار تحت درمان، تیروکسین = ۰/۱ میلی گرم قرار گرفت. ۲۴ ساعت بعد از بستری شدن وضعیت بیمار بدتر و دچار تنگی نفس شد. فشار خون بیمار سقوط کرد و درمان های انجام شده موثر واقع نشد و بیمار ۴۸ ساعت بعد از بستری فوت نمود. تشخیص بالینی بیمار هیپوتیر - وئیدیسم طولانی درمان نشده و علت احتمالی مرگ اشکالات تنفسی و قلبی مشابه اغمای میگردمی بود.

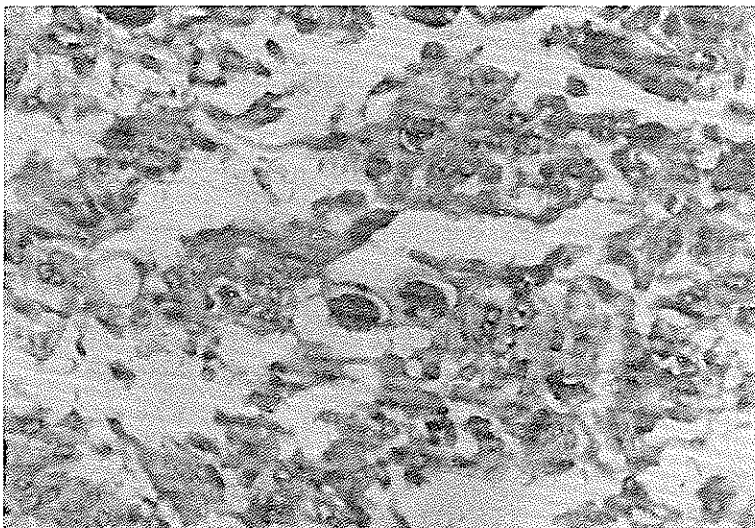
در اتوپسی آسیت فراوان و مایع زیاد در پریکارد مشاهده شد. کلیه ها وضعیت طبیعی داشتند وزن مغز ۱۲۵ گرم بود، تومور هیپوفیز با اندازه های ۶×۳×۲/۵ سانتیمتر زین ترکی را پر کرده بود و وزن آن ۲۰ گرم بود. این تومور در یک سل تورسیک که کف آن صاف شده بود و جدارهای قدامی و خلفی آن خراب شده بود قرار داشت. در برش میکروسکوپی آدنوم: سلول های با سبوتویلاسم روشن مشابه سلول های ترشح کننده تیروتروپ مشاهده شد



شکل ۱): رادیوگرافی مچ دست وانگشتان بیمار اول که عقب افتادگی و توقف رشد استخوانی را در حد سنی ۸ سالگی نشان می دهد



شکل ۲): رادیوگرافی جمجمه بیمار اول - که بزرگی زمین ترکی با تخریب زائده های کلینوئید در آن مشاهده می شود



شکل ۳): عکس میکروسکوپی از ضایعه هیئوفیز که در آن سلولها همیپرلاستیک نوع تیروتروف دارای هسته های وزیکولاریانوکلئول مشخص و سیتوپلاسم گاهی وزیکوله مشخص است (رنگ آمیزی هماتوکسیلین ائوزین ودرشت نمائی ۴۸۰x)

۵/۵ میلی گرم درصد میلی لیتر (طبیعی ۳-۷) بودند .

آزمایشات هورمونی به قرار ذیل بودند :

$T_4 = 5.4$ mcg درصد میلی لیتر به روش رادیو-

ایمنواسی $T_3 R.U. = 19.2\%$ تست LHRH با تزریق ۱۵۰

میکروگرم LRH سنتتیک و تست TRH با تزریق ۵۰۰ میکروگرم

سنتتیک انجام شد و نتایج به قرار ذیل بودند :

TSH بعد از تزریق TRH در زمان های صفر، نیم

ساعت و یک ساعت و دو ساعت به ترتیب ۵۵،۴۸ uU/ml،

۷۰،۵۹ بود . پرولاکتین به ترتیب ۲۳۰۰،۸۰۰ uU/ml،

۱۱۵۰،۱۳۰۰ بود .

FSH بعد از تزریق LHR در زمان های صفر، نیم

ساعت و یک ساعت و دو ساعت بعد از تزریق به ترتیب

۱۸/۲، ۲۰/۵، ۱۹/۱، ۱۳/۵ uU/ml بود و به ترتیب

۱۳، ۱۳، ۱۳، ۱۱ uU/ml بود .

در رادیوگرافی جمجمه زین تورسیک بزرگ و خوردگی

کلینوئید خلفی مشهود بودند . رادیوگرافی مچ دست طبق

جدول Gluelich W.W. Pyle (۹) سن استخوانی ۱۴

سال را نشان داد . اسکن کامپیوتری مغز تومور هیپوفیز یا

توسعه به قسمت بالای زین ترکی را نشان میداد ، بیمار

تحت عمل جراحی قرار گرفت و تومور هیپوفیز که به قسمت

های فوقانی زین ترکی دست اندازی داشت برداشته شد

(تا آنجاکه ممکن بود) دربرش میکروسکوپی تومورسلولهای

با سیتوپلاسم روشن که از نظر رنگ آمیزی معمولی کروموفوب

بودند دیده شد . بعد از عمل $T_4 = 2$ mcg/100ml

میلیمتر و $TSH = 72$ uU/ml و $FSH = 50$ uU/ml

بودند . بیمار با درمان تیروکسین و کورتون

مرخص گردیدند .

بحث

هنگامی که غده مترشحه محیطی وابسته به هیپوفیز

دچار کم کاری میگردند امکان دارد هیپوفیز عظم پیدا کند

و حتی تومورال شود . این کیفیت در بیماران دچار

هیپوگنادیسم اولیه (۴۰۱۰) و کم کاری غده فوق کلیه

(۱۱) و یا بعد از برداشتن گونادها با عمل جراحی (۱۲)

و یا پس از آدرنالکتومی (۱۳) دیده شده است و همچنین

در مورد کم کاری توام گونادو تیروئید (۱۴) و در بیماری

شکل (۳) و در رنگ آمیزی خاص جهت جستجوی هورمون ها که باروش ایمنونوپراکسیداز با همکاری کلینیک MAYO انجام شد ، سلول ها برای هورمون رشد ، FSH ، LH ، ACTH و پرولاکتین منفی بودند و در داخل سلول ها TSH به مقدار فراوان یافت شد .

بیمار دوم : خانم م . س ۲۰ ساله به علت تاری دید

و سردرد دربخش آندوکراین پذیرفته شد . بیمار موردشناخته

شده هیپوتیروئیدیسیم بود که از سن ۵ ماهگی تشخیص بیماری

داده شده و از آن زمان تا موقع بستری شدن تحت درمان

ناقص هورمون تیروئید به میزان $\frac{1}{4}$ مقدار لازم بوده است .

از یکماه پیش کاهش بینایی داشته و از دو هفته پیش دید

بیمار کاملاً "از بین رفته بود - از ۲ الی ۳ هفته پیش سردرد

و حالت تهوع به تابلوی بیماری اضافه شده بود . از ۴ ماه

پیش رگل بیمار قطع شده بود ، اخیراً " پرنوشی نیز داشته

است .

در معاینه بیماری بود چاق ، پفآلود ، با صدای

نسبتاً " کلفت ، فشار خون $\frac{100}{70}$ میلیمتر جیوه ، تعدادنبض

۷۲ در دقیقه و تعداد تنفس ۲۰ در دقیقه ، قد بیمار ۱۵۲

سانتیمتر و وزن بیمار ۶۸ کیلوگرم بود . چشم راست نور و

حرکت انگشت راحس میکرد و چشم چپ فقط نور را حس

میکرد . ته چشم هردو طرف آتروفی عصب باصره را نشان

میداد و سمع ریه و قلب طبیعی بودند . گالاکتوره مشهود بود .

معاینه شکم طبیعی بود . اندامها نسبتاً " کوتاه و سایر معاینات

طبیعی بودند ، بیمار با تشخیص هیپوتیروئیدیسیم و تومور-

هیپوفیز تحت بررسی قرار گرفت . هموگلوبین ۱۳/۳ گرم

درصد میلیمتر با هماتوکریت ۴۱٪ ، گلبول سفید ۷۵۰۰ -

باپلی نوکلتر ۷۰٪ و لنفوسیت ۲۵٪ و منوسیت ۵٪ ، آزمایش

ادرار طبیعی با وزن مخصوص ۱/۰۳۶ ، BUN ۲۰ میلی گرم و

قند خون ناشتا ۹۷ میلی گرم درصد میلی لیتر و سدیم ۱۵۷

و پتاسیم ۳/۵ میلی اکی والان در لیتر - کلسیم ۹/۲

میلی گرم و فسفر ۴/۹ میلی گرم درصد میلی لیتر بودند .

آلکالین فسفاتاز ۲۲۷ uU/L (طبیعی ۹۲-۳۶) ، $C.P.K$ U/L

۲۰۲ (طبیعی ۱۸۸-۳۶) $SGOT$ U/L ۶۳ (طبیعی ۳۶-۱۰)

$SGOT$ U/L ۵۷ (طبیعی ۳۳-۱۰) کلسترول ۲۹۷ میلی گرم

درصد میلیمتر (طبیعی ۲۵۰-۶۰) وتری گلیسیرید ۲۹۷

میل گرم درصد میلیمتر (طبیعی ۱۹۰-۱۰) اسید اوریک

منشاء هورمون ها و وجود آنها در سلول های تومورال خیلی مناسب میباشد. در تومور هیپوفیز بیمار اول که با این روش رنگ آمیزی شده وجود TSH ثابت شده است البته در بعضی از گزارشات رنگ آمیزی ایمونوپراکسیداز برای هورمون TSH منفی بوده است (۳) مثبت بودن رنگ آمیزی برای TSH در مورد بیمار ما میتواند نشان دهنده برطرف شدن اشکالات تکنیکی باشد که در گزارشات قبلی مانع نشان دادن TSH در سلول شده است. البته در تومورهای تولید کننده TSH که بطور اولیه در هیپوفیز بوجود میآید و باعث هیپر-تیروئیدیسم میشوند (که البته جزو علل نادر هیپر تیروئیدیسم میباشد) رنگ آمیزی ایمینولوژیک برای TSH مثبت بوده است (۲۶) از اینجا شاید بتوان نتیجه گرفت که علت منفی بودن رنگ آمیزی ایمینولوژیک برای TSH در گزارشات قبلی در تومورهای ثانویه به هیپوتیروئیدیسم، ورود بلافاصله TSH تولید شده توسط تومور به خون و دگرانوله شدن سلول ها باشد و اگر بلافاصله قبل از برداشت نمونه تومور هورمون تیروکسین تجویز شده باشد شانس مثبت بودن بیشتر است (۲۷) بیمار اول که رنگ آمیزی TSH مثبت بوده چند روز قبل از فوت هورمون تیروکسین دریافت کرده است. وجود پرولاکتین بالا در خون که در هر دو مورد معرفی شده وجود داشته است و در بیمار دوم باعث گالاکتوره نیز شده است، حائز اهمیت است. از نظر اتیولوژی میتواند به TRH که در اثر هیپوتیروئیدیسم از هیپوتالاموس ترشح شده و محرک مشترک سلول های تولید کننده TSH و پرولاکتین میباشد مربوط باشد و سلول های تومورال علاوه بر تولید TSH پرولاکتین هم ترشح کنند. ولی در بیمار ما رنگ آمیزی ایمونوپراکسیداز جهت پرولاکتین در سلول های تومورال منفی بوده و منشاء پرولاکتین مشخص نبوده است. در مورد FSH که در سرم بیمار بالا بوده است نشانه محکمی که منشاء آن از سلول های تومورال باشد در دست نیست. روش رنگ آمیزی ایمونوپراکسیداز با FSH منفی بوده است.

تشخیص افتراقی این تومورها موارد نادر، وجود TSH غیر فعال همراه با هیپوتیروئیدیسم است. در این موارد TSH غیر فعال در محیط به علت عدم تاثیر در تیروئید، باعث هیپوتیروئیدیسم میشود و از طرف دیگر به علت عدم

کلاین فلتر کیفیت فوق دیده شده است (۱۵). در مورد کم کاری تیروئید، بزرگی هیپوفیز، بزرگی سل تورسیک و تومور هیپوفیز دیده میشود بطوریکه در انواع مختلف کم کاری تیروئید و حتی با زمان های نه خیلی طولانی این پدیده رخ میدهد. کم کاری تیروئید و بزرگی زین ترکی اولین دفعه توسط Boyce در سال ۱۸۹۲ گزارش شد (۲) از آن به بعد در کم کاری تیروئید ایدیوپاتیک (۷ و ۱۷) آپلازی مادرزادی و تیروئیدیت (۱۸) و یا پس از درمان باید رادیواکتیو و عمل جراحی تیروئید (۱۷ و ۱۸) این پدیده گزارش شده است. این تومورها میتوانند زین ترکی را بزرگ کرده (۱۹ و ۲۰) خوردگی کلینوئید خلفی و قدامی و علائم فشار بر کیاسمای بینائی را ایجاد نمایند (۱۷ و ۲۱) این تومورها TSH ترشح میکنند و گاهی اوقات باعث بروز سندروم هائمی میشوند که نشانه ترشح دیگر هورمون های هیپوفیزی میباشد مانند بلوغ زودرس در کودکان (۷) و گالاکتوره در اشخاص بالغ (۶) افزایش ترشح هورمون رشد در جواب به بعضی از تحریکات، که بعد از درمان هیپوتیروئیدیسم به حالت طبیعی بر میگردد، نیز دیده شده است (۲۲) در موارد سندروم بلوغ زودرس در هیپوتیروئیدیسم گرچه علت آنرا به ازدیاد ترشح گونادو-تروفین نسبت داده اند ولی تا بحال افزایش ترشح FSH و LH بطور روشن دیده نشده است (۶) ولی شواهدی دال بر افزایش FSH و LH وجود دارد. در یک مورد که گونادوتروفین ادرار اندازه گیری شده بود و افزایش نشان میداد، بعد از درمان با تیروکسین میزان آن تا حدودی پایین آمده (۵) در بعضی موارد که حجم تومور آنقدرها زیاد نبوده یا اندازه گونادوتروفین هائمی بوده است آزمون LHRH جواب طبیعی میداده است (۲۴).

در بیمار اول معرفی شده ما میزان FSH بالاتر از ۸۰ uU/ml بوده است که در حداکثر میزان، قابل اندازه گیری با سیستم رادیوایمنواسی بود و احتمالاً "اگر سرم رقیق میشده اندازه های بیشتری بدست میآمد در حالیکه با توجه به توموری که تمام سل تورسیک را اشغال کرده بود انتظار میرفت FSH و LH در اثر عامل فشاری از حد معمول پایین تر باشد، روش رنگ آمیزی ایمونوپراکسیداز که توسط Stenberger و همکاران پیشنهاد شده (۲۵) جهت بررسی

هیپوتالامیک است، بیمار ضمن اینکه هیپوتیروئیدیسم ثانویه دارد ولی TSH خون بالاست و تست تحریکی با TSH شکالی را در تیروئید نشان نمیدهد (۲۹) البته این بیماران شدیداً هیپوتیروئید نمیشوند.

از نظر درمان مشی این تومورها با تومورهای دیگر هیپوفیز فرق دارد، اولاً " به رادیوتراپی جواب مساعد نمی دهند (۲۹) و ثانیاً " جواب خوبی به درمان تیروکسین دارند بطوریکه گزارشات متعدد درباره کوچک شدن زین ترکی (۱۷) از بین رفتن علائم فشاری و برطرف شدن همگی آتوپسی (۳۱) و توقف بلوغ زودرس و کوچک شدن زین ترکی وجود دارد.

وجود مکانیسم فیدبک منفی در هیپوفیز باعث هیپرتروفی و تومورال شدن هیپوفیز میگردد. در این بیماران تیروئید سالم است و با تزریق طبیعی جذب ید و میزان سنتز هورمون تیروئید افزایش مییابد (۲۸) مورد نادر دیگر بیماری بوده که TSH و FSH و ACTH غیر فعال داشته که با همین مکانیسم باعث ایجاد تومور هیپوفیز شده است (۱۴). در بیمار اول ما چون تست TSH انجام نشده از نظر تشویک ترشح TSH غیر فعال را نمیتوان رد کرد. ولی از نظر بالینی سابقه و علائم کرتنیسم مادرزادی و اینکه موارد TSH غیر فعال خیلی نادر بوده و در سنین بالاتری دیده میشود بیماری اخیر بعید به نظر میرسد. از موارد دیگر هیپوتیروئیدیسم با TSH بالا موارد هیپوتیروئیدیسم با منشاء

REFERENCES

- 1- Patel, V.C., and Kilpatrick. J.A.: Pituitary enlargement with longstanding myxoedema, New Zealand M.J. 70:21-23, 1969.
- 2- Boyce R., Beadles CF: Enlargement of the hypophysis cerebri in myxoedema: with remarks upon hypertrophy of the hypophysis, associated with changes in the thyroid body. J. Pathol. Bacteriol. 1:223-239, 1892.
- 3- Kats M.S. Gregerman R.I. Horvath E., Kovacs K. Ezrin C.; Thyrotroph cell adenoma of the hyman pituitary gland associated with primary hypothyroidism: Clinical and morphological features, Acta Endocrinologica, 95:41-48, 1980.
- 4- Bower BF: Pituitary enlargement secondary to untreated primary hypogonadism. Ann Intern Med. 69:107-109, 1968.
- 5- Balsam, A., Oppenheiner J.H., Pituitary Tumor with Primary Hypothyroidism, N.Y., State Journal of Medicine, 1737-41, 1975.
- 6- Bergstrand CG: A case of hypothyroidism with signs of precocious sexual development. Acta Endocrinol 20:338-342, 1955.
- 7- Van wyck JJ, Grumbach MM: Syndrome of precocius menstruation and galactorrhea in juvenile hypothyroidism: An example of hormonal overlap in pituitary feedback. J. Pediatr. 57:416-435, 1960.
- 8- Hancoch KW, Stich SR, Chapman C, Precocious puberty associated with primary hypothyroidism in a mongol girl Clin. Endocrinol (Oxf.) 11:611-618, 1979.
- 9- Greulich WW. Pyle SL: Radiographic Atlas of Skeletal Development of the Hand and Wrist. Stanford, Calif, Stanford University Press, 1959.

- 10-Russfield AB, Reiner L., Klaus H: The endocrine significance of hypophyseal tumors in man. Am. J. Pathol. 32: 1055-1075, 1956.
- 11-Lolyd CW: Central nervous system regulation of endocrine function in the human. Advances in Neuroendocrinology. Edited by AV Nalbandov. Urbana, III, University of Illinois Press, Page. 460-500, 1963.
- 12-Caughey JE: The aetiology of pituitary tumors: The role of hypogonadism and hypothyroidism. Aust. Ann. Med. 6:93-97, 1957.
- 13-Nelson DH, Meakin JW, Thorn GW: ACTH-producing pituitary tumors following adrenalectomy for Cushing's syndrome. Ann Intern Med. 52: 560-569, 1960.
- 14-Gordon SJ, Moses AM: Multiple endocrine organ refractoriness to trophic hormone stimulation. A patient with an enlarged sella turcica and increased FSH secretion. Ann Intern Med. 63:313-316, 1965.
- 15-Drury MI, O'Loughlin S. Sweeney EC: Coexisting Klinefelter's syndrome and primary hypothyroidism with an enlarged pituitary fossa. Ir. J. Med. Sci. 141: 19-24, 1972.
- 16- Tolis G., Bird C, Bertrand G., McKenzie JM, Ezrin C.: pituitary hyperthyroidism: case report and review of the literature. Am. J. Med. 64:177-181,1978.
- 17- Caughey JE, Lester MJ: Hypothyroidism and pituitary tumors NZ Med. J. 60: 486-489, 1961.
- 18- Russfield AB: Histology of the human hypophysis in thyroid diseases-hypothyroidism, hyperthyroidism, and cancer, J. Clin. Endocrinol Metab 15:1393-1408, 1955.
- 19- Langerson, L., Lefebvre, L., Giard, P., and Braq, E.: Tumeur basophile de l'hypophyse a expression clinique de myxoedeme terminee dans le coma, J.Sc. med. Lille 63: 152, 1945.
- 20- Zondek, H.: Diseases of the Endocrine Glands, London, Edward Arnold and Cpmpny, 1945.
- 21- Melnyk, C.S., and Greer, M.: Functional pituitary tumor in an adult possibly secondary to longstanding myxedema, J. Clin. Endocrinol. 25: 761,1965.
- 22- Iwatsubo H., et al.: Human growth hormone secretion in primary hypothyroidism before and after treatment. J.Clin. Endocrinol 27:1751-1754, 1967.
- 23- Hamiltorn CR Jr., Adams LC, Maloof F.: Hyperthyroidism due to thyrotropin-producing pituitary chromophobe adenoma. N Engl. J Med 283:1077-1080, 1970.
- 24- Keye W.R., Yuen H.B., Knopf R.F., Jaffe RB.: Amenorrhea, Hyperprolactinemia, and pituitary enlargement secondary to primary hyperthyroidism. Obstet & Gynecol.: 48: 697-702, 1976.

- 25- Sternberger LA, Hardy PH Jr., Cuculis, JJ, Meyer HG: The unlabeled antibody enzyme method of immunohistochemistry: preparation and properties of soluble antigen-antibody complex (horseradish peroxidase-antihorseradish peroxidase) and its use in identification of spirochetes. *J. Histochem Cytochem* 18:315-334, 1970.
- 26- Gharib H., Carpenter PC, Scheithauer BW., Service FJ.: The Spectrum of Inappropriate Pituitary Thyrotropin Secretion Associated with Hyperthyroidism, *Mayo Clin. Proc.* 57: 556-563, 1982.
- 27- Furth J., Moy P.: Thyrotropic Tumor Syndrome. *Arch Pathol.* 96:217-226, 1973.
- 28- Dickstein G., Bargilai D. Hypothyroidism Secondary to Biologically Inactive Thyroid-Stimulating-Hormone Secretion by a Pituitary Chromophobe Adenoma *Arch. Intern Med.*, Vol. 142:1544, 1982.
- 29- Peterson VB. Mc Gregor AM, Belshety et al secretion of thyrotropin with impaired biological activity in patients with hypothalamic, Pituitary disease. *Clinical Endocrinology*, 8:397-402, 1978.
- 30- Lawrence AM, Wilber JF, Hagen TC.: The Pituitary and Primary Hypothyroidism, *Arch Intern. Med*; 182: 327-334; 1973.
- 31- Skanse, B., and Aren, A.: Disappearance of Bitemporal hemianopsia following correction of myxedema in a case of a chromophobe pituitary tumor, *Acta Endocrinol.* 23: 289, 1956.