

بنام خدا

درمان بیماری هیرشپرونک با روش سوآو Soave
"گزارش در ۱۴ مورد"

دکتر ولی الله محرابی - دکتر حسین یزدانی

مقدمه:

هرچند در قرن هفدهم میلادی یک جراح بنام Frederici-Ryuchi ساکن Dutzch وجود چنین بیماری را بدون آنکه تشخیص دهد در کودکان شناخته، ولی اولین بار در سال ۱۸۸۶ هیرشپرونک به ماهیت آن پی برد و آنرا یک عارضه اتساعی عضلانی در کولون عنوان نمود. بعدها در سال ۱۹۳۸ ROBERSTON و Kernohan و در سال ۱۹۴۰ Farber فقدان امواج دودی را در قسمتی از روده بیمار تشخیص دادند، تا اینکه در سال ۱۹۴۹ Swenson بطور کامل پاتوفیزیولوژی بیماری را شرح داد و متد جراحی خاصی را ابداع نمود که بنام وی ثبت گردیده است. همچنین Duhamel و REHBEIN نیز از افراد صاحب نظر در تکنیک جراحی این بیماری میباشند.

کلیه جراحان چه در گذشته و چه حال متوجه این مسئله بوده و هستند که بتوان متدی را ابداع یا انتخاب نمود که اولاً: دارای عوارضی کمتر از قبیل نارسائی اسفنگتر مقعد - عود بیماری بعد از عمل - بی اختیاری در دفع ارادی مدفوع باشد، ثانیاً: شوک عمل نیز در کودکان کمتر باشد. لذا

این امر را برآن داشت تا با مراجعه به جرائد و تجربیات قبلی خود، متد Soave را انتخاب نمائیم، ۱۴ کودک مبتلا به بیماری هیرشپرونک را با این متد تحت عمل جراحی قرار داده ایم که نتایج حاصله در آخر مقاله به بحث گذاشته خواهد شد.

بیماری هیرشپرونک که یک بیماری مادرزادی است آنرا مگاکولون آگانگلیوئیک و یا مگاکولون مادرزادی نیز میگویند، علت آن فقدان و یا عدم گانگلیون های عصبی میانتریک در قسمتی از جدار کولون میباشد که تنها وسیله تشخیص افتراقی آن با مگاکولون های اکتسابی است (۵). وجود این بیماری در پسران شایعتر است بطوریکه نسبت آن بین پسر و دختر ۵ تا ۶ بیک میباشد. علت پیدایش بیماری در ۷۰ تا ۷۵ درصد در قسمت رکتوسیگموئید مشاهده میگردد و ۶٪ موارد، بیماری تمام کولون را فرا میگیرد (۱۰)، تابلوی بیماری در کودکان، برحسب سنین مختلف متفاوت است و میتوان آنرا در دو گروه مطالعه نمود:

۱- گروه اول، نوزادان:

* دکتر ولی الله محرابی دانشیار و رئیس مرکز جراحی کودکان دانشکده پزشکی - دانشگاه تهران.

* دکتر حسین یزدانی استادیار مرکز جراحی کودکان دانشکده پزشکی - دانشگاه تهران.

هرچند متدهای مختلفی برای برطرف نمودن این بیماری بکار برده میشود و معمول است، ولی ما متد Soave را بر روی ۱۴ کودک انجام داده ایم، و متناسب با سن و حال عمومی نوزادان و کودکان دو راه را پیشنهاد مینمائیم:

۱- در نوزادان در تمام حالات یک کولستومی در قسمت کولون عرضی انجام میدهیم و همزمان با آن از نقاط مختلف طولی رکتوم و سیگموئید بفواصل ۵ سانتی متری از جدار روده بیوپسی هائیکه شامل سرور و موسکولوز باشد بر میداریم، پس از ترمیم جلد یک سوند فولی (از قسمت دیستال کولوستومی) وارد آن نموده و با سرم فیزیولوژی محتویات قسمت دیستال کولون را تخلیه مینمائیم. عمل جراحی نهائی بعد از ۶ ماهگی انجام میشود.

۲- در کودکان سنین بالا، عمل جراحی نهائی در یک فاز صورت میگیرد تعیین حدود کولکتومی در این سنین، گرچه بایستی بطریقه بیوپسی پراوپراتوار (Frosen Sectin) انجام گیرد ولی بعلت نبودن امکانات، بطریقه کلینک انجام گرفته است و نتایج بیوستهای بعد از عمل کاملاً قانع کننده اند. در اینجا لازم به تذکر است که کلیه آزمایشهای لازم منجمه IVP بطور روتین صورت میگیرد، سپس یک سوند سه راه را وارد رکتوم نموده آنرا تثبیت مینمائیم، بعداً از یک راه قطره قطره سرم فیزیولوژ بطور دائم وارد کولون نموده و از راه دیگر مدفوع رقیق شده خارج میشود، بطوریکه در ظرف ۲ الی ۳ روز روده تخلیه گشته و بیمار آماده برای عمل جراحی میباشد. کنترل آب و الکترولیت در این مدت بسیار ضروری است.

تکنیک عمل جراحی با متد Soave

F, F. D. C. B, A

ش ۱

شامل دو فاز است، یک فاز شکمی و یک فاز پرینه‌ای:

۱- فاز شکمی

لاپاروتومی میانی زیر ناف که تا بالای پوبیس ادامه دارد. بعد از لاپاروتومی، کولون سیگموئید و کولون نزولی را

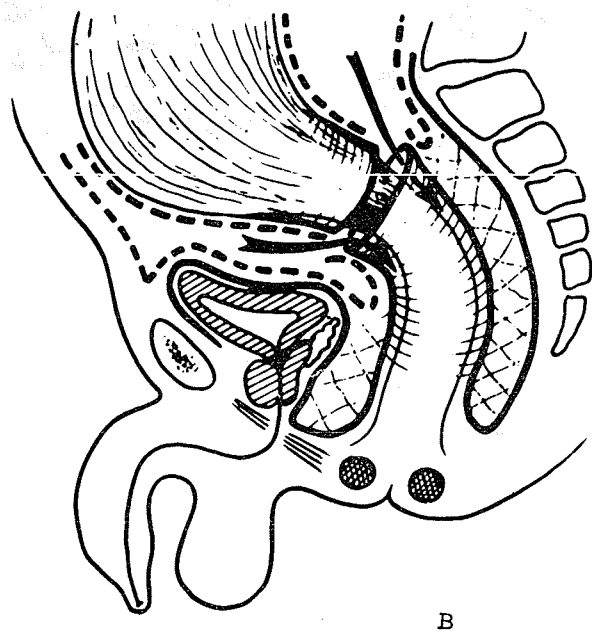
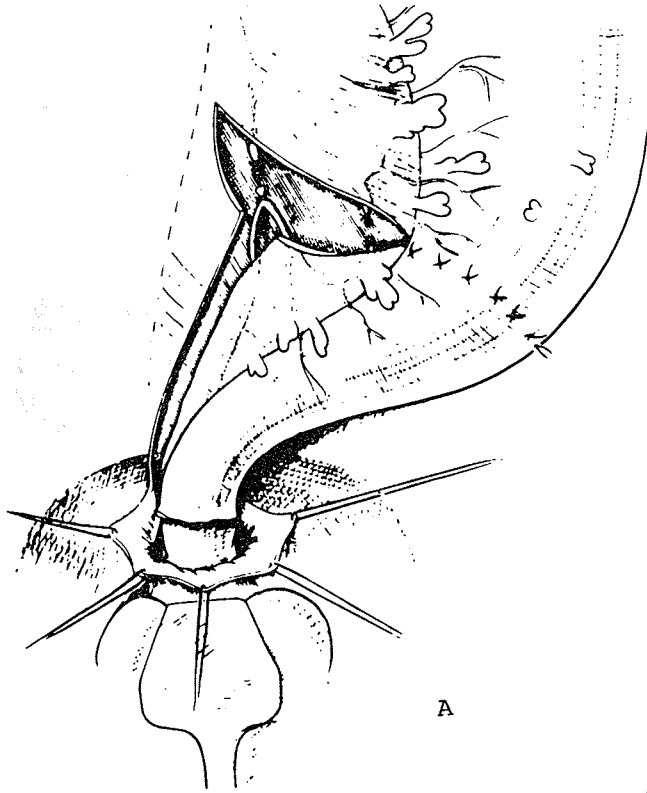
در هفته اول حیات، بخصوص پس از تغذیه از راه دهان، یک تابلوی شکم حاد با عدم خروج مکنیوم و گاز مشاهده میگردد، تدریجاً روده‌ها یک حالت انسدادی بخود میگیرند، شکم نفاخ میگردد و حرکات پرستالتیک در زیر پوست شکم واضح اند. رفته رفته استفراغ صفاوی، بیقراری و امتناع از گرفتن پستان مادر، تابلوی خاص این سنین را تکمیل میکنند. در پرتونگاری ساده شکم، تجمع گاز و مدفوع در روده‌ها با تشکیل سطح هیدروآئریک مشاهده میگردد. اگر از راه رکتوم لوله‌ای بدرون کولون سیگموئید وارد نمائیم، گاز و مدفوع با سرعت و با جهش خارج میشوند.

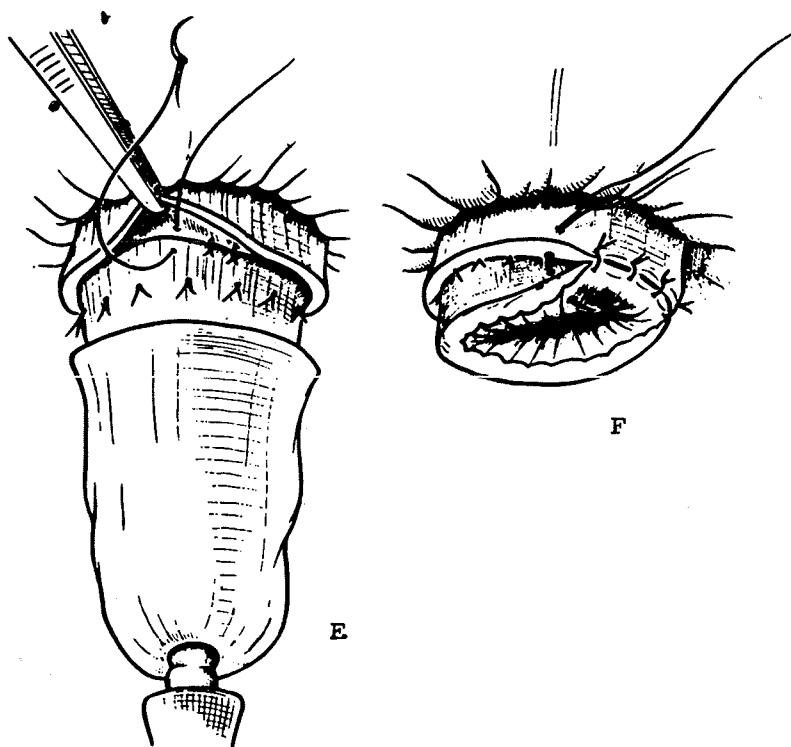
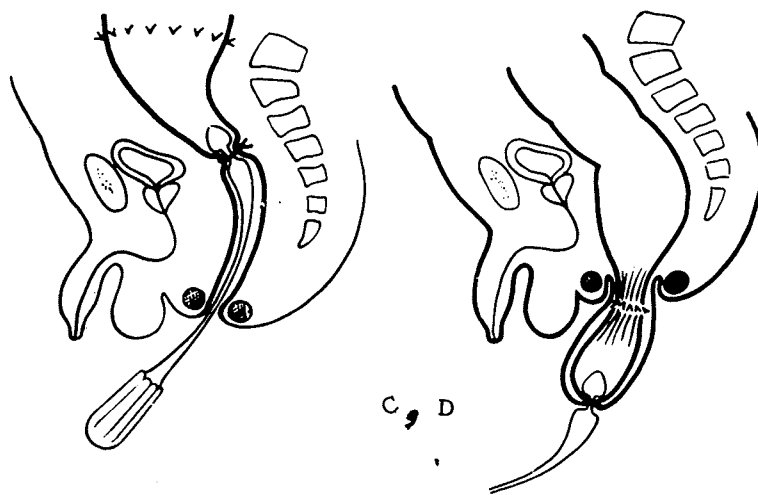
۲- گروه دوم، خردسالان و کودکان:

در این کودکان تاخیر در دفع مدفوع و بیوست مزمن - شکم نفاخ - نارسائی در رشد سوء تغذیه - کم خونی - سی اشتهائی و عفونت مکرر ریه‌ها مشاهده میگردد. در پرتونگاری، قفسه سینه که یک فرم چلیک با اتساع پرده دیافراگم بخود گرفته است کم شدن فواصل بین دنده‌ها نیز ملاحظه میگردد. شکم نفاخ است و اکثراً "توده‌های متعدد و سفت مدفوع (فکالوئید) لمس میشود، جدار شکم نازک میباشد بطوریکه حرکات دودی روده از ورای پوست شکم دیده میشود. اطراف آنوس آغشته به مدفوع نرم میباشد.

برای تشخیص بیماری هیرشپرونک علاوه بر علائم فوق، میتوان از پرتونگاری با تنقیه با ریوم، آزمایش هیستوشیمیائی (افزایش استیل کولین استراز در سرم و اریترو سیتها) (۱۱)، الکترومانومتری و بیوپسی جدار روده استفاده نمود ارزش تشخیصی بین ۸۵ تا ۱۰۰٪ را دارد. متد الکترومانومتریک که در سال ۱۹۶۸ توسط Tobian عنوان گردید. در این متد الکترودها و بالنی را داخل رکتوم قرار میدهند. و با ایجاد فشار بجدار رکتوم سبب اتساع آن و ایجاد فشار بر روی اسفنکرهای داخلی و خارجی مقعد میگردد. در اشخاص سالم اتساع رکتوم و مجرای آنان سبب رفلکسی میگردد که حاصل آن شل شدن اسفنکر داخلی است. در مبتلایان به بیماری هیرشپرونک این رفلکس وجود ندارد.

درمان:





ردیف	سن	جنس		عمل		دوره	عوارض				نتایج عمل	ملاحظات		
		♂	♀	در یک فاز	در دو فاز		کولیت	انفکسیون	نارسایی افشتر	سایر عوارض				
۱	۱۲ ساله		+	+		۲ ماه	+			مانه، نروژنیک		+		
۲	۱۰ ساله	+		+		۱ ماه	+							
۳	۲ روزه	+			+	۳ هفته					+			
۴	۱/۳ ساله	+		+		۲ هفته					+			
۵	۵ ماهه	+			+	۳ هفته					+			
۶	۵ ساله	+		+		۱ هفته				تانوسه	+		هیپروپرینگ ثانوی (اکتسابی)	
۷	۷ ساله	+		+		۲ هفته					+			
۸	۱ ماهه	+			+	۵ هفته		+			+			
۹	۱ ساله	+		+		۳ هفته					+			
۱۰	۲ روزه		+		+	۵ هفته						+	(اکتسابی)	
۱۱	۲ ماهه		+		+	۸-۱۵ روز			±			+	هیپروپرینگ ثانوی کراسپلیس بلاستیک	
۱۲	۲ ساله	+		+		۱۰ روز					+			
۱۳	۲/۳ ساله	+		+		۹ روز					+			
۱۴	۴ ساله	+		+		۱۰ روز		±			+			
		۱۱	۳	۹	۵		۲	۲	۱	۱	۲	۳	۱	
۱۴	-	%۷۸/۴	%۲۱/۶	%۶۴/۸	%۳۶		%۱۴/۴	%۱۴/۴	%۷/۲	%۷/۲	%۱۴/۴	%۶۴/۸	%۲۱/۶	%۷/۲

جدول شماره یک نموداری از بیماری‌هایی که با متد (سواو) تحبیت عمل جراحی قرار گرفته‌اند.

جدول شماره یک

بالاخره سپتی سمی، ایتولوژی این عارضه معلوم نیست، افزایش پروستاگلندین، آنتروتوکسین و اختلال در جذب اسیدهای صفراوی ممکنست نقشی داشته باشند (۳). بطور آزمایشی با تجویز کلسیرامین توانسته اند این عارضه را کنترل و درمان نمایند (۳).

نتیجه و بحث:

بین سالهای ۵۹ - ۱۳۵۵ جمعا ۱۴ بیمار با تشخیص بالینی مگاکولون بستری و تحت درمان قرار گرفته اند. پس از بررسی، فقط در دو مورد مگاکولون اکتسابی با تنگی رکتوم بوده و در ۱۳ مورد بیماری هیرشپرونک وجود داشت. از ۱۴ کودک ۱۱ کودک پسر و سه کودک دختر بوده است، در کلیه بیماران IVP صورت گرفته و در ۵ کودک که کمتر از ششماه سن داشته قبلا "کولستومی انجام گرفت. ۱۱ کودک از ۱۴ کودک که با متد Soave عمل شدند نتیجه بسیار خوب داشته فقط در یک مورد محل آناستوموز باز گردید که مجدداً تحت عمل جراحی قرار گرفت. دو مورد مرگ داشتیم، یکی از آنان با تابلوی سپتی سمی فوت شد، و بیمار دوم که با سابقه بیوست مزمن مراجعه کرده بود کولستومی شد، سه هفته بعد در اثر اسهال شدید با تابلوی آنتروکولیت فوت نمود و اتوپسی نشانگر یک کولیت روده با واکنش جسم خارجی بود. در یک مورد، مثانه نروژنیک تشخیص داده شد.

با توجه به تجربه ای که برای معالجه بیماری هیرشپرونک با متد Soave بدست آورده ایم، سادگی متد، نتایج حاصله (فقط ۱۴٪ تلف جانی)، محیط اجتماعی ایران، و مقایسه نتایج آن با آمار سایرین، ما را بر آن داشت که این متد را بطور روتین اختیار نموده و آنرا به همکاران دیگر توصیه نمائیم.

تا سرحدی که لازم است و قبلا" با بیوپسی مشخص گردیده بود آزاد نموده و حدود آنرا با نح علامت گذاری مینمائیم (A). سپس در فاصله یک سانتیمتری کف لگن (در محاذات قعر بن بست های پریتونئال جلو و عقب رکتوم) محیط رکتوم را تا حد مخاط قطع مینمائیم (بطوریکه مخاط بریده نشود) (B). لایه مخاطی را از سروموسکولر تا یکسانتی متری بالای اسفنگتر مقعد آزاد مینمائیم بطوریکه از سروموسکولر یک غلاف و یا آستین عضلانی بدست آید.

۲- فاز پربینه ای:

در این فاز پاهای کودک را بلند نموده بطریقه لیتومی قرار میدهیم و کولون آزاد شده را از داخل غلاف عضلانی رکتوم از طریق مجرای آنال به بیرون میکشیم (C.D.E) تا حدی که محل علامت گذاری شده کولون از آنوس خارج شود، کولون را از محل علامتگذاری شده قطع نموده و با مخاط آنوس سوتور میکشیم (F). پس از گذاشتن درن رودن Rodon (بین غلاف عضلانی و روده)، و دوختن غلاف دور تا دور روده، آنگاه جدار شکم را هم میندیم. درن بعد از ۴۸ ساعت کشیده میشود. از مزایای این متد این است که در یک جلسه صورت گرفته و در سیستم آناتومی لگن هیچگونه تغییری حاصل نمیشود و خطر انفکسیون بسیار ناچیز است.

عوارض بعد از عمل:

از عوارض زودرس میتوان عفونت و تنگی را نام برد. عوارض دیررس، شامل بیوست و بی اختیاری ارادی مدفوع میباشد. آنتروکولیت ها که بیشتر در سه ماه اول تولد پیدا شده نیز یکی از عوارض مهلک میباشد و علائم آن عبارتند از اسهال آبکی و جهنده، تب و ضعف شدید، پرفوراسیون و

References

- 1- Baranowicz: the result of soav operation kinder chirurgie. 20 (9) jan 1977.
- 2- Dale.G: an improve method for the determination of acethyl cholinesterase activity in rectal biopsy. clinica chimica acta 77(31) 407-13 Jun 1977.

- 3- John.D.lioud.still.hirschsprung enterocolitis prostaglandinsand response to cholestyramine.
journalof ped surg, vol 13,No,4,417-418, Aug 1978.
- 4- Josef.F.fitzgerald difficulties with defecation and elimination in child.
clinics in gastroenterology 6; 2; (253-97) May. 1977.
- 5- Lane.R.H.S. Idiopathic: meya colon-BR.T. Surg 64(5): 307-10 May 1977.
- 6- Parrish.R.A.modified duhamel operation.
am surg 43(5) (283-6) May 1977.
- 7- Patrick. meunier. accuracy of the manometric diagnosis of hirschsprung disease.
Jo. of ped. surgery. vol 13; No 4 (411-414) Aug 1978.
- 8- G.P. Pilling ped surgery texbook second edition.
vol, 2,960. chicago, 1972.
- 9- Soave F. long term result of operation, tr in hirschsprung disease kinder chirurgie. 22(267) Nov. 1977.
- 10-Sylvain. R.Y.Klein. Haus Hirschsprung; disease Tour of ped. Surg. vol XIV.
No. 5(588-597) Oct. 1979.
- 11- Veb Boston/S. cywes. serum. and erythrocyte. acetyl cholinesterase activity.
inhirschsprung disease.
Jo.of.ped,surg, vol,13,No 4, (407-409) Aug 1978.