

"درمان آنوس بسته از نوع سوپرالواتور"

دکتر ولی‌اله محرابی* - دکتر ابوالقاسم پاکدامن**

سوراخ کردن و دیلاته کردن بوده ابداع نمودند که خود پایه درمانهای بعدی گردید .

دیگر از روشهای درمانی درمورد این بیماران ، بریدن و برداشتن محل مقعد و سوزاندن آن ناحیه و در نتیجه ایجاد زخمی جوش خورده بود که باعث کشش انتهای روده به پائین میگردد .

لیتره (۱۳) Littre در سال ۱۷۱۰ انجام عمل کولوستومی را پیشنهاد نمود که تا قرن هیجدهم متد برگزیده جراحان فرانسوی بوده تا اینکه در سال ۱۸۳۵ آموسات (۲) Amussate روش رکتوپرینال Rectoperineal را عنوان متد درمانی قرارداد ، و در این عمل از طریق پرینه به رکتوم دست یافت و پس از آزاد نمودن رکتوم آنرا به پائین کشیده و به پوست دوخت . در ادامه این روش برداشتن استخوان دنبالچه در این عمل مورد توجه میباشد .

مکلود MC Lcod در سال ۱۸۸۰ روش جراحی آبدومینوپرینال را عرضه نمود (۱۴) همین روش در اصل هنوز هم از روشهای درمانی کنونی است که برای معالجه اینگونه

تاریخچه : شناخت عارضه مادرزادی آنوس بسته از نظر تاریخ پزشکی سابقه طولانی دارد - پزشکان قدیم یونانی ، رومی و ایرانی آنرا می شناخته و به درمان آن می پرداخته اند (۴-۱۵) آنچه را که مستند بر شناخت این بیماری از طرف ایرانیان میباشد حدیثی است که گویند حارث بن کلداه از فارغ التحصیلان دانشگاه جندی شاپور بوده و قبل از بعثت رسول اکرم (ص) به طبابت مشغول بوده است . حارث بر اثر آنکه زنش صبحگاهان مشغول پاک کردن دندانهایش که خلال در آنها قرار داشت بود ، بروی خرده گرفت و چنین تصور نمود که زنش صبحانه خود را خورده است ، زن در نظر حارث بی انضباط تلقی گردید ، وی را طلاق داد . زن به زوجیت یوسف شقفی درآمد که از او پسری به نام حجاج بدنیا آمد . چنین معروف است که حجاج را سوراخ مقعد باز نبود و با عمل جراحی باز شد (۲۱) .

جالینوس Djalinus و پالوس آژنتیا بیزانسیا Paulus Agentia Bisantia که یک کشیش کاتولیک بود (۶) در قرن هفتم میلادی روش درمان جراحی را که بصورت

* - دکتر ولی‌اله محرابی : دانشیار دانشکده پزشکی دانشگاه تهران - بخش جراحی کودکان بیمارستان بهرامی .

** - دکتر ابوالقاسم پاکدامن : دانشیار موسسه تحقیقات و برنامه ریزی علمی و آموزشی .

ناهنجاریها بکار برده میشود .

جنین شناسی :

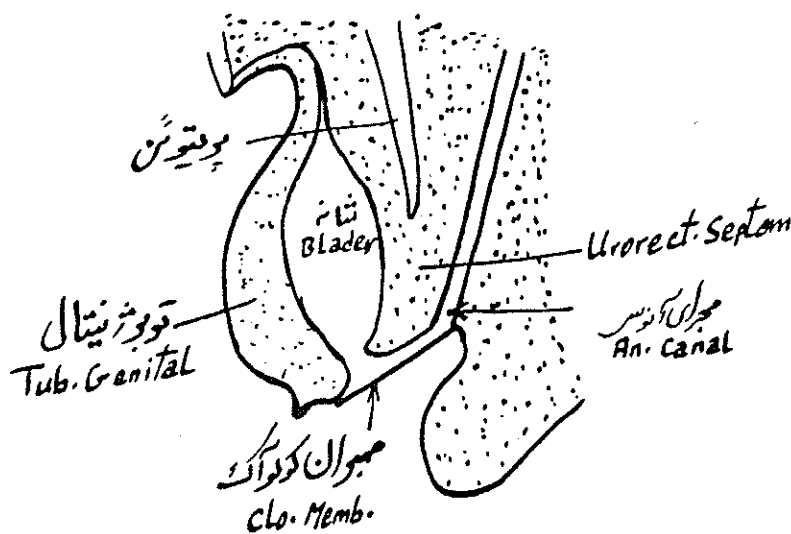
در هفته های پنجم الی هشتم دوران جنینی دستگاه اداری تناسلی و قسمت پائین رکتوم مشخص میگردد . حفره بزرگ انتهائی یا کلوآک Cloac که توسط غشائی از پرینه جدا شده است به مجرای آلانتونیک alantonic Duct و روده خلفی Hind gut تقسیم میکند (۸-۹-۱۰) که قسمت شکمی آن مثانه و دستگاه تناسلی و مجاری ادراری را میسازد ، حال اینکه قسمت خلفی فقط در تشکیل رکتوم و ارتباط آن به آنوس موظف است . در هفته های هفتم در مقابل همین غشاء خلفی حد فاصل با پرینه که پروکتودرم وجود دارد و سطح آنرا پوشانده بصورت یک فرورفتگی ظاهر شده که این فرورفتگی رفته رفته پیشروی نموده و با رکتوم متصل میشود و بالاخره غشائی که در اثر ارتباط بین این دو لایه بوجود میآید سوراخ شده و مجرای آنوس را میسازد (شکل ۱) .

هر نوع اختلالی در پدیده تکامل فوق الذکر در هفته های هفتم و هشتم باعث ایجاد ناهنجاری در این ناحیه

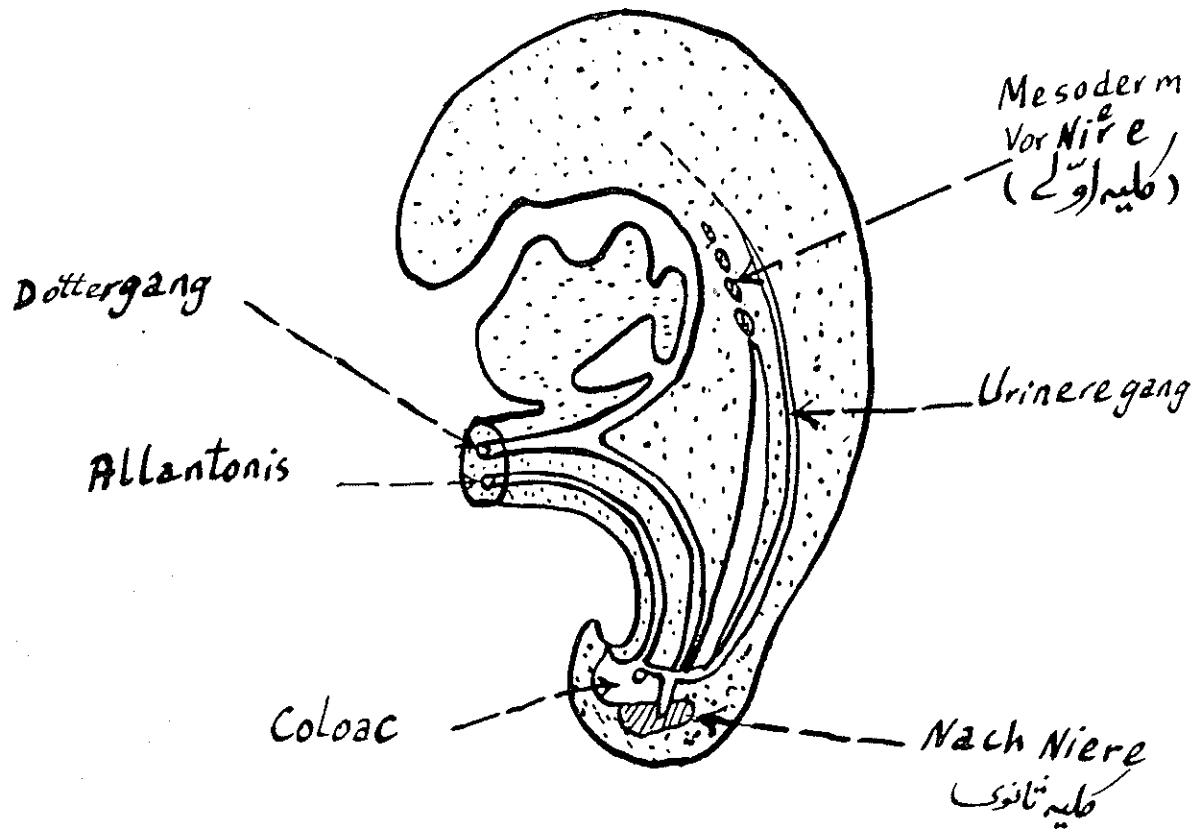
میگردد (شکل ۲) . ناهنجاری های مادرزادی مقعد در بین نوزادان در حدود یک در ۱۵۰۰ الی ۵۰۰۰ میباشد (۱۶) . از ایران رقم صحیح در دست نیست ولی با توجه به آمار بخش جراحی کودکان بهرامی که در مدت پنج سال و نیم گرفته شده در مقابل ۷۰۰۰ کودک مراجعه کننده ۴۴ کودک دچار ناهنجاری آنوس بوده است . این ناهنجاری ممکن است با ناهنجاریهای دیگری از قبیل آترزی مری - ناهنجاری قلبی - تنگی اثنی عشر - هرنی هیاتال - کلیه پلی کیستیک - اکستروفی مثانه - هیوسپادی - آترزی مهبل - رحم دوشاخه - ناهنجاری ستون مهره ای (۱۷-۱۱-۵) و نخاع و غیره همراه باشد که سبب مرگ و میر نوزادان میگردد . لذا بهمین جهت در تعیین میزان مرگ و میر نوزادان موثر میباشند .

بنا به گفته فرانز بوشنر Franz Buchner از جمله ناهنجاریهای مادرزادی قطب پائین بدن ناهنجاریهای کلیه و آترزی مقعد میباشد (۱۸-۷) . در آترزی های مادرزادی انتهای روده و رکتوم یا بطور کامل بسته میشود ، یا کم و بیش بصورت فیستولی به خارج (کیسه بیضه - مثانه - واژن) و یا زیر جلد راه باز میکند (شکل ۳) .

لاد Iadd و گروس CROSS در سال ۱۹۳۴ ناهنجاریهای



((جنین ۱۶ میلیتوی)) ش ۱-۱



« شب ۲- جنین ۱۶ سلولی »

ج: انتهای کیسه کور رکتوم در درون حلقه اسفنگتر خارجی قرار گرفته (ناهنجاری بینابین).

د: نوع مختلط که به هیچکدام از گروههای فوق تشابهی ندارد.

تشخیص ناهنجاری آنوس بسته علاوه بر علائم بالینی بعد از زایمان و نفخ شکم در ۲۴ ساعت اول حیات عدم خروج گاز و مکنیوم، رادیوگرافی با متد Stein Ritz میباشد که با گذاشتن یک جسم فلزی در محل مقعد احتمالی و قرار دادن طفل در وضع آویخته به پاها و پرتونگاری درد و جهت رخ و نیمرخ صورت میگیرد. حد فاصل بین هوای موجود در رکتوم و محل فلز در جلد را میتوان طول آترزی قبول نمود. همچنین در بعضی مواقع تجمع و مشاهده هوا در پشت استخوان پویس وجود هوا در مثانه و بالاخره وجود فیستول رکتوزیکال را اثبات مینماید.

پونکسیون و تزریق مواد حاجبی مانند باریوم در کیسه کور رکتوم به تاریخچه طب سپرده شده و عدم انجام این کار

ناحیه آنورکتال را برحسب نوع عارضه به چهار گروه تقسیم نمود (۱۷):

گروه اول: رکتوم و مقعد باز است ولی بعلت پارگی ناقص غشاء مخرجی در مقعد تنگی وجود دارد (استوزمقعد).

گروه دوم: مقعد کاملاً بسته میباشد (آترزی مقعد).

گروه سوم: مقعد باز است ولی ارتباطش با رکتوم قطع است (آترزی رکتوم).

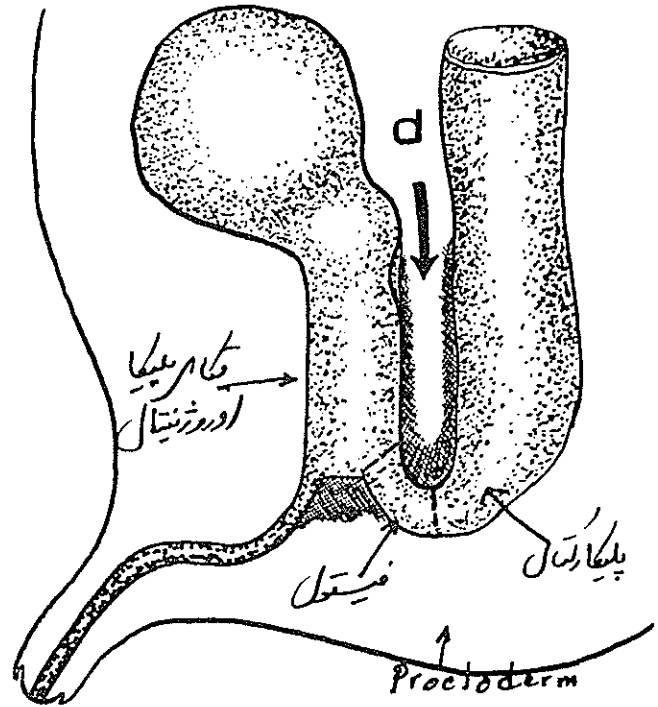
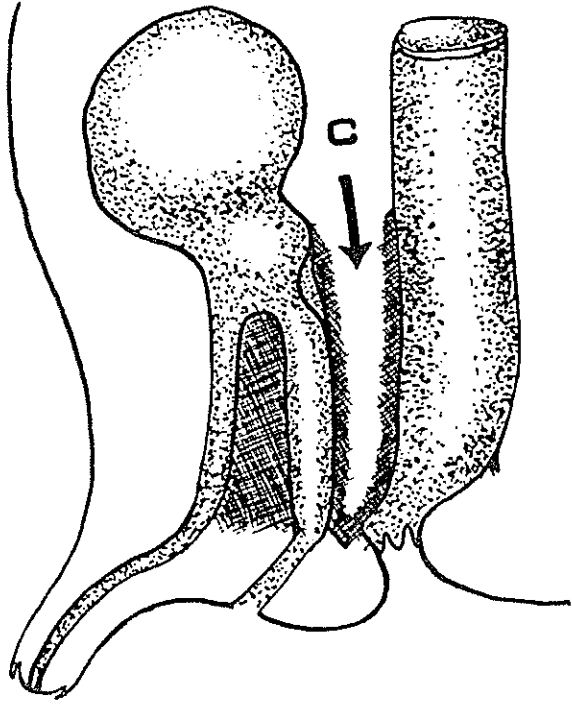
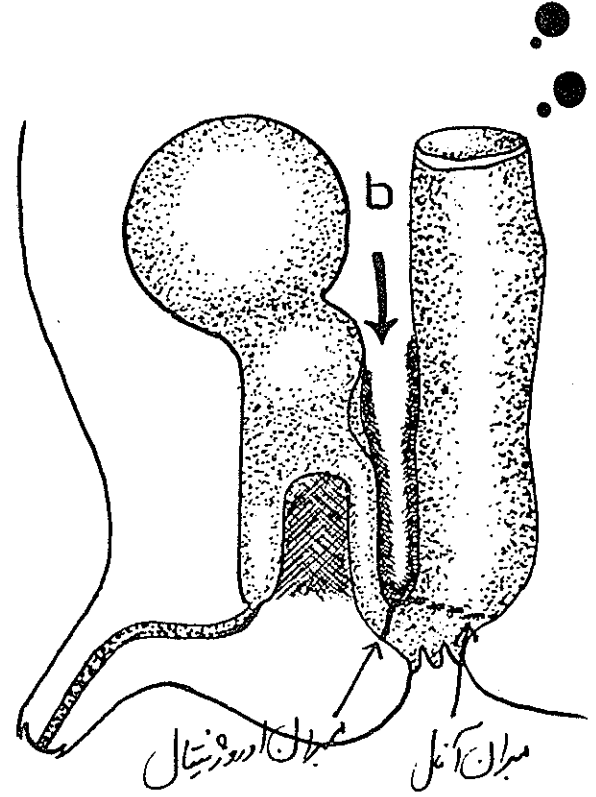
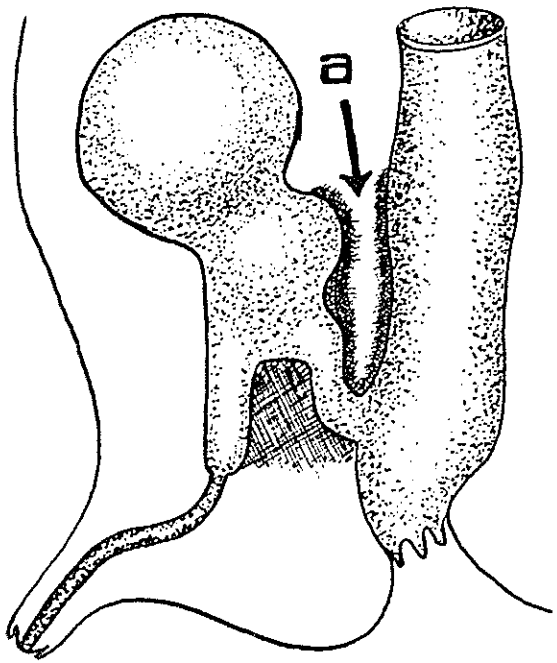
گروه چهارم: مقعد و رکتوم باز است ولی تنگی در رکتوم است (استوز رکتوم).

از نظر قرار گرفتن انتهای کیسه رکتوم در داخل لگن و فاصله آن با پوست پیرینه اگر نسبت به عضله های لواتور بسنجیم باز هم به چهار نوع تقسیم میشود (۱۶).

الف: کیسه کور رکتوم در بالای عضله اسفنگتر خارجی مخرج یعنی لواتور قرار گرفته (سوپرالواتور).

ب: کیسه کور رکتوم در پائین عضله اسفنگتر خارجی مخرج یعنی لواتور قرار گرفته (اینفرالواتور).

مصلحت میباشد . سیستوگرافی و نشان فیستول یا مواد حاجب از نظر علمی اهمیت بسزائی دارد .



جدول شماره ۱

شماره بیمار	تعداد	جنس		نوع آتوز	نتیجه آتوز	آتوزی آتوز		آتوزی آتوز و رکتوم		آتوزی رکتوم	سوپرالواتور	اینقرالواتور	اینترموویست	مترقیه
		♂	♀			بدون	با	بدون	با					
۱	۱	-	+	یکساله	۰	۰								
۲	۱	-	+	یکسال و نیمه	۰	۰								
۳	۱	-	+	۵ساله	۰	۰								
۴	۳	-	+++	۳روزه	۰	۰۰								
۵	۱	+	-	۳روزه	۰	۰				۰۰				
۶	۲	++	-	یکروزه	۰	۰۰				۰				
۷	۱	-	+	۶ساله	۰	۰								
۸	۱	-	+	۲ساله	۰	۰								
۹	۱	+	-	۱۱ساله	۰	۰								۰
۱۰	۱	-	+	۷ماهه	۰	۰								
۱۱	۲	++	-	۷روزه	۰	۰		۰		۰۰				
۱۲	۲	++	-	۱۱ماهه	۰	۰۰								
۱۳	۳	+++	-	یکساله	۰	۰۰۰								
۱۴	۲	++	-	یکماهه	۰	۰۰								
۱۵	۱	+	-	۲ساله	۰	۰								
۱۶	۱	+	-	۲ماهه	۰	۰								
۱۷	۱	-	+	۱۴ماهه	۰	۰		۰		۰				
۱۸	۳	-	+++	۲۷روزه	۰	۰۰				۰۰				
۱۹	۱	+	-	یکسال و نیمه	۰	۰								
۲۰	۲	-	++	۱۱روزه	۰	۰		۰		۰				
۲۱	۲	-	++	۴روزه	۰	۰		۰		۰				
۲۲	۱	-	+	یکماهه	۰	۰								۰
۲۳	۱	+	-	۷ماهه	۰	۰								
۲۴	۴	-	++++	۳روزه	۰	۰	۰	۰	۰	۰۰	۰	۰	۰	
۲۵	۱	+	-	۸ماهه	۰	۰								
۲۶	۱	+	-	۴ساله	۰	۰								۰
۲۷	۱	+	-	۳ سال	۰	۰								
۲۸	۲	++	-	۶روزه	۰	۰۰				۰				
	۴۴	۲۲	۲۲	-	۵	۱	۳۰	۱	۷	-	۱۵	۱۴	۱۲	۳
	۱۰۰%	۵۰%	۵۰%											

(۳۴/۸%) یعنی ۱۵ بیمار دارای نوع سوپرالواتور و ۱۴ (۳۲%) دارای اینقرالواتور و ۱۱ (۲۷%) دارای بینابینی (اینترموویست) میباشند. بررسی نمائیم - نتایج حاصل را می توان در جدول شماره ۲ ملاحظه نمود.

جدول شماره ۲

متد عمل بکاربرده شده و نتایج عمل

شماره	متد عمل جراحی				دیپلاتاسیون	نتایج عمل جراحی				
	کولستومی	آبومینو	ساکرال	ساکرو		پیشانی	زائده	پوست	زائده	پوست
۱		*						*		
۲		*						*		
۳		*						*		
۴				***		*			**	
۵				*				*	*	
۶				*				*	*	
۷		*					*		*	
۸		*						*	*	
۹				*				*	*	
۱۰	*			**				*	*	
۱۱	*	*			*	*			*	
۱۲		*		*			*	*	*	
۱۳		*		**	*		*	*	*	
۱۴				**			*	*	*	
۱۵		*					*		*	
۱۶				*				*	*	
۱۷				*				*	*	
۱۸		*		**				**	*	
۱۹				*				*	*	
۲۰	*	*		*	**			*	*	
۲۱		*		*				*	*	
۲۲				*				*	*	
۲۳		*						*	*	
۲۴	**	*		**	*	*		*	**	
۲۵		*						*	*	
۲۶	*	*		*			*		*	
۲۷		*		*				*	*	
۲۸				**				*	**	
۴۴	۶	۱۸	۲۶	۸	۱	۳	۶	۱۶	۱۸	

اگر ما تعداد بیماران مبتلا بمینابینی را نیز جزو گروه سوپراواتور قرار دهیم خواهیم دید که (۶۱/۳٪) یعنی ۲۷ کودک با متد فوق تحت عمل جراحی قرار گرفته اند و نتایج حاصل کاملاً " رضایت بخش بوده است . با توجه به مشکلات عمل در روی این بیماران مرگ و میر وجود نداشته در دو مورد انفکسیون جلد مشاهده گردید ، درجه انکونتینانس بعلت کوچک بودن کودکان و نداشتن امکانات الکترومانومتری فقط از نتایج بالینی ارزشیابی شده است .

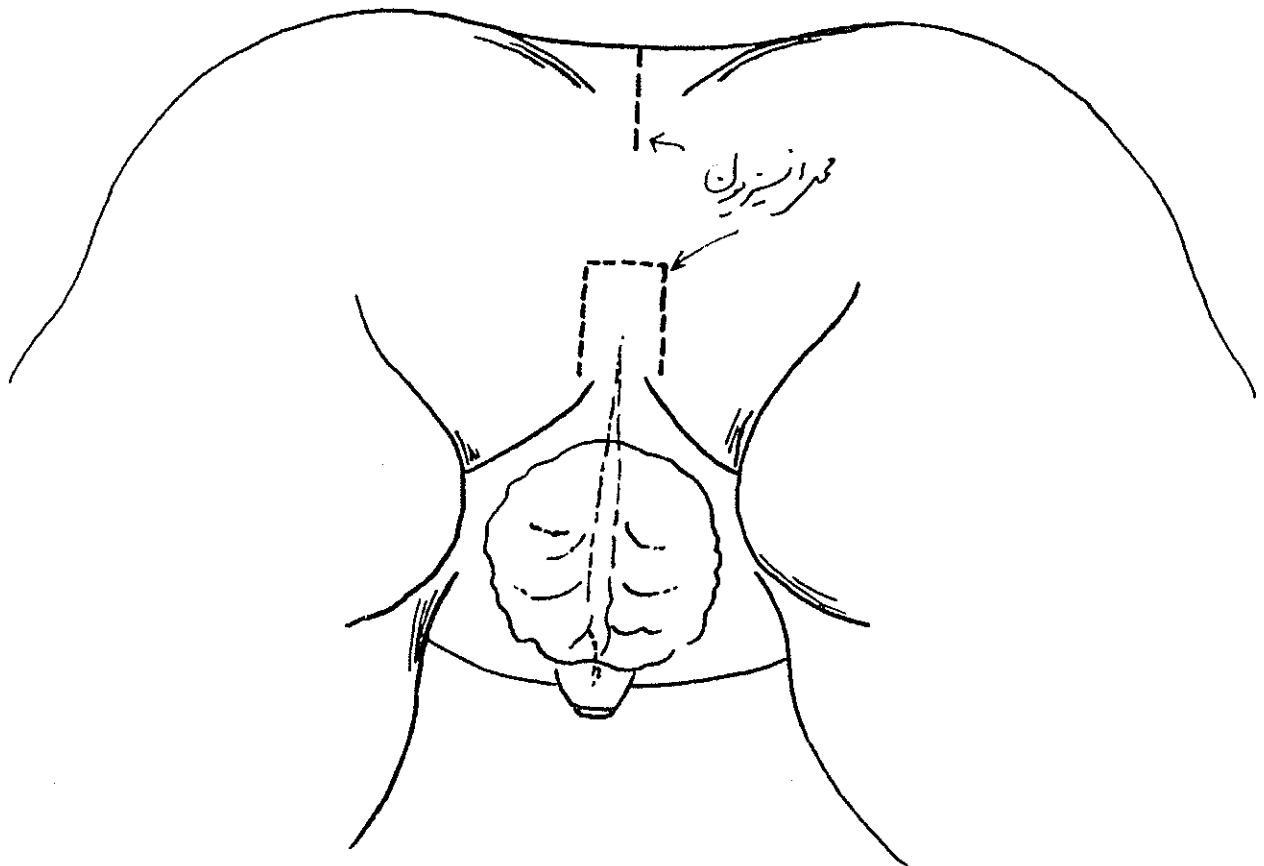
درمان:

بحث و نتیجه:

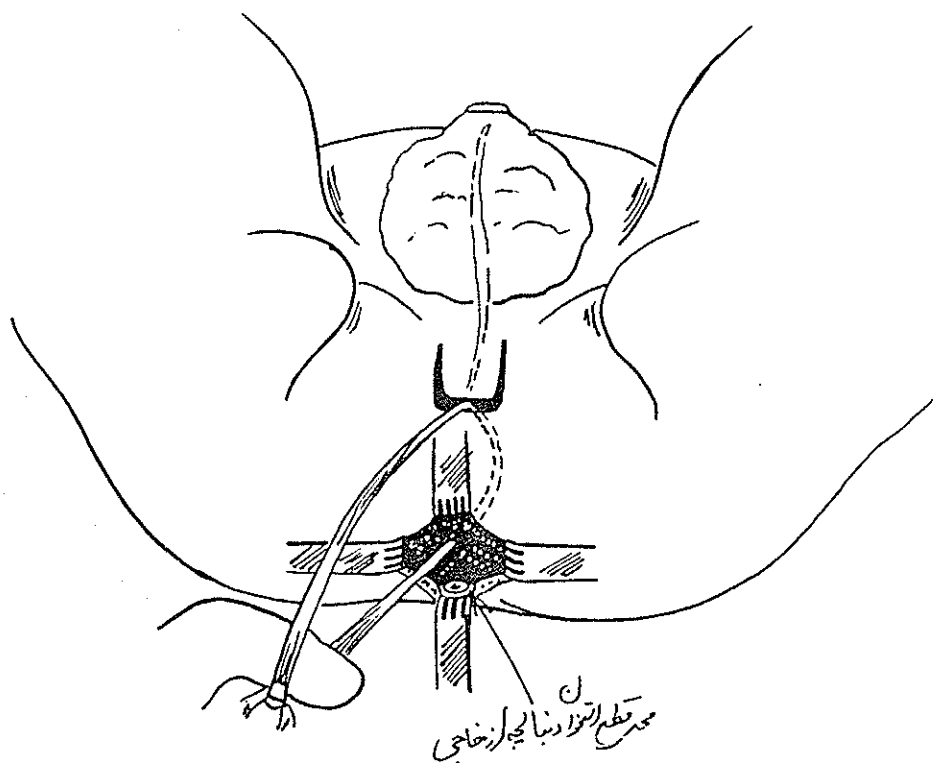
درمان این ناهنجاریها عمل جراحی است که تاکنون متدهای مختلفی از زمان جالینوس تا آژنتیا و از حارث بسن کلدی تا رهبین جهت اینکار بکار برده شده است. از نظر شوک عمل - سطح عمل - زمان عمل برای نوزادان بخصوص عوارضی از قبیل نگهداری گاز و مدفوع بعد از عمل جراحی در نوع سوپرالواتور که اهمیت بسزایی دارد ما را بر آن داشته تا تجربیات خویش را در درمان این نوع بخصوص با متدی که (Scharli) استفاده می شود مورد بحث و تبادل نظر قرار دهیم. در این متد عمل جراحی توجه کامل در محافظت وضع آنا تومی ناحیه قسمت تحتانی پلوئیس و آنورکتال می گردد. که از نظر نگهداری گاز و مدفوع و وظایف خود بسیار مهم میباشند.

در عکسهای زیر به ترتیب وضعیت کودک را در حال عمل ملاحظه میکنید.

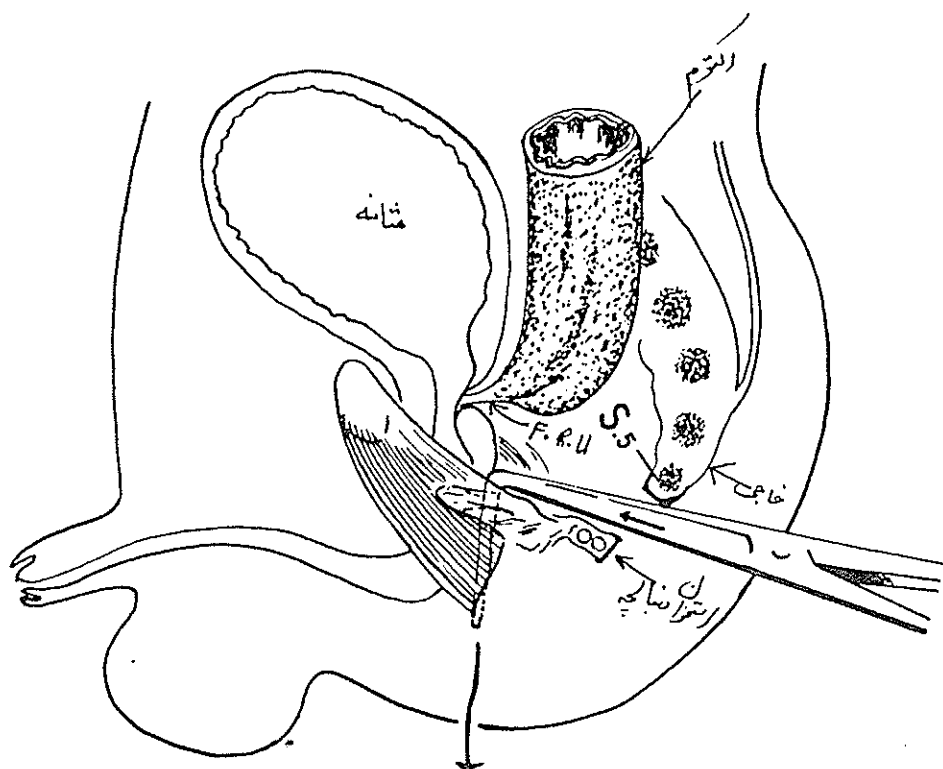
ناهنجاریهای ناحیه آنورکتال بر حسب سیر تکامل جنینی و پیچیده این ناحیه چندان نادر نیست ولی بر حسب درجات مختلف این ناهنجاری و عوارض ناشی از آن که اکثراً " مرگ زا بوده بهمان نسبت در نوع درمان موثر می باشد. طبق گزارش واصله در لیتراتور تاکنون ۲۷ نوع از این ناهنجاری جدول بندی شده که ۱۶ نوع در دختران و ۱۱ نوع در پسران می باشد. درمان نیز با متدهای مختلفی صورت گرفته. همچنین در نوع سوپرالواتور که مورد بحث ما می باشد هر یک از صاحب نظران در جراحی کودکان متد مختلفی را پیشنهاد مینمایند ولی آنچه را که بیش از هر چیز در این درمان مورد توجه می باشد برای بدست آوردن یک حس ارادی در نگهداری گاز و مدفوع پس از عمل جراحی است لذا این فکر ما را بر آن داشت تا در روی ۴۴ کودکی که بما مراجعه نموده طبق جدول زیر:



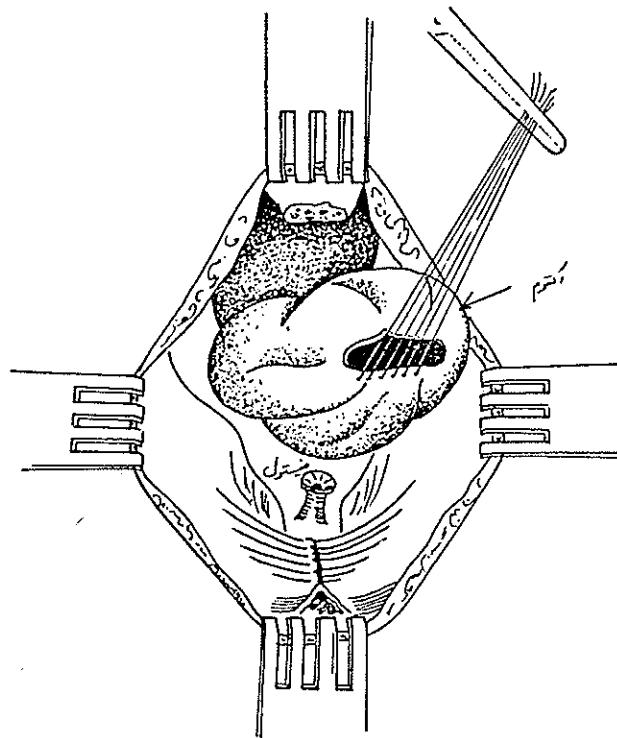
ش ۱ - طرز قرار دادن کودک قبل از جراحی بلوغ کامل در ناهنجاری سوپرالواتور در ادرگت - عمر



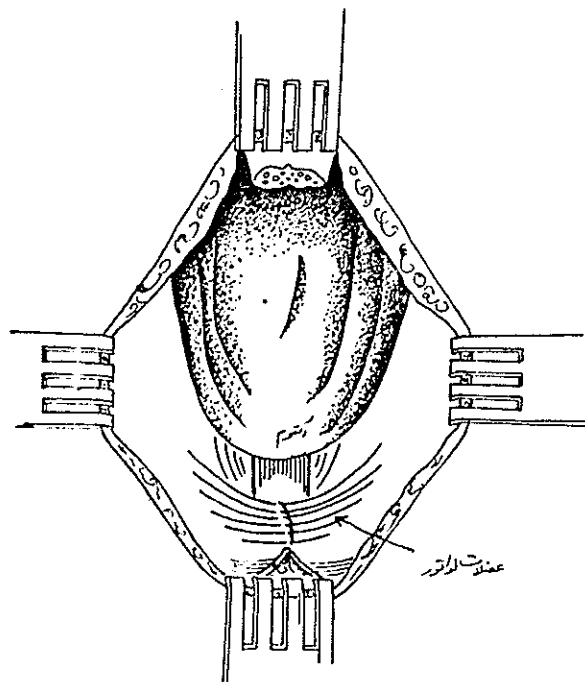
ش ۵ - پس از آزاد کردن عضلات لواتور و دیافراگم پلو- همچنین جدا کردن استخوان دنباله از خارجی



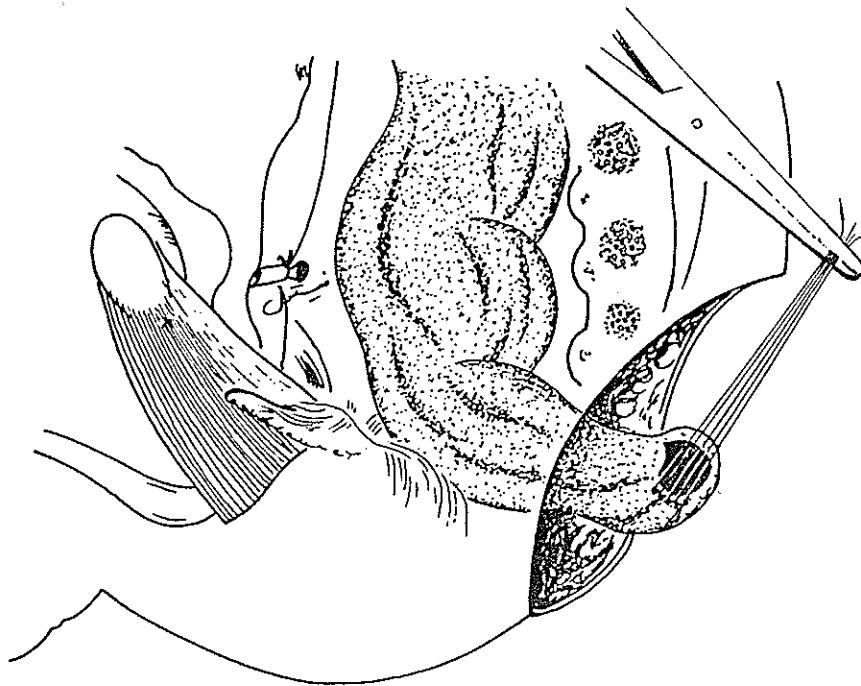
ش ۶ - محل قطع دو استخوان و طرز آزاد کردن عضلات لواتور و پیدا کردن محل آنوس برای خروج رکتوم



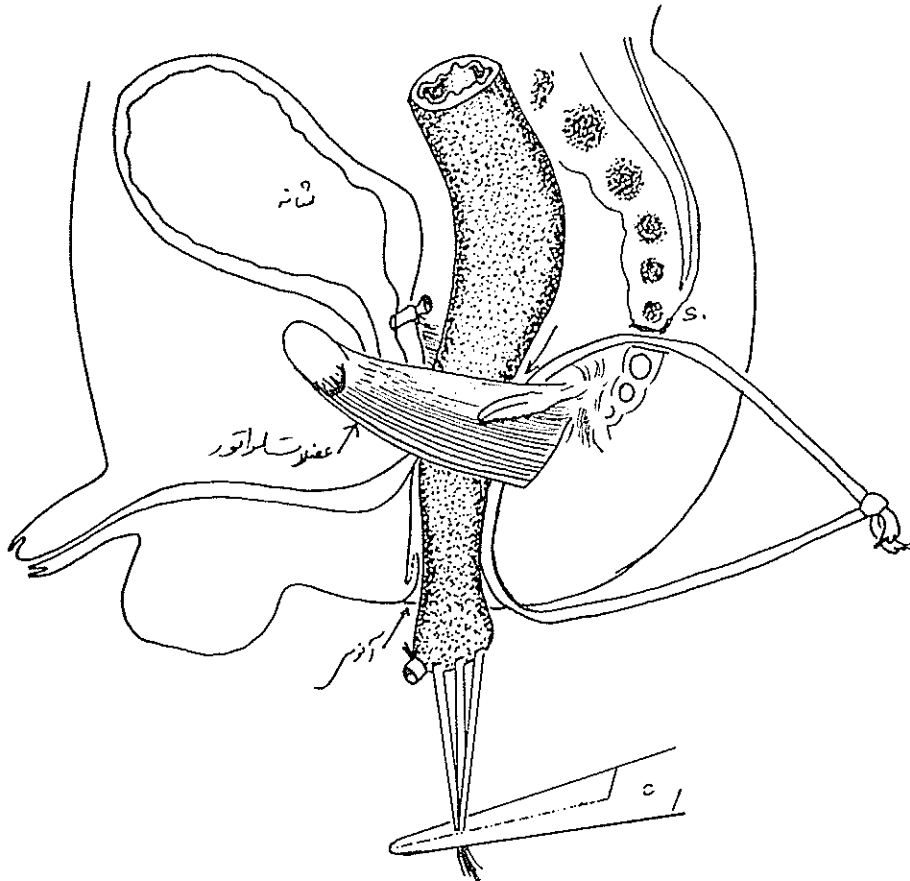
ش ۷ - نموداری از رکتوم و عضلات لواتور قبل از قطع فیستول



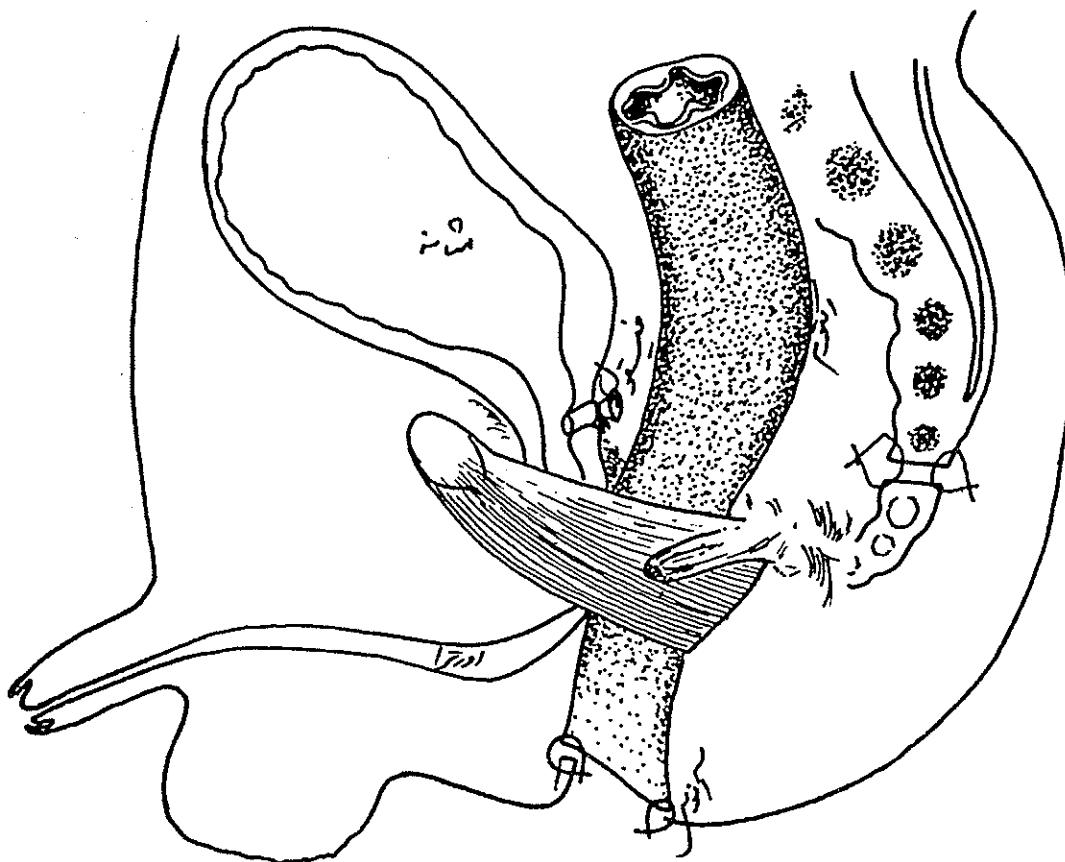
ش ۸ - نموداری از فیستول قطع شده و رکتوم



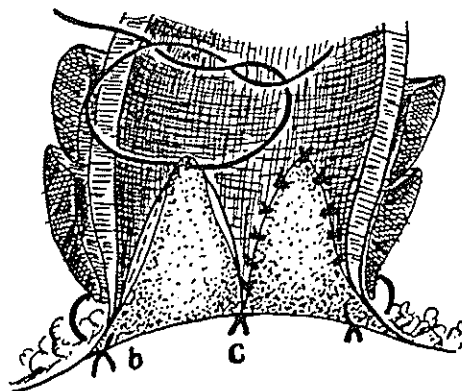
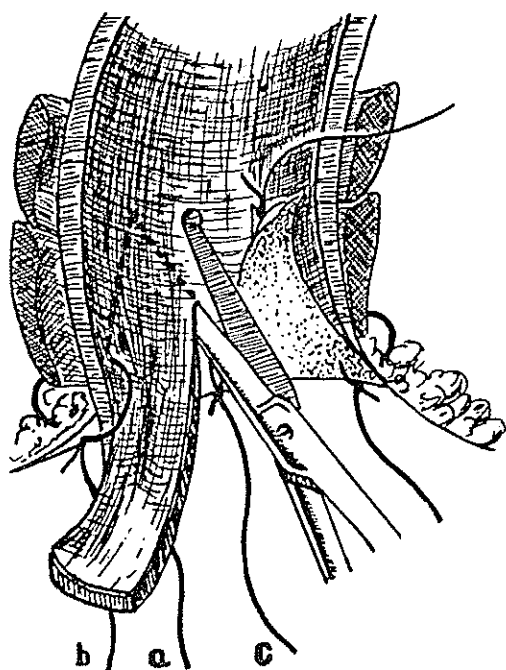
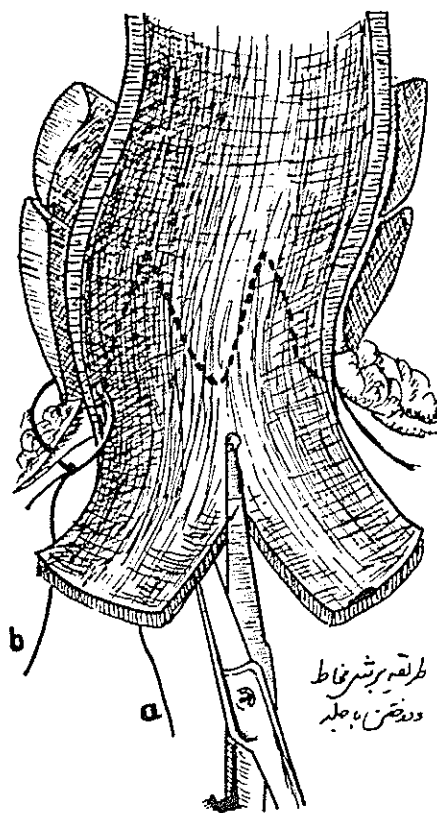
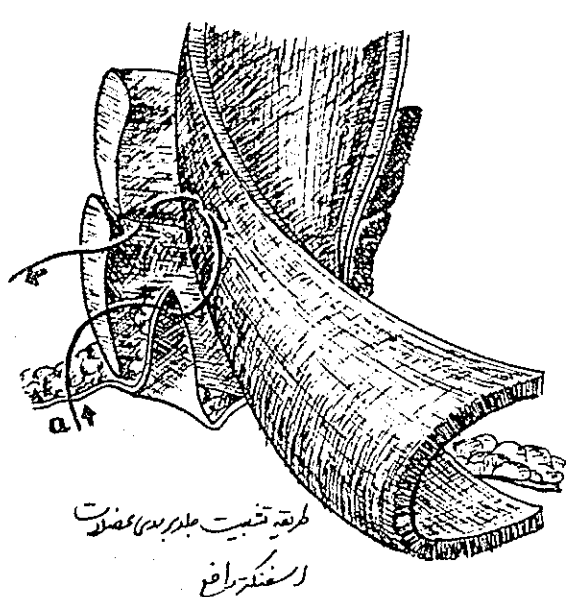
ش ۹ - طریقه آزاد کردن فیستول و رکتوم - بستن فیستول



ش ۱۰ - طرز قرار گرفتن رکتوم داخل حلقه لواتور و خروج از محل آنوس



ش ۱۱- اتمام عمل جراحی و طرز قرار گرفتن رکتوم - - اوس - تثبیت استخوان خاجی یا دنبالچه



۱۲- شماهی از دوختن جلد با مخاط که در ضمن اسفنکتر خارجی را به هم میگیرد

ش ۱۲- شماهی از دوختن جلد یا مخاط که و طیفه اسفنکتر خارجی را به همده میگیرد

References

- ۱- آقاجان زاده هیبت اله - محرابی دکتر ولی اله - پایان نامه برای دریافت درجه دکترا از دانشگاه تهران دانشکده پزشکی ۵۷ - ۱۳۵۶ موضوع مقعد سوراخ نشده .
- 2- Amussat, J.Z.: Histoire d'une Operation d'anus Artificiel Pratiquee avec Succes par un Nouveau Procede dans un cas d'absence Congenitale de l'anus Suivie de quelques reflexions sur l'obliteration du rectum, Gaz. med. de Paris, Vov. 28. 1835.
- 3- Bailey and Love. S. Short practice of Surgery Edit V.P. 1516 London .
- 4- Bodenhammer, W: A Practical Treatise on the Aetiology, Pathology, and Treatment of the Congenital Malformations of the Rectum and Anus (New York Samuel S. & William Wood 1860).
- 5- Bradham, R.R.: Imperforate anus: Report of 130 cases, Surgery 44:578 1958.
- 6- Brown, J.M: Surgery of childhood (Baltimore: Williams & Wilkins Co. 1963).
- 7- Buchner F. Algemeine Pathologie II Verbessert und erweiterte Auflage S. 310 Y. 1956 (Urban Schwarz Munchen-Berlin) .
- 8- Gans, S.L. and Friedman, N.B.: Some new concepts in the embryology anatomy, physiology and Surgical Correction of imperforate anus West.J. Surg. 69 34-1961.
- 9- Johnson, F.P: Development of the rectum, Am, J. Anat. 16,1, 1914.
- 10-Keith, A: Three demonstrations on Malformations of the hind end of the body:1: Specimens illustrating malformations of the rectum and anus, Brit.M.J. 2: 1736, 1908.
- 11-Kiesewetter, W.B. Turner, C.R. and Sieber W.K. imperforate anus AM. J. Surg. 107: 412 1964.
- 12-Kirschner M. Allgemeine und Spezielle chirurgie Operations Lehre. S. 359. Verlay Von Julius Springer 1932 Berlin .
- 13-Littre: L'histoire de l'academie de Science (1710), P. 37.
- 14-McLeod, N: Case of imperforate rectum, with a suggestion for a new method of treatment. Bret. M.J. 2: 657, 1880.
- 15-Matas, R: the surgical treatment of congenital anorectal imperforation considered in the light of Modern Operative Procedures Tr. Am.S.A. 15: 453, 1897.
- 16-Max-Grob-Lehr buch Der Kinder Chirurgie S. 411 (1957) .
- 17- Mustard W.T. and Ravitch M.M. Pediatric surgery Volume II S. 983 (1975).
- 18- Nixon, H.H: Imperforate Anus, in British Surgical Practive and Surgical progress (London: Butterworth & Co. Ltd. 1961).

19-Swenson, O: Pediatric Surgery (2nd ed. New York: Appleton-Century Crofts, Inc. 1962).

20-Wood Jones F: The nature of the Malformations of the rectum and the Urogenital Passages, Brit. M.J.2: 1630,1904.

۲۱- نجم آبادی - دکتر محمود تاریخ طب در ایران پس از اسلام (از ظهور اسلام تا دوران مغول) جلد دوم صفحه ۱۳۷ از انتشارات دانشگاه تهران سال ۱۳۵۳.