

" سندرم فریزر یا چشم پنهان "

Fraser, S Syndrom

on

Cryptophthalmus

دکتر فریدون سیماثی

مقدمه

وقسمت قدامی کره چشم نیز تشکیل نشده اطلاق میگردد و مواردی این چنین گزارش گردیده است.

علائم اصلی این سندرم عبارتند از:

- ۱- وجود چشم پنهان که علامت مشخصه این سندرم است.
  - ۲- وجود نقائص گوش ear defects
  - ۳- وجود نقائص تناسلی Genital defects
- علت این سندرم معلوم نیست احتمال می رود این بیماری بصورت اتوزوم مغلوب منتقل شود. شجره نامه این موارد گزارش نگردیده است.

شرح انومالیهای اصلی در سندرم:

- ۱- وجود علائم صورتی - چشم پنهان اغلب همراه با عیب کره چشم بصورت ناقص تشکیل شدن اجزاء کره

سندرم فریزر از جمله سندرمهای نادر پزشکی است که تاکنون بیشتر از ۵۰ مورد از آن گزارش نشده و در مورد آن مطالعات کافی صورت نگرفته است.

در این سندرم پیش آگهی بیماری بعلت مرگ و میر فراوان در سالهای اول عمر مشخص نشده است. وجود مالفورماسیونهای مختلف بیرونی همراه با عیوب درونی سبب تشخیص این سندرم شده است. جالب بودن علائم خارجی بدن در بیمار مورد بحث و نادر بودن خود سندرم سبب نوشتن سطور زیر شده است.

تعریف

در سال ۱۹۶۲ آقای فریزر این سندرم را شرح داد و پس از آن در سراسر دنیا مواردی از این بیماری گزارش گردید. " چشم پنهان " ظاهراً " بمواردی اطلاق میشود که شکاف پلکها وجود نداشته باشد و کره چشم دیده نشود، ولیکن در مواردی که ابرو یا مژه یا هر دوی آنها وجود نداشته باشد



بعلت وجود ناهنجاریهای دیگر جهت مطالعه بیشتر در بخش اطفال بستری میگردد. بیمار اولین و تنها فرزند خانواده است پدر ۲۶ ساله و مادر ۱۹ ساله میباشند.

دوران بارداری بدون ذکر بیماری سپری نموده است و داروی خاصی در این مدت مصرف ننموده است طول مدت حاملگی ۹ ماه بوده است - زایمان در بیمارستان و بفرم طبیعی سر صورت گرفته است و درجه آپگار نوزاد  $\frac{9}{10}$  بوده است. ناهنجاریهای چشمی و تناسلی توسط پزشک پس از تولد گزارش شده است. پدر و مادر با همدیگر قرابت فامیلی ندارد و وجود چنین موردی را در خانواده های خود منکر میشوند. طفل با شیر خشک تغذیه شده است - واکسیناسیون صورت نگرفت است - بیماریهای مبتلا شده جز دو تا سه مورد سرماخوردگی مورد مهم دیگری را ذکر نمیکنند در معاینه بیمار درجه حرارت رکتوم  $37/8$  درجه سانتیگراد - نبض ۱۰۰ در دقیقه فشار خون  $\frac{60}{40}$  میلیمتر جیوه - وزن ۴ کیلو دور سر ۳۲ سانتیمتر - دور سینه ۲۰ سانتیمتر - طول قد ۵۰ سانتی متر میباشد.

حالت عمومی بیمار خوب است - کودک هوشیار است بتحریكات جواب میدهد. تنگی نفس ندارد - عضلات تونیسته طبیعی دارند - در سر و صورت و تنه و اندامهای طفل تغییراتی بشرح زیر دیده میشود.

۱- میکروسفالی - اکروسفال بادور سر ۳۲ سانتیمتر (تصویر شماره ۲).  
۲- بزرگ بودن استخوان پل بینی.  
۳- بعلت ضایعه ۲ فاصله دو چشم از همدیگر بطور قابل ملاحظه ای زیاد شده است (هیپوتلورلیسم) (در تمام تصاویر صورت مشخص است).

۴- چشم چپ باکره کوچکتر از حد عادی (میکروفتالمی) که بتحریكات نوری جواب میدهد ولیکن شکاف طبیعی چشم راست وجود ندارد (تصویر ۱) و چون از شکاف مختصر بکره چشم نگاه کنیم - کره چشم خصوصاً "اطاق قدامی چشم تشکیل نشده است.

۵- کار تیلارهای گوش خارجی تغییر شکل داده و بزرگتر از حد عادی هستند و در جلوی هر کدام در حد فوقانی یک سوراخ بن بست دیده میشود (تصویر ۲).

۶- نوک دو پستان بطور غیر طبیعی بفاصله دوری

چشم با رشد مو در کناره های جانبی پیشانی که تا نزدیک ابروها ادامه دارد دیده میشود.

اغلب سوراخهای بینی هیپوپلازی هستند و گوش خارجی تغییر شکل داده و بصورت فنجانی شکل خودنمایی میکند. در جلو گوش سینوسهای بن بست دیده میشود.

۲- علائم اندامها بصورت سین داکتیلی ناکامل پوست انگشتان دست و پا دیده میشود.

۳- در اندامهای تناسلی بصورت تکامل ناقص اندامهای تناسلی دیده میشود هیپوسپادیاز شایع است و در جنس مذکر کریتوپورکیدی نیز مشاهده میشود و در جنس مونث آترزی مجرای تناسلی و در شاخه شدن رحم دیده میشود.

### علائم غیر ثابت و اتفاقی:

این علامت که همیشه دیده نمیشود عبارتند از:  
پهن شدن پل بینی - هیپرتلورلیسم یا زیاد شدن فاصله دو چشم بعلت رشد زیاد بال کوچک استخوان اسفنوئید - شکاف در کام یا در لب - آترزی مجرای گوش خارجی یا نقص در ساختمان گوش میانی - استنوز یا آترزی حنجره - زیاد شدن فاصله نوک دو پستان - عیوب نافی - عیوب کلیوی - آترزی آنال.

### پرونوستیگ یا پیش آگهی:

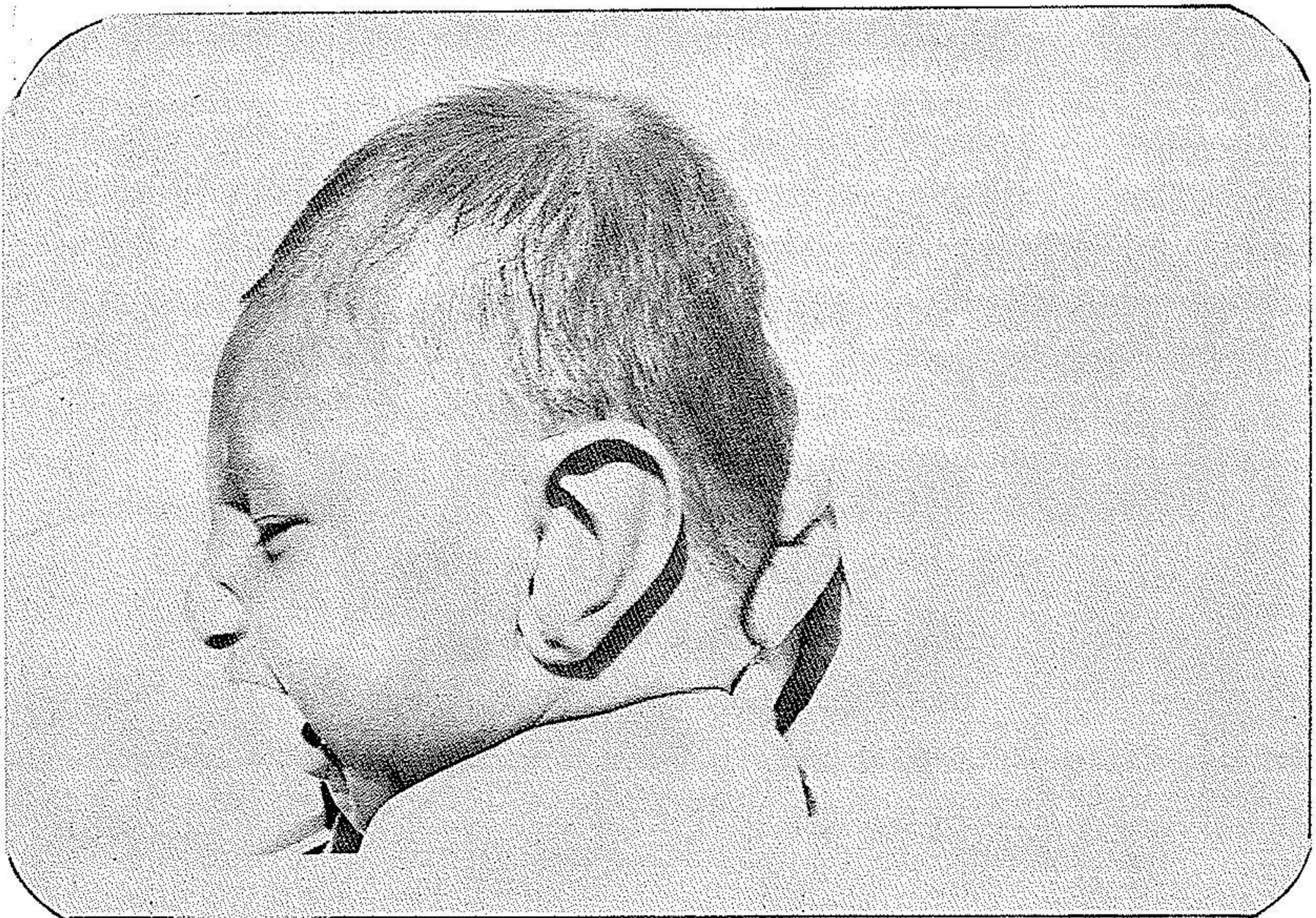
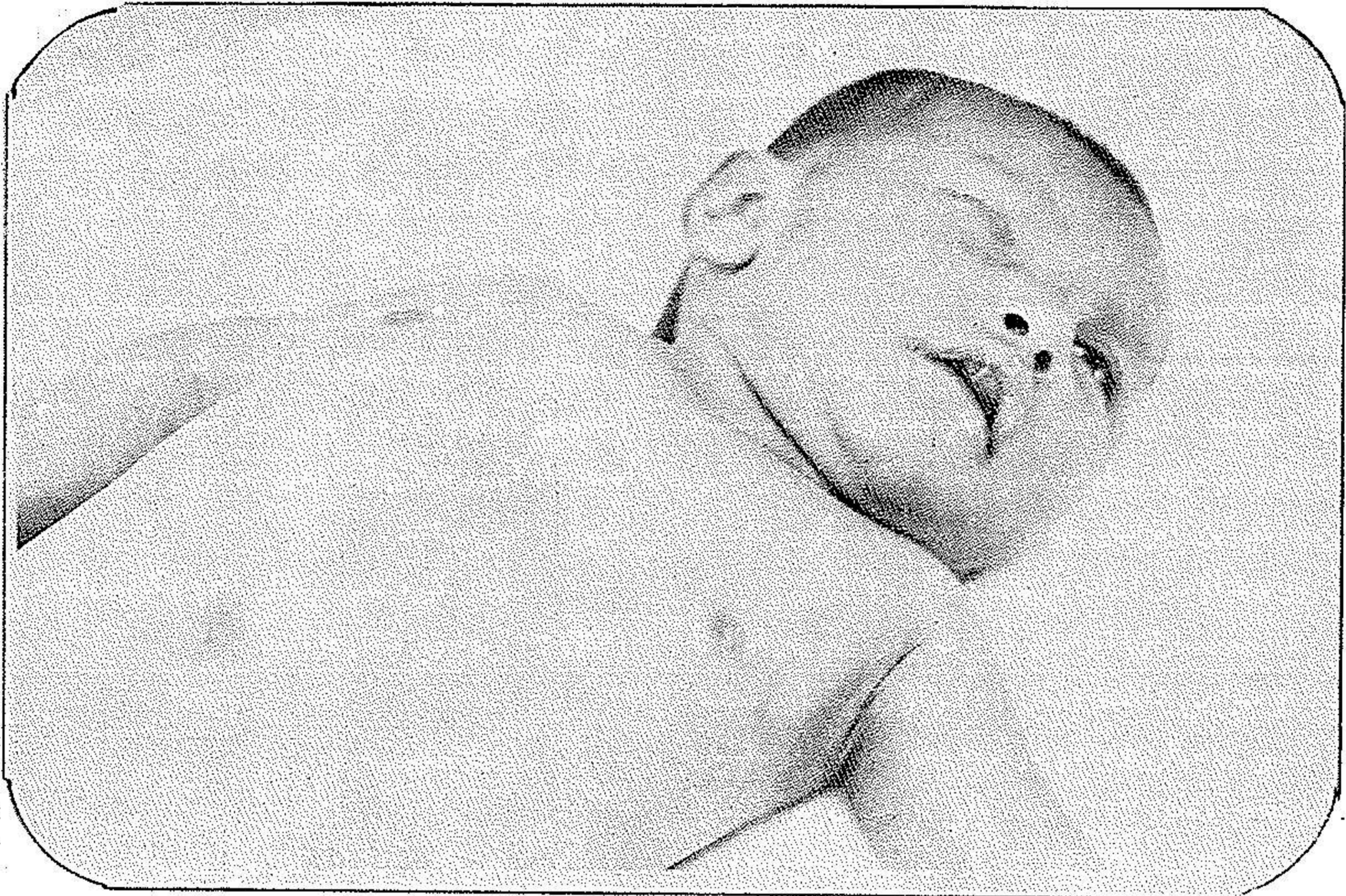
هنوز اطلاعات و مطالعات کافی انجام نشده است. مرگ و میر اغلب در سالهای اول عمر صورت میگیرد - در مواردی که عیب چشمی شدید نباشد عمل جراحی میتواند با باز کردن شکاف چشم مفید باشد.

### شرح حال بیمار:

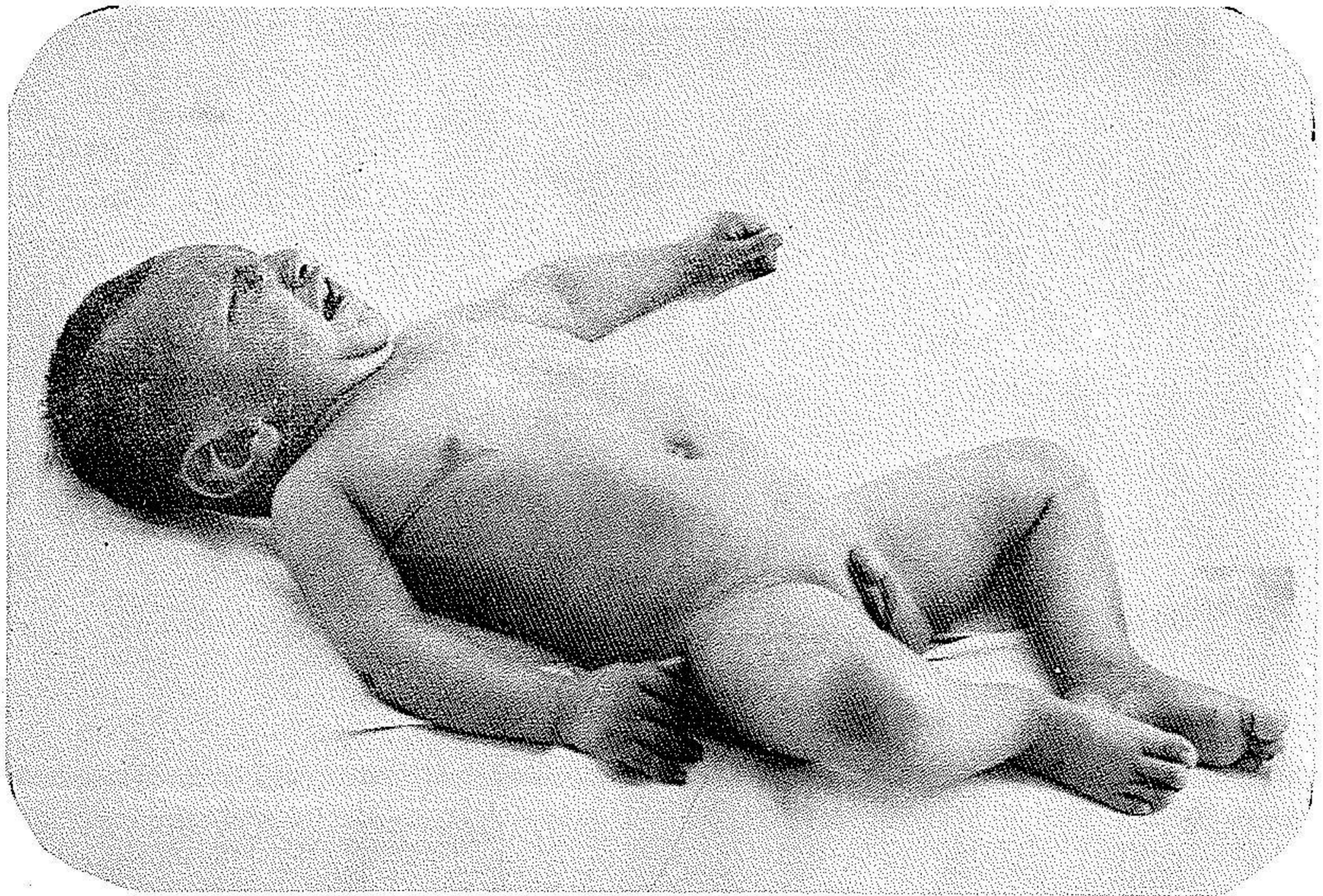
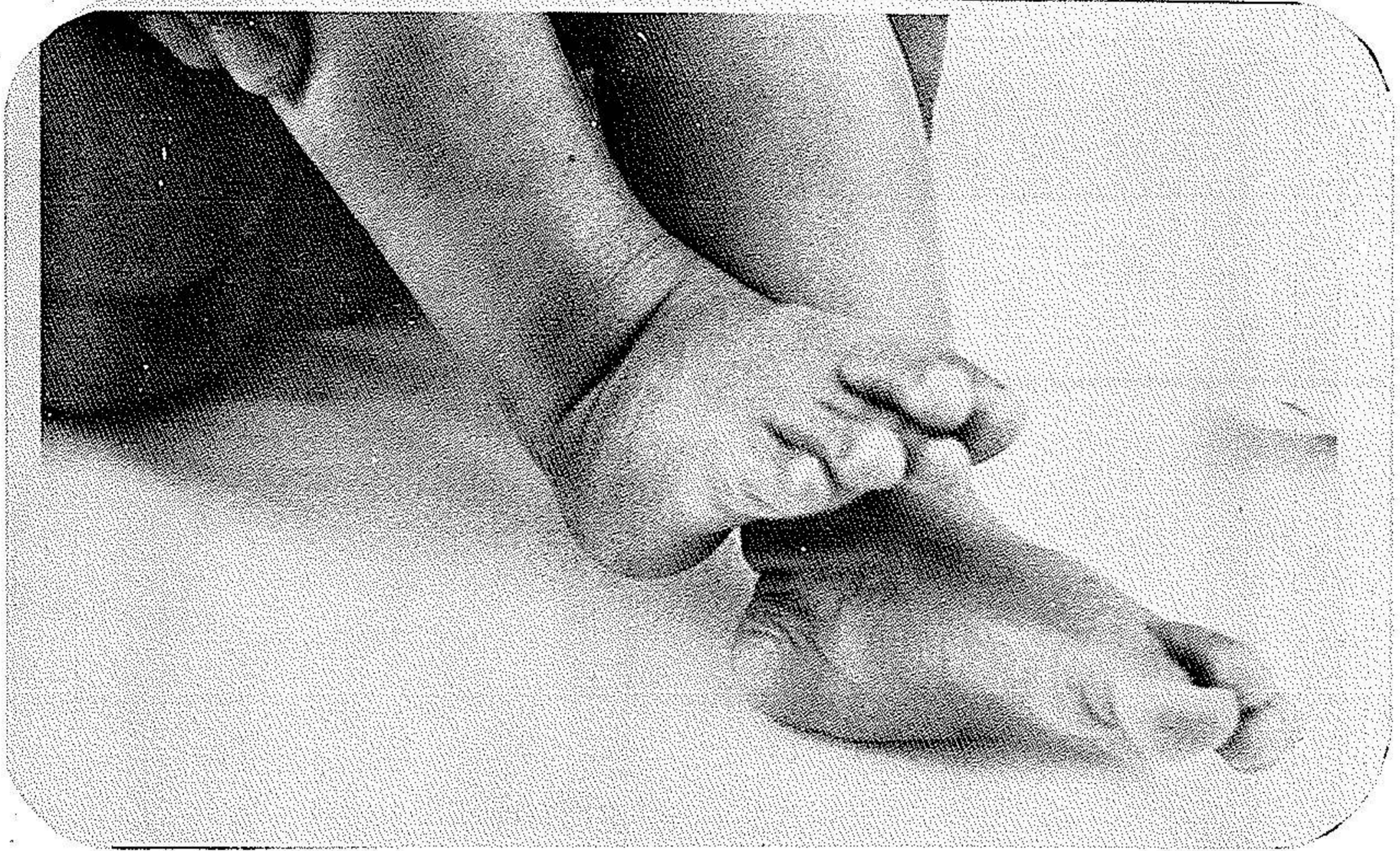
بیمار کودک چهار ماهه ای است بنام ح - الف دختر که بعلت تب و سرفه و وجود ناهنجاریهای چشمی مراجعه و در بیمارستان شرکت نفت آبادان بستری میشود. ناهنجاریهای چشمی از بدو تولد وجود داشته و تغییراتی در شدت و پیشرفت ضایعه بوجود نیامده است.

تب و سرفه بیمار سه روز ادامه داشته و بدرمانهایی چون شربت پنی سیلین شربت آکتی فدیفدactifed و قطره ویتامین جواب مساعد نداده است.

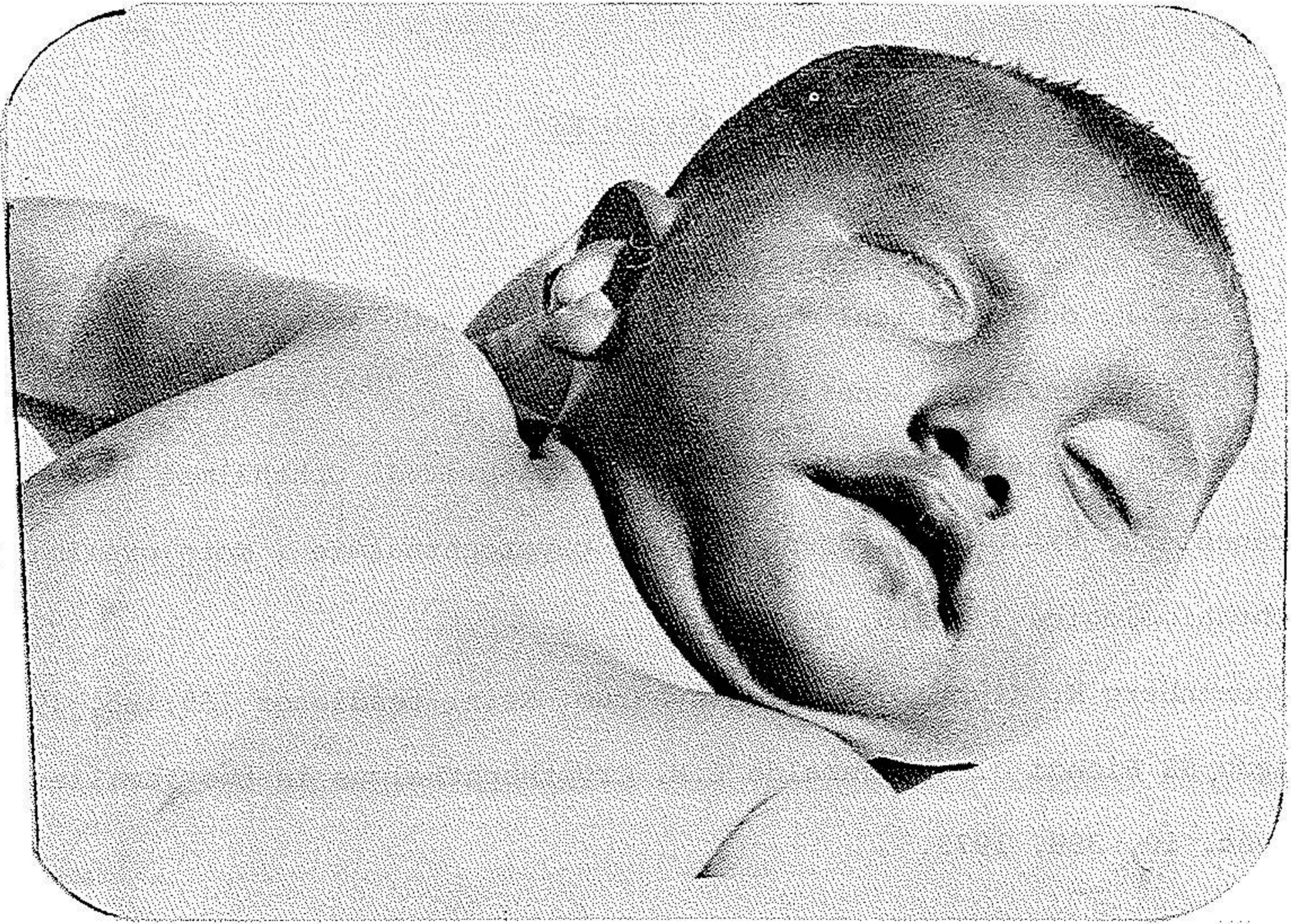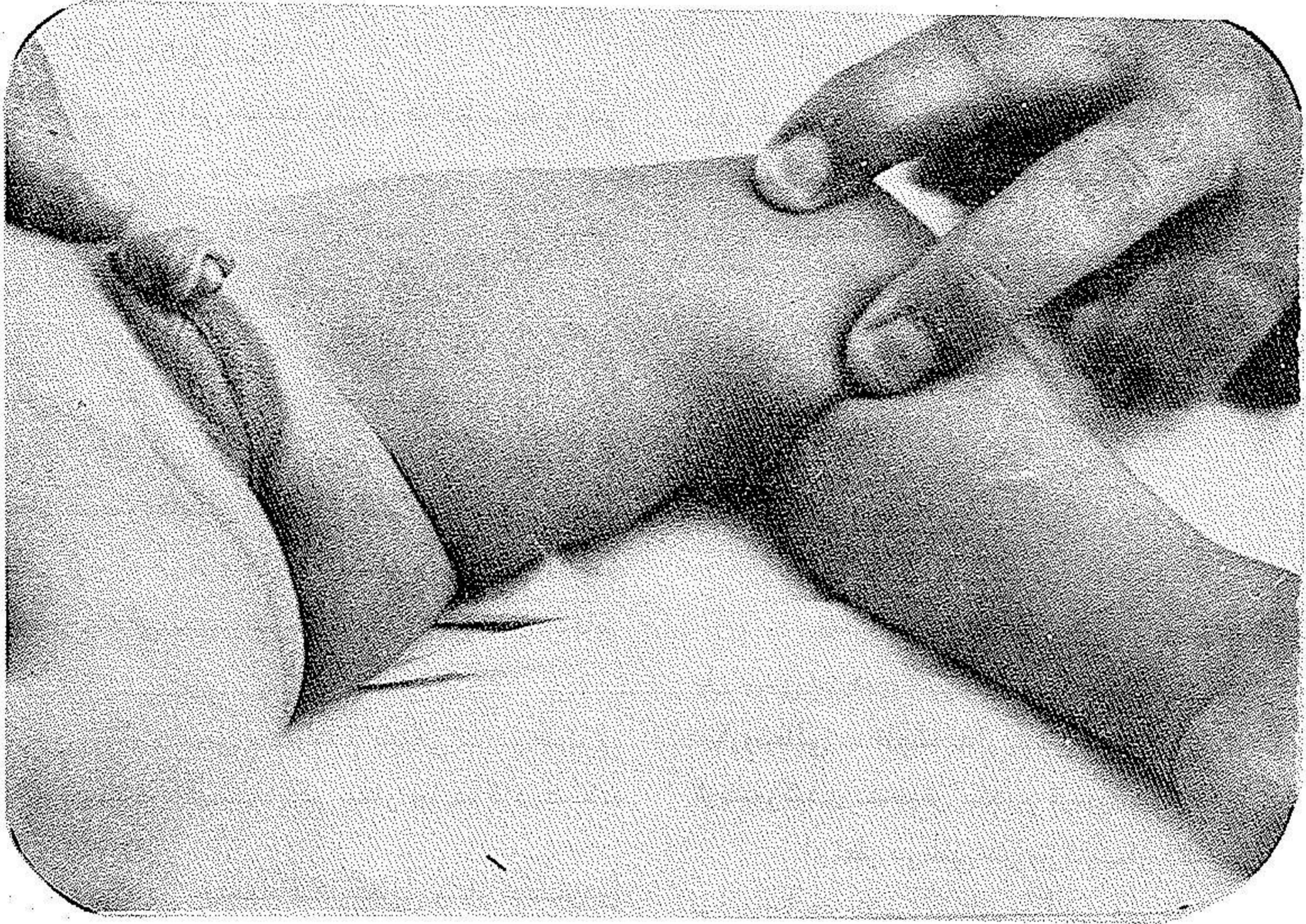














از همدیگر قرار گرفته اند ( تصویر ۱ ) .  
 ۷- دستگاه تناسلی خارجی بیمار مذکر- هیپوسپادیاز دارد - تکامل آلت ناکامل است .  
 کیسه بیضه خالی هستند ولیکن هر دو بیضه را در کانال مغبنی میتوان لمس نمود ( تصویر ۵ ) .  
 ۸- دست و پاهر دو طبیعی هستند بجز غیرطبیعی قرار گرفتن انگشتان دوم پا در وضعیت . ( تصویر ۳ ) .  
 دهان بیمار طبیعی است - شکاف در لب یا در کام دیده نمیشود - بیمار نور را تعقیب میکند و بنظر میرسد در چشم چپ بیمار بینائی وجود داشته باشد . ولیکن تحریکات صوتی در بیمار هیچگونه عکس العملی را بوجود نمیآورد و چنین میتوان تفسیر کرد که در شنوائی او اشکالاتی موجود باشد که در این دوره از زندگی تعیین درجه شنوائی غیر قابل انجام میباشد .  
 گردن بیمار طبیعی - پوست طبیعی - در قلب و ریتین نکته مرض مشهود نیست . شکم بیمار معاینه گردید نکته مرض دیده نشده .  
 در رادیوگرافی جمجمه میکروسفالی و بازبودن

درو های جمجمه دیده شد رادیوگرافی قلب و ریه طبیعی هستند - الکتروکاردیوگرافی بیمار طبیعی است .  
 آزمایش کامل ادرار نکته مرض نشان نداد - کشت حلق طبیعی بود - فرمول شمارش تعداد گلبولهای قرمز را در ۵ میلیون - ۶۰ درصد لنفوسیت و ۲ درصد ائوزینوفیل و ۵ درصد منوسیف نشان داد .  
 بیمار از ابتدای بستری شدن بدون تب بود و عفونت تنفس فوقانی بیمار بدون ، آنتی بیوتیک بهبود یافت .

### خلاصه:

بیمار فوق با علائمی چون " چشم پنهان " - بزرگی پل بینی - هیپوتلورلیسم ، ناهنجاریهای گوش خارجی - میکروسفالی - فاصله دار بودن دو نوک پستان هیپوسپادیاز کریتپورکیدی تشخیص سندرم فریزر داده شد .  
 از نظر درمانی در مورد بیمار ذکر شده بعلت شدید بودن ضایعه چشمی درمان جراحی غیر قابل انجام بوده .

### REFERENCES

- 1) Fraser C.R. our genetical "load" a review of some aspects of genetical variation, aun. Hum. Genef. 25:387,1962.
- 2) Gupta S.P. and saxena R.C.:Cryptophthalmus brit.J. Ophthalmol 46,626,1962.
- 3) Francois J. syndrum malformati avec cryptophthalmie ( Note preliminaire) Ophthalmologica 150:215, 1965.
- 4) Schonenberg K. Kryptophthalmos syndrum. Kein. peadiator 185:165, 1973.
- 5) Azedo ES Biondi J. and ramaldo L.M. Cryptophthalmus in two families J. Med. Genet. 10, 389, 1973.