

## تشخیص خونریزیهای دستگاه گوارش بوسیله آنژیوگرافی

دکتر منصور تفضلی

تشخیص دقیقتری که آنژیوگرافی عروق شکمی میباشد بکار رود.

برای اولین بار Margulis (۱۳) در سال ۱۹۶۰ آنژیوگرافی یکی از قطعات شریان مزانتریک فوقانی را برای تشخیص یک مالفورمسیون شریانی وریدی سکوم در اطاق عمل انجام داد که با اشکالات تکنیکی زیادی روبرو شد و بدست فراموشی سپرده شد. در سال ۱۹۶۳ آنژیوگرافی شریان مزانتریک بطور تجربی بر روی سگ انجام شد و محل خونریزی را توانستند نشان دهند (۱۵). بعداً این روش را بر روی بیماران انجام دادند بدین وسیله توانستند خونریزیهای دستگاه گوارش حتی تا ۵/۵ سی سی در دقیقه را، تشخیص دهند.

گزارشهای بعدی (۳-۴-۵-۱-۶-۸-۹-۱۱-۱۴-۲۰) موفقیت این وسیله را تأیید کردند. ابتدا این روش فقط در موارد اورژانس قبل از عمل جراحی بکار برده میشد ولی بعداً در تمام مریضهائی که حتی خونریزیهای واضح داشتند و حتی احتیاج به جراحی نداشتند، بکار برده شد و اخیراً برای تمام مریضهائی که حتی بطور فعال خونریزی ندارند و گاه گاه خونریزی دارند و هیچ علتی در مطالعه با باریوم پیدا نشده، نیز بکار میرود.

آرتروگرافی بخصوص در مریضهائی که مبتلا به

تشخیص محل خونریزیهای دستگاه گوارش برای طبیب اغلب مشکل و خسته کننده میباشد. روشهای معمولی رادیوگرافی مثل مطالعه دستگاه گوارش بوسیله باریوم در ۲۰ تا ۳۰٪ موارد محل خونریزی را نمیتواند نشان دهد. (۲-۷) و حتی اگر ضایعه ای نشان داده شود معلوم نیست که حتماً بعلت خونریزی باشد. گاه اتفاق میافتد در رادیوگرافی بوسیله باریوم در یک مریض چندین ضایعه مشخص شود، مثل هرنی هیاتال - واریس مری و دفورمیتی بولب اثنی عشر که هر یک میتواند ایجاد خونریزی نماید.

اندوسکوپی باوسایل جدید فیبراپستیک اغلب اوقات میتواند محل خونریزی را نشان دهد و آنژیوگرافی در درجه دوم قرار دارد. روشهای دیگر از قبیل (Fluorescein string test) و مطالعه با مواد رادیواکتیو در بعضی مواقع موفقیت آمیزند ولی بازنارساییهایی دارند.

بنابراین حتی یک گروه مجرب، مرکب از طبیب معالج اندوسکوپست و رادیولوژیست بالاخره مجبورند که تصمیم به لاپاراتومی بگیرند. در لاپاراتومی هم جراح بعلت وجود اشکالات تکنیکی در مشاهده کامل دستگاه گوارش هنگامیکه پر از خون باشد در ۲۰٪ موارد خونریزیهای قسمت فوقانی دستگاه گوارش و ۷۰٪ موارد ملنا نمیتواند محل خونریزی را تشخیص دهد. (۱۹). بعلت این اشکالات باید وسیله

در مرحله وریدی میتوان وضعیت سیستم باب را دید و وجود واریس و ازدیاد فشار باب را تأیید نمود همچنین اگر در اسپلنوپورتوگرافی از راه یونکسیون مستقیم طحال برگشت جریان بسمت طحال وجود داشته باشد بطوریکه نتوان سیستم باب را نمایان کرد و یا مطالعه سیستم باب در بیماری که طحال او برداشته شده است، تنها راه آنژیوگرافی شریان مزانتریک فوقانی و مطالعه مرحله وریدی آن است که سیستم باب را ارزشیابی میکند تاکنون هیچ موردی از خونریزی های واریسی مری که بتوان توسط آنژیوگرافی نشان داد گزارش نشده است، که شاید بعلت رقیق شدن ماده حاجب پس از تزریق بداخل شریان سلیاک و یا مزانتریک فوقانی و عبور آن از طحال باشد.

یک عامل دیگر و شاید مهمترین علتی که میتواند این مسئله را بیان کند مربوط به تغییرات همودینامیکی میشود که بعد از تزریق ماده حاجب با فشار زیاد، بداخل شریان اتفاق می افتد. در موردی که بخواهیم خونریزی های شریانی یا مویرگی را ببینیم، تجربیات نشان داده اگر ۵ سی سی ماده حاجب یا یک ماسه رقیق داخل شریان تزریق شود، مقدار خونریزی شریانی را در مدت تزریق افزایش میدهد بنابراین خونریزی های شریانی که ۵/۵ سانتیمتر مکعب در دقیقه باشد، بمقدار زیادی افزایش مییابد و در موقع آنژیوگرافی میتوان دید. این افزایش موقتی، خونریزی را احتمالاً در موقعی که خونریزی وریدی باشد و ماده حاجب بداخل شریان تزریق شود، اتفاق نمی افتد.

کنترل خونریزی های اورژانس واریسهای مری و معده یکی از اشکالات مهم بالینی است. بند آوردن خونریزی بوسیله بالون یا سرد کردن هنوز نتایج دلخواهی نداده است. تزریق داخل وریدی داروهای تنک کننده عروق (وازوپرسین) که بعد از مدتی کنار گذاشته شد، با عوارض زیادی از قبیل تنگ شدن عروق کرونر، کرامپ های شکمی، کم کردن دبی قلب و کلاپس و اسکولر یکی دیگر از مزایای آنژیوگرافی در خونریزی واریس های مری را نشان میدهد. (۱۶-۱۷)

تزریق مقادیر کم وازوپرسین ۲/۵ سانتیمتر مکعب در دقیقه از راه کاتتری که در شریان مزانتریک فوقانی گذاشته شود باعث کنترل خونریزی میشود و بعلاوه عوارض وازوپرسین

حملات خونریزی میباشند و هیچ دلیلی در رادیوگرافی بسا باریم برای آن پیدا نکرده ایم کمک شایانی به تشخیص محل خونریزی مینماید.

البته مطلب مهم اینستکه اگر ابتدا امتحان باریمس شود و منفی باشد بایستی آنژیوگرافی را در حمله خونریزی بعدی انجام داد چون ممکنست بعد از مطالعه باریم خونریزی تشخیص داده نشود و یا متوقف شود.

آنژیوگرافی معمولاً "بوسیله کاتتر از راه شریان رانی انجام میشود (Seldinger Technic) بدین ترتیب که نوک کاتتر را که وارد آئورت شده است میتوان بداخل هر یک از عروق اصلی سلیاک یا مزانتریک فوقانی و تحتانی و یا بداخل شاخه های فرعی آنها رانده و ماده حاجب را تزریق نمود. بوسیله دستگاهی که چندین فیلم در ثانیه رادیوگرافی و عوض میکند فیلم های متعددی در عرض چند ثانیه که شامل گردش خون شریانی، مویرگی و وریدی میشود، از بیماران گرفته میشود.

اکنون بشرح خونریزی قسمت های مختلف دستگاه گوارش میپردازیم:

#### خونریزی های مری:

همانطوریکه میدانیم شریانهای تغذیه کننده مری سینه ای، از شاخه های شریان تیروئیدی تحتانی شریانهای برونشی و شریانهای بین دنده ای و همچنین مستقیماً "شاخه هایی از آئورت سینه ای میباشند. معمولاً "خونریزی های شدید مری بعلت واریس، ازوفاژیت و یا تومورهای مری میباشند. بنابراین عدم توانائی کاتتریزه یا وارد کردن کاتتر در عروق فوق الذکر اشکال زیادی در تشخیص بوجود نمی آورد. شایع ترین علت خونریزی از مری واریس های مری بعلت ازدیاد فشار ورید باب و یا پارگی مخاط ناحیه فم المعده یا سندرم مالری وایس Mallory Weiss Syndrome میباشند. (شکل ۱) در مریض هایی که واریس مری دارند، خونریزی اغلب بعلتی غیر از واریس میباشند.

اگر در مرحله شریانی و وریدی آنژیوگرافی انتخابی سلیاک یا شریان مزانتریک فوقانی ضایعه ای دیده نشود ضایعات دیگر خونریزی دهنده از قبیل زخم و یا گاستریت را میتوان رد کرد.

را ندارد.

این کا تتر راحتی تا شش روز میتوان در محل گذارد بدون اینکه عوارضی ایجاد کند. انقباض عروقی که در اثر وازوپرسین ایجاد میشود باعث کاهش برگشت وریدی و کاهش فشار باب در حدود ۵۰٪ میشود و بعد از تزریق شدت جریان خون وریدی مجدداً "بوضع اول بر میگردد. یکی دیگر از موارد استعمال وازوپرسین تزریق مداوم آن بداخل شریان مزانتریک فوقانی در حین عمل جراحی پورتوکاویا اسپلنورنال میباشد که خونریزی را بحداقل میرساند.

اخیراً راجع به تزریق پروستاگلاندین از طریق کا تتر بداخل شریان مزانتریک گزارشهایی منتشر شده که خونریزیهای گوارشی را فوراً "متوقف میکند و عوارض آن خیلی کمتر میباشد.

#### خونریزیهای معده:

چون همه عروق اصلی معده از قبیل معدی-چپ و راست Gastro-epiploic و Right gastric artery از تنه سلیاک سرچشمه میگیرند، آنژیوگرافی معده خیلی آسان است. خونریزیهای معده را میتوان به وسیله کاتاتریزه کردن عروق کوچکتر منشعب از سلیاک نشان داد ولی اغلب اوقات احتیاجی به این عمل نیست. آرتیوگرافی محل خونریزی از زخم معده و سایر زخمها از قبیل زخم پپتیک، زخم بدخیم و زخم حاد بعلت خوردن اسید سالیسیلیک (شکل ۲) و زخمهای در اثر استرس در مریضهای خیلی ضعیف و همچنین گاستریت های هموراژیک، تومورهای عروقی و مالفورماسیونهای عروقی را نمیتواند نشان دهد مگر اینکه با پرخونی شدید آن ناحیه معده همراه باشد. زخمهای بدخیم در آنژیوگرافی با زخمهای دیگر تفاوتی نشان نمیدهد.

#### خونریزیهای اثنی عشر:

چون عروق اثنی عشر هم از تنه سلیاک و هم از شریان مزانتریک فوقانی سرچشمه میگیرند، بهمین جهت بایستی اغلب هردو شریان فوق را کا تتریزه کرد. تزریق همزمان هر دو شریان لازم نیست. زخمهای خونریزی دهنده اثنی عشر باسانی در طول آنژیوگرافی دیده میشوند. چه زخم در بولب اثنی عشر باشد (شکل ۳) همیشه مقدار اکستراوازاسیون (شکل ۴-۵) ماده حاجب بعد از تزریق بداخل شریان مزانتریک فوقانی خیلی بیشتر از تنه سلیاک

است و بستگی به محل زخم در اثنی عشر ندارد. این امر با احتمال زیاد بستگی به شدت بیشتر جریان خون در شریان مزانتریک فوقانی دارد. بنابراین یک آنژیوگرافی سلیاک منفی وجود خونریزی را رد نمیکند.

زخمهای بعد از بولب Post-bulbar ulcers

را باشکال میتوان بوسیله آزمایش باریم نشان داد. هنگامیکه سابقه بیماری علائم زخم پپتیک را نشان نمیدهد، آنژیوگرافی شاید بهترین وسیله باشد. تجربه نشان داده که زخمهای در اثر استرس بعد از عمل معمولاً در قسمت خلف صفاقی اثنی عشر از همه شایع ترمیباشد. هنگامیکه اشکالات تکنیکی جراحی در پیدا کردن محل خونریزی در قسمت خلف صفاقی دوازده (دوم و سوم) در نظر گرفته شود اهمیت آنژیوگرافی قبل از عمل خیلی مشخص میشود حتی مالفورماسیونها<sup>۱</sup> شریانی وریدی اثنی عشر در عمل جراحی مشکل هستند مگر اینکه جراح یک آنژیوگرافی و به اصطلاح یک نقشه راهنما قبل از عمل داشته باشد.

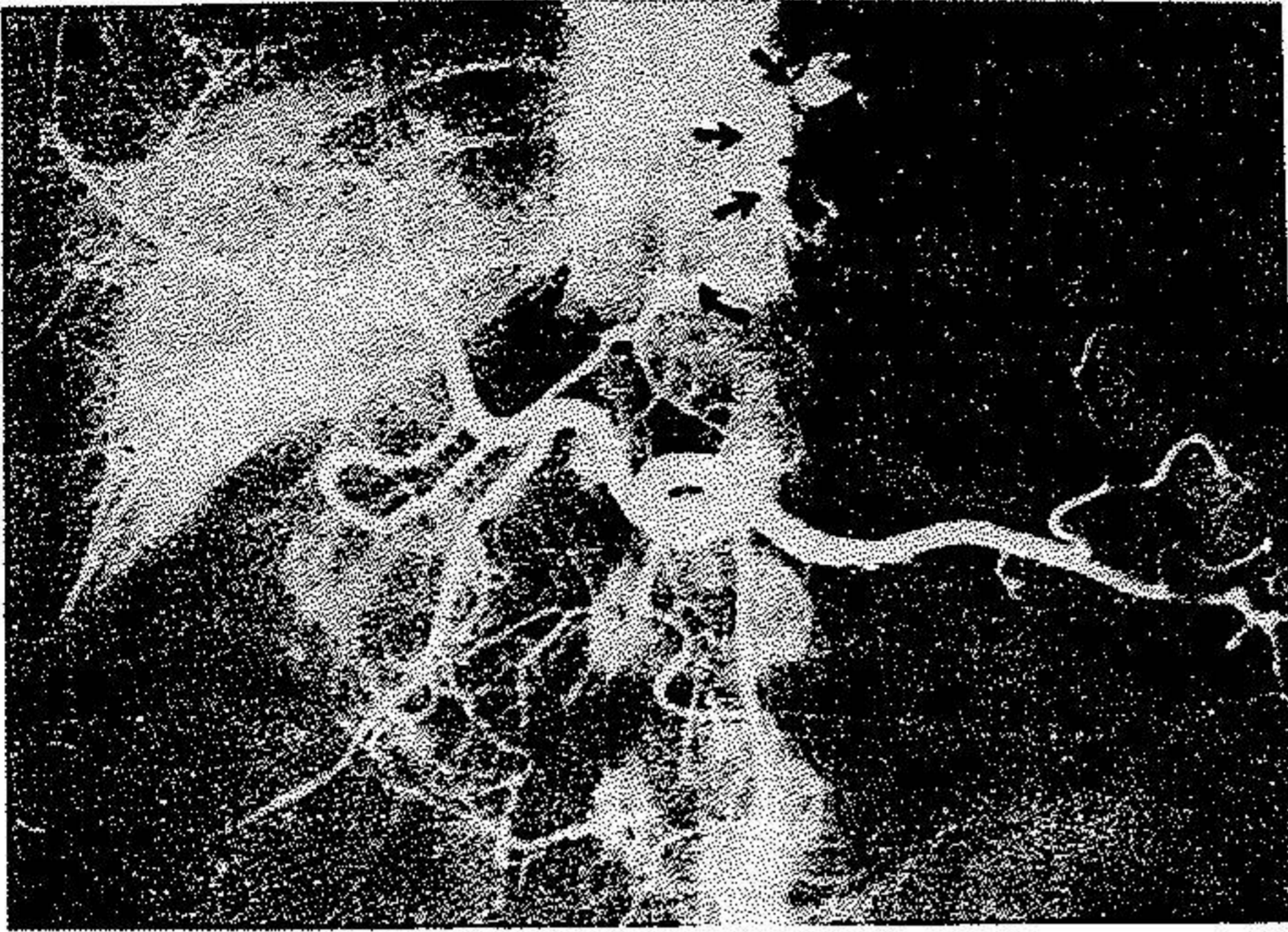
#### خونریزیهای روده کوچک:

دیسپلازیهای عروقی یا مالفورماسیونهای شریانی وریدی روده کوچک خیلی شایع تر از آن است که تصور میشود. گرچه اغلب این ضایعات در مریضهایی که بععل دیگر آنژیوگرافی میشوند، پیدا میشود ولی گاه ممکنست همراه با خونریزیهای گوارشی باشند. در حدود بیش از ۵۰٪ این ضایعات در کبد میباشد (۸) در بعضی از بیماران مالفورماسیونهای دستگاه گوارش قسمتی از یک تلانژکتازی ارشی خونریزی دهنده ژنرالیزه میباشد.

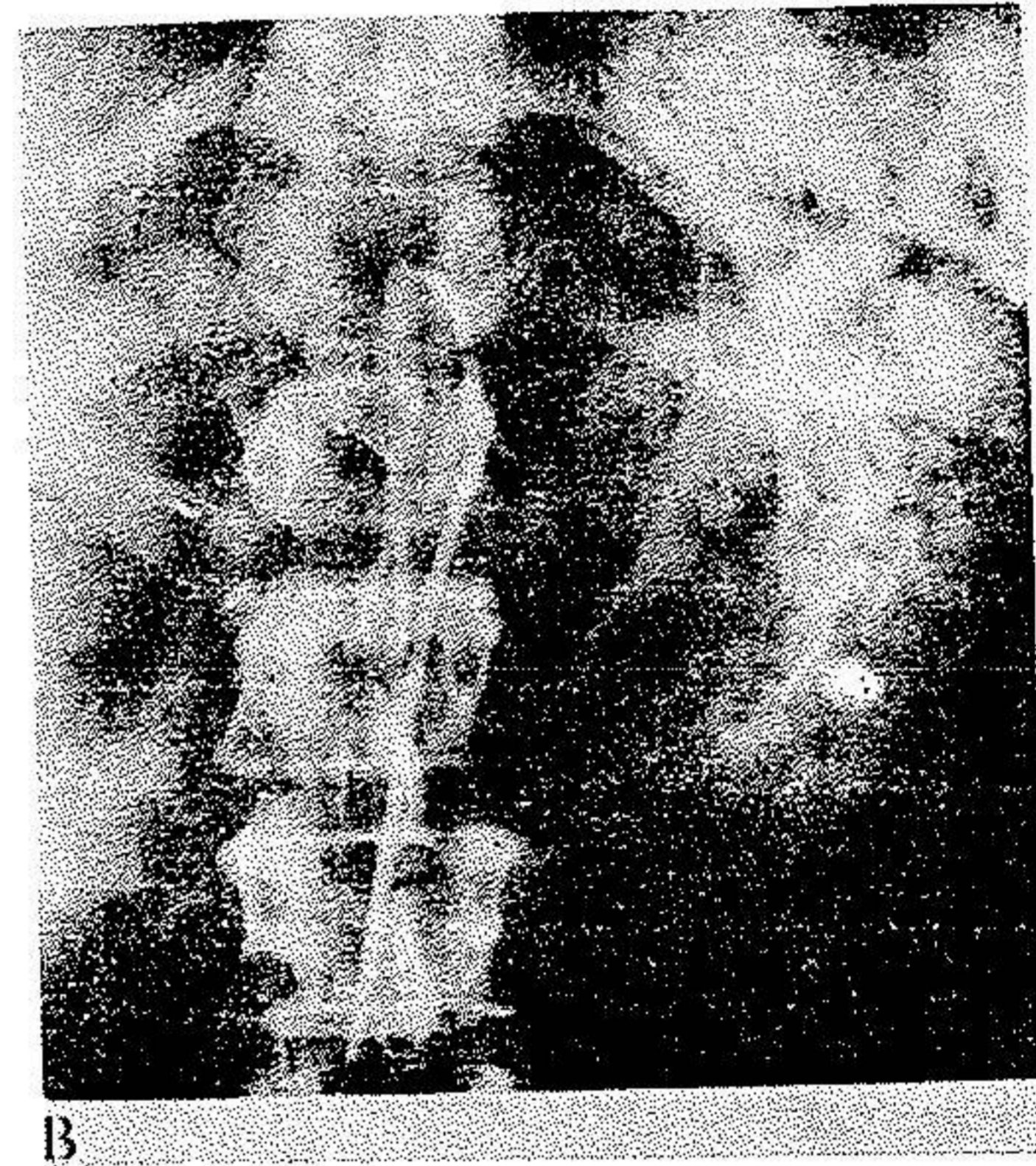معمولاً مریضهایی که بعلت خونریزی در اثر

مالفورماسیون شریانی وریدی مراجعه میکنند (شکل ۶ و ۷) در سابقه شان حملات خونریزی مکرر دارند که گاهی به چندین سال میرسد. مطالعه دستگاه گوارش با باریم معمولاً منفی است و در بعضی از بیماران حتی لاپاراتومی هم منفی بوده است.

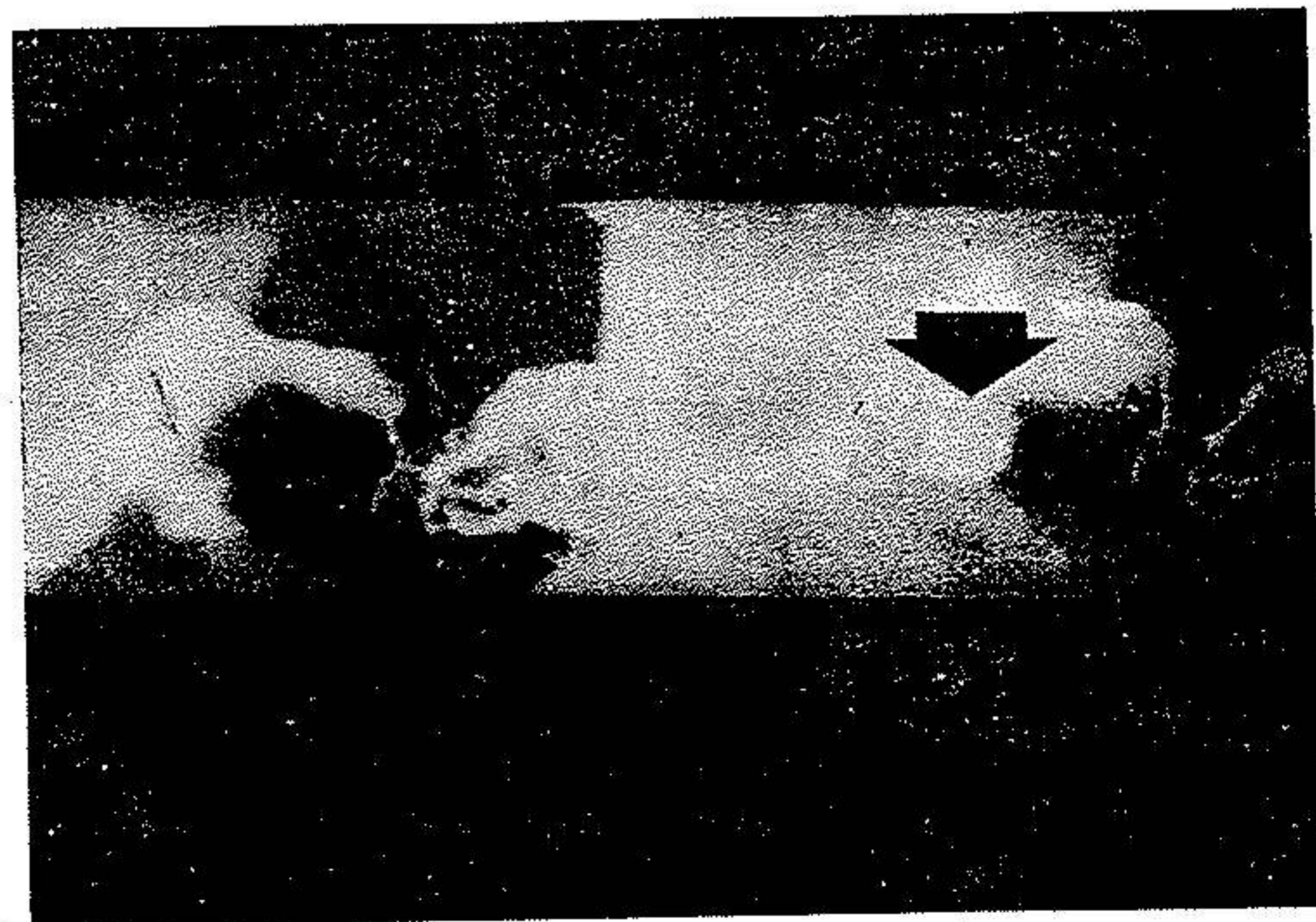
چون خیلی از بیماران بطور انتخابی بعد از اینکه خونریزی بند آمده است آنژیوگرافی میشوند، خونریزی واضح به وسیله ماده حاجب بداخل روده اغلب دیده نمیشود. بنابراین اگر با پرتونگاری تغییر شکل نشان داده شود حتماً



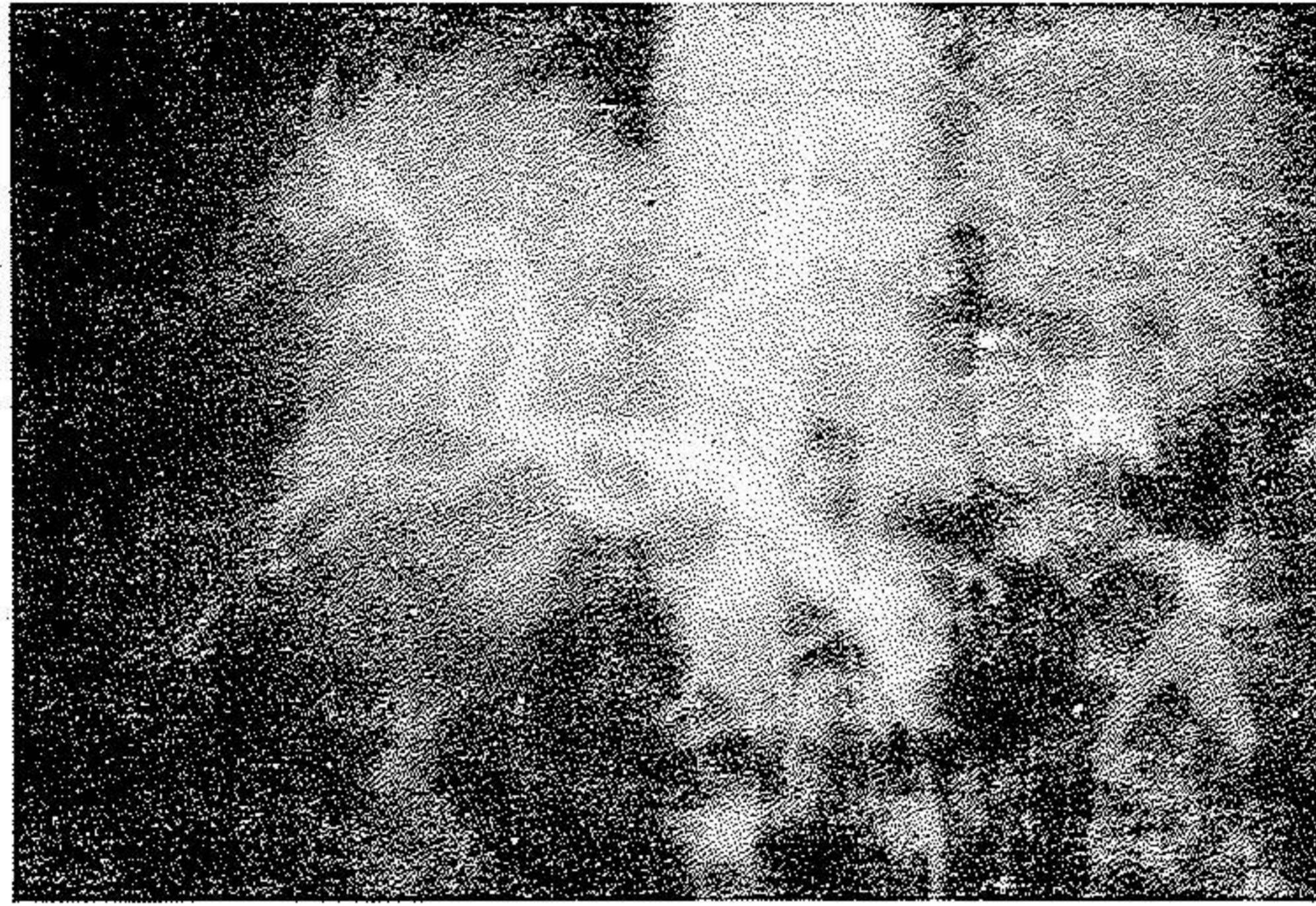
شکل ۱- سندرم مالوری - وایس: انژیوگرافی سلکتیو شریان سلیاک علائم خونریزی در ناحیه کاردیای معده را نشان میدهد. خونریزی از شریان معده چپ میباشد.



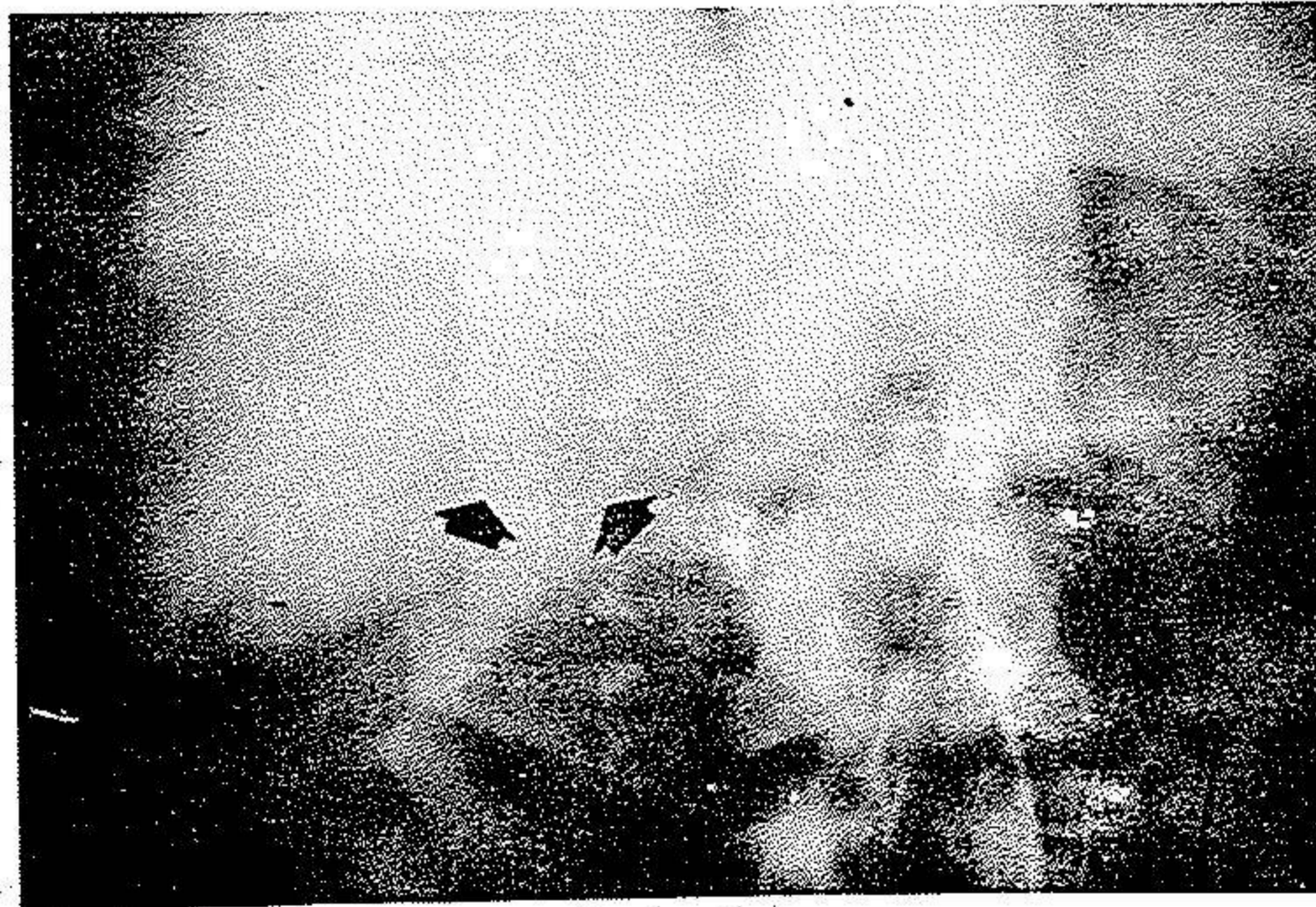شکل ۲- گاستریت هموراژیک: فیلم در مرحله وریدی از یک تزریق ماده حاجب داخل شریان سلیاک گرفته شد که شدید شدن پخش ماده حاجب را در ناحیه فوقانی معده می بینیم و ماده حاجب داخل معده باقی میماند تشخیص این مریض بوسیله گاستروسکوپی تأیید گردید.



شکل ۳- زخم اثنی عشر: در فیلم لوکالیزه از ناحیه اثنی عشر تصویر زخم دیده میشود.



شکل ۴



شکل ۵

شکل ۵ - انژیوگرافی سلیاک در همان مریض مبتلا به زخم اثنی عشر اکستراوازاسیون ماده حاجب را بداخل بولب نشان میدهد.

مرحله شریانی و موئینه ای رادیوگرافی میشود و معمولا باید هر نوع خونریزی نشان داده شود مخصوصا انژیوگرافی در مورد خونریزی از بعضی ضایعات مثل مالفورماسیون شریانی وریدی خیلی کمک میکند (شکل ۷ و ۸) این ضایعات انومالیهای هستند که بوسیله تنقیه باریم مشاهده میشوند و حتی تشخیص آن برای جراح در لاپاراتومی مشکل است. مخصوصا تشخیص محل خونریزی های کولون برای جراح خیلی مشکل است چون قسمتی از آن در خلف صفاق قرار دارد و برخلاف روده کوچک حرکت دادن آن خیلی مشکل است

دیدن دیورتیکول های خونریزی

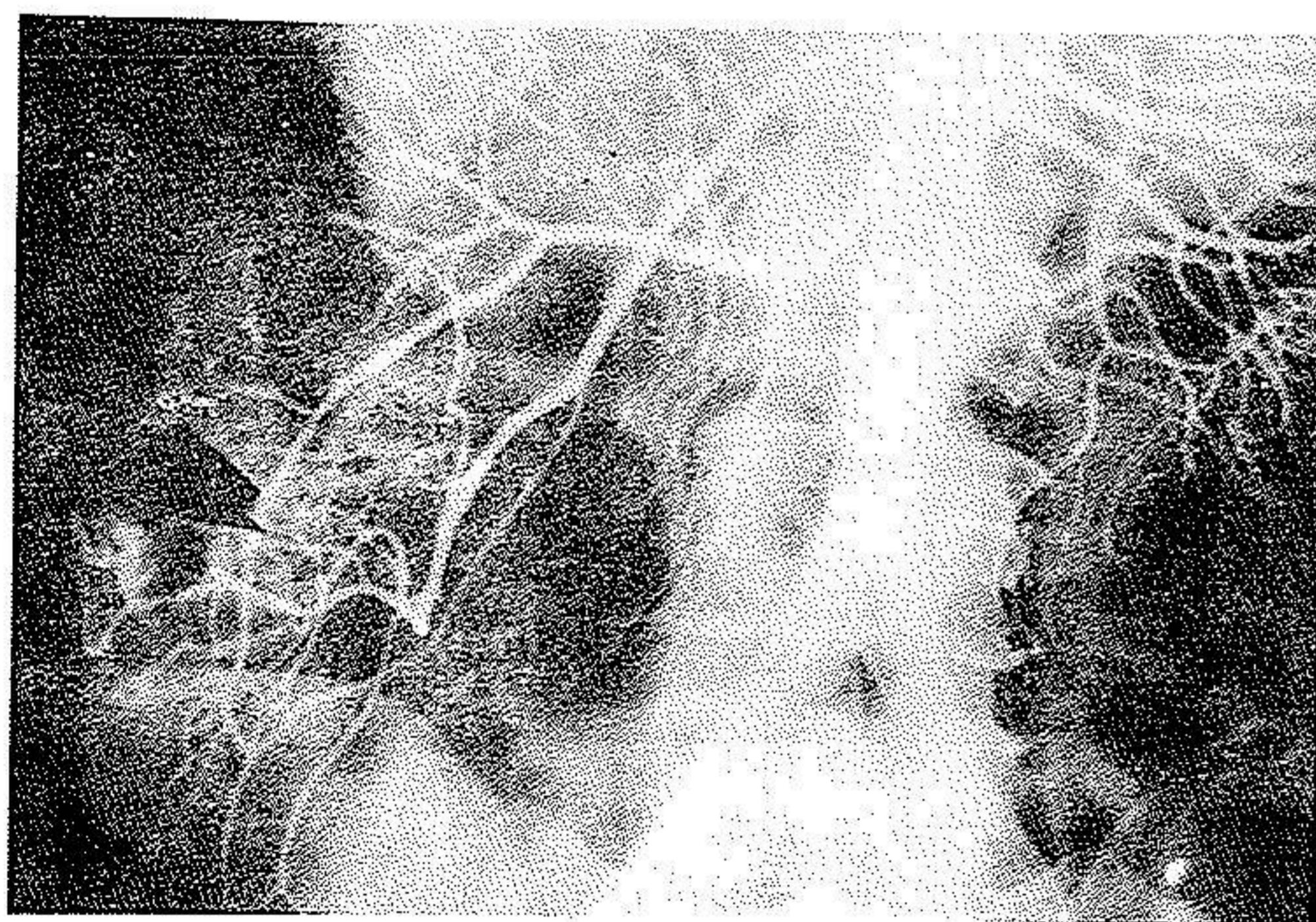
دهنده کولون نیز در لاپاراتومی خیلی مشکل است بعلت اینکه تعداد زیادی دیورتیکول دیده میشود که تمام حاوی خون میباشند. بهمین جهت بدون داشتن انژیوگرافی قبل از عمل و نشان دادن دیورتیکول خونریزی کننده تعیین صدها دیورتیکول پرخونی که باعث خونریزی میشوند برای جراح عملی نیست. (شکل ۸)

محل خونریزی قبلی بوده است این قبیل مالفورماسیونها معمولا هیچ یافته غیر طبیعی در حین عمل جراحی نشان نمیدهند جراح نمیتواند آنها را تشخیص دهد حتی در بعضی موارد که حدود آنها را میداند نمیتواند پیدا کند.

درمان چنین بیمارانی فوق العاده مشکل است. بعضی نیز ضایعات جدید پیدا میکنند در صورتیکه در آزمایش انژیوگرافی قبلی طبیعی بوده است.

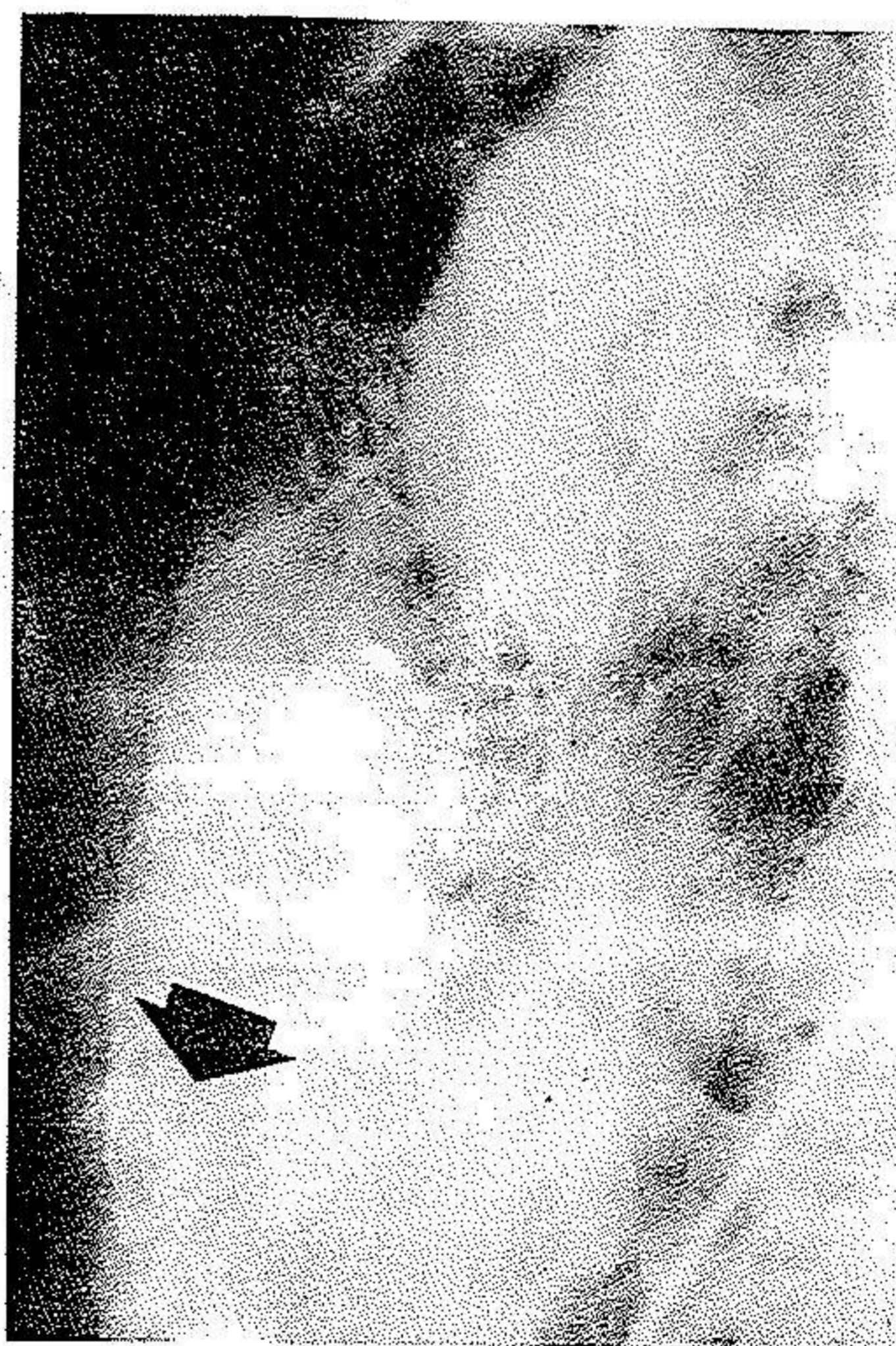
### خونریزی روده بزرگ:

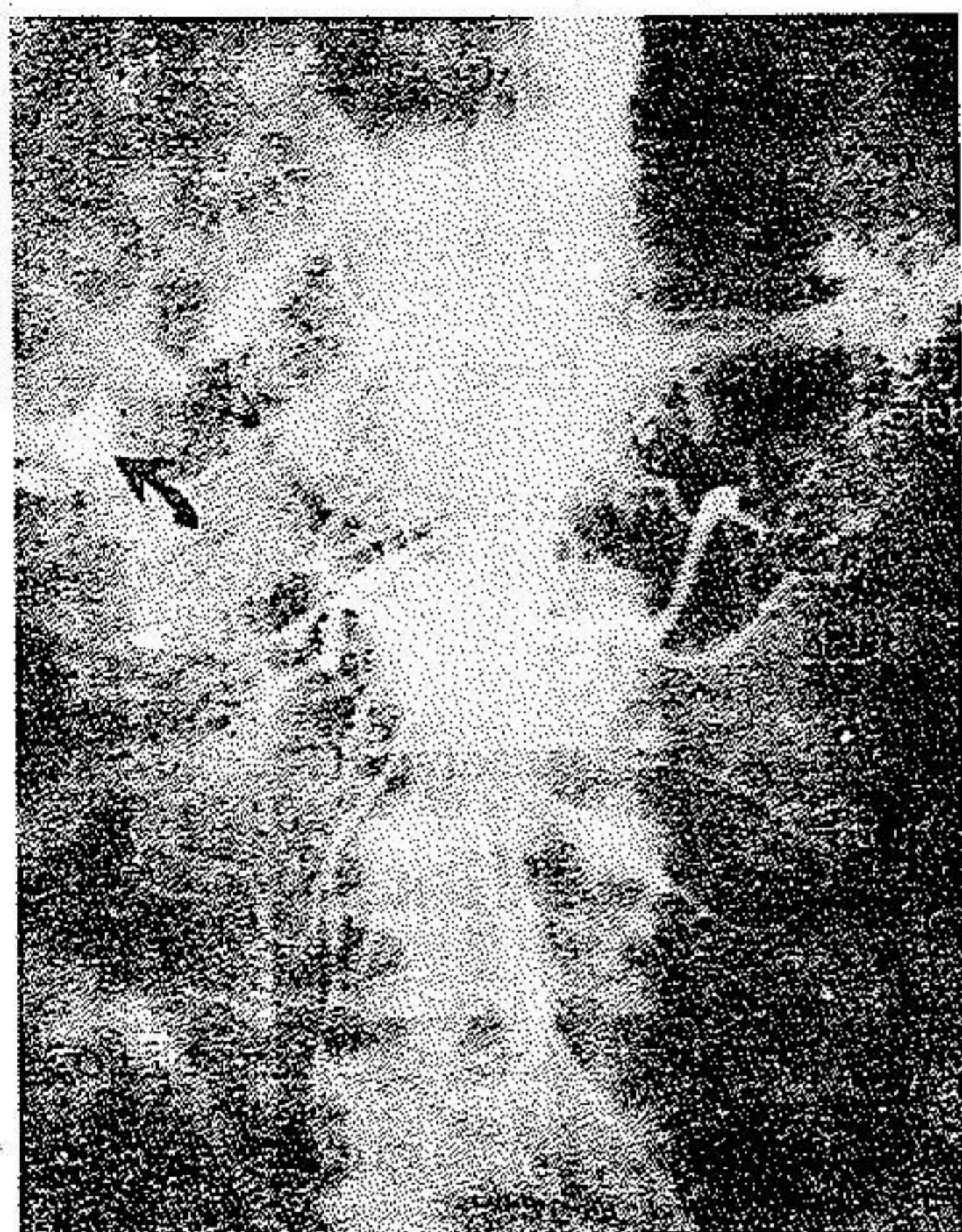
روده بزرگ را شاخه های شریان مزانتریک فوقانی و تحتانی که شامل شریان کولیک راست - میانی و چپ میباشند مشروب میکند. شریانهای بواسیری میانی و تحتانی که از شریان همیوگاستریک سرچشمه میگیرند رکتوم را تغذیه میکنند. چون سیگموئیدوسکپی میتواند تشخیص خونریزیهای رکتوم را بدهد بهمین جهت مریضی که با علائم خونریزی قسمت تحتانی دستگاه گوارش مراجعه میکند معمولا احتیاج به انژیوگرافی شریان مزانتریک فوقانی و تحتانی دارد. برای اینکار ماده حاجب بداخل شریان مزانتریک فوقانی تزریق میشود و در



شکل ۷ - مالفورماسیون شریانی وریدی ناحیه سکوم: در مرحله شریانی انژیوگرافی شریان مزانتریک فوقانی تصویر یک کلافه عروقی در ناحیه سکوم دیده میشود که با علامت مشخص شده است.

در فاز کاپیلری کلافه عروقی بزرگتر و پر شدن زودرس ورید این ناحیه مشخص شده است.





شکل ۸ - دیورتیکول خونریزی دهنده کولون صعودی: در مرحله کاپیلری انژیوگرافی شریان مزانتریک فوقانی اکستراوازاسیون ماده حاجب در ناحیه دیورتیکول دیده میشود.

B

### خلاصه

در این مقاله خونریزی قسمتهای مختلف دستگاه گوارش شرح داده شده و موارد انجام انژیوگرافی برای تشخیص خونریزی های مختلف مورد بحث قرار گرفته است. انژیوگرافی دستگاه گوارش جهت تشخیص و حتی درمان خونریزی های دستگاه گوارش خیلی مفید و قابل استفاده میباشد.

### REFERENCES

- 1- Annes, G., Caplan, L.H., and Heimlich, H. Upper gastrointestinal hemorrhage: Undetected site localized by selective arteriography. Arch. Surg. (chicago) 94:44, 1964.

- 2- Atik, M., and Simeone, F.A. Massive gastrointestinal bleeding: Study of two hundred ninety-six patients at City Hospital of Cleveland. *A.M.A. Arch. Surg.* 69: 355, 1954.
- 3- Baum, S., Nusbaum, M., Blakemore, W.S., and Finkelstein, A.K. The preoperative radiographic demonstration of intra-abdominal bleeding from undetermined sites by percutaneous selective celiac and superior mesenteric arteriography. *Surgery* 58:797, 1965.
- 4- Baum, S., Nusbaum, M., Clearfield, H.R., Kuroda, K., and Tumen, H.J. Angiography in the diagnosis of gastrointestinal bleeding. *Arch. Intern. Med. (Chicago)* 119: 16, 1967.
- 5- Baum, S., Stein, G.N., Nusbaum, M., and Chait, A. Selective arteriography in the diagnosis of hemorrhage in the gastrointestinal tract. *Radiol. Clin. N. Amer.* 7: 131, 1969.
- 6- Boijesen, E., and Reuter, S.R. Angiography in diagnosis of chronic unexplained melena. *Radiology* 89:413, 1967.
- 7- Cooley, R.N. The diagnostic accuracy of upper gastrointestinal radiological studies. *Amer. J. Med. Sci.* 242:628, 1961.
- 8- Halpern, M., Turner, A.F., and Citeon, B.P. Hereditary hemorrhagic telangiectasia. An angiographic study of abdominal visceral angiodysplasias associated with gastrointestinal hemorrhage. *Radiology* 90:1143, 1968.
- 9- Kanter, L.E., Schwartz, A.J., and Fleming, R.J. Localization of bleeding point in chronic and acute gastrointestinal hemorrhage by means of selective visceral arteriography. *Amer. J. Roentgen.* 103:386, 1968.
- 10- Katz, D., Donvres, P., Weisberg, H., Charm, R., and McKinnon, W. Sources of bleeding in upper gastrointestinal hemorrhage: Re-evaluation. *Amer. J. Dig. Dis.* 9; 447, 1964.



- 11- Koehler, R.P., and Salmon, R.B. Angiographic localization of unknown acute gastrointestinal bleeding sites. *Radiology* 89:244, 1967.
- 12- Mckibbin, B., and Watson, B.W. Localization of intestinal bleeding using a miniature Geiger counter. *Gut* 4:82, 1963.
- 13- Margulis, A.R., Heinbecker, P., and Bernard, H.R. Operative mesenteric arteriography in the search for the site of bleeding in unexplained gastrointestinal hemorrhage: A preliminary report. *Surgery* 48:534, 1960.
- 14- Mitty, W.F., jr., Befeler, D., Grossi, C.E., Bonanno, C.A., Ruzicka, F.F., and Rossi, P. Combined approach to upper gastrointestinal bleeding. *Amer. J. Gastroent.* 51: 377, 1969.
- 15- Nusbaum, M., and Baum, S. Radiographic demonstration of unknown sites of gastrointestinal bleeding. *Surg. Forum* 14:374, 1963.
- 16- Nusbaum, M., Baum, S., Kuroda, K., and Blakemore, W.S. Control of portal hypertension by selective mesenteric arterial drug infusion. *Arch. Surg. (chicago)* 97: 1005, 1968.
- 17- Nusbaum, M., Baum, S., Sakiyalak, P., and Blakemore, W.S. Pharmacologic control of portal hypertension. *Surgery* 62:299, 1967.
- 18- Pittman, F.E., The fluorescein string test: An analysis of its use and relationship to barium studies of the upper gastrointestinal tract in 122 cases of gastrointestinal tract hemorrhage. *Ann. Intern. Med.* 60:418, 1964.
- 19- Retzlaff, J.a., Hagedorn, A.B., and Bartholomew, L.G. Abdominal exploration for gastrointestinal bleeding of obscure origin. *J.A.M.A.* 177:104, 1961.
- 20- Reuter, S.R., and Bookstein, J.J. Angiographic localization of gastrointestinal bleeding. *Gastroenterology* 54:876, 1968.

