

ترومبوز ورید طحالی (معرف چهاربیمه) (ار)

دکتر محمد جهانگیر

خلاصه

ورید طحالی بطور افقی از ناف طحال در سمت چپ شکم شروع شده و در ناودانی بین دیواره خلفی شکم و سطح فوقانی خلفی پانکراس عبور نموده تا بکبد برسد. با توجه بمسیر فوق هرگونه ضایعه در دم و جسم پانکراس میتواند در ایجاد ترومبوز ورید طحالی دخالت نمایند. طبق بررسی و آمار بنظر میرسد در ده درصد موارد از هیپرتانسیون پورتال احتمال ایجاد ترومبوز ورید طحالی وجود دارد (۱) ولی شایعترین علت ترومبوز پانکراتیت مزمن میباشد بطوریکه در حین اعمال جراحی و بررسی محسوس اسپلنوپورتال که Leger و همکارانش بر روی بیماران پانکراتیت انجام داده اند در ۵۴٪ موارد محور اسپلنوپورتال غیر طبیعی بوده که ۲۴٪ از اینعه انسداد کامل ورید طحالی نشان داده اند (۳-۵) سایر علل چون سیست ها و پسودوسیست ها و تومورهای خوش خیم و بدخیم پانکراس در ایجاد ترومبوز دخالت دارند. ضایعات دیگری چون تنگی های مادرزادی ورید یا انوریسم شریان طحالی و دیسکنزی خونی و یا علل با شیوع کمتر چون تومورهای اولیه یا مناستاتیک و فیبروز تر و پریتوان و زخمهای نافذ خلفی معده

ترومبوز ورید طحالی نسبتاً نادر میباشد. در اغلب موارد بعلت عدم شناخت آنرا جزو هیپرتانسیون پورتال بحساب می آورند. مهمترین علت مراجعه بیماران خونریزی راههای گوارش بویژه بشکل هماتمز میباشد که غالباً ناگهانی و مکرر میباشد لذا در صورت وجود خونریزی بدون علت راههای گوارشی توجه به ترومبوز ورید طحالی توسط متخصصین داخلی و جراحی ضروریست.

در امتحانات رادیولوژیک علائم واریس پیشرفته در انحناء بزرگ و فوندوس معده نمایان میشود راه تشخیص قطعی با انژیوگرافی سلیاک و یا اسپلنوپورتوگرافی از طریق پوست میباشد.

در سال ۱۹۲۲ توسط Frick ترومبوز ورید طحالی در کالبد شکافی بعد از مرگ مردی مشاهده و برای اولین بار گزارش نمود در سال ۱۹۵۱ توسط Leger در آکادمی جراحی اسپلنوپورتوگرافی از راه پوست شرح و رادیوگرافی ها آن معرفی شد (۲-۶) و بعد از آن یک آزمایش متداول شده موارد دیگری مشخص و گزارش شده است.

علل ایجاد

میگیرد. ولی بعد از عمل جراحی نیز خونریزی گوارشی ادامه میابد در هنگام بستری شدن طحال بزرگ بوده و در امتحان رادیولوژیک علائم واریس پیشرفته در قسمت باقیمانده معده و فوندوس دیده شد در اسپلنوپورتوگرافی ورید طحال در قسمت میانی قطع و انسداد نشان داده و عروق جانبی فراوان دیده شد. (رادیوگرافی شماره ۲)

بیمار سوم. ر. حیدری زن ۳۲ ساله که از سه سال قبل درد ناحیه اپیگاستر شکایت داشته سابقه سه مرتبه خونریزی شدید از راههای گوارشی داشته در هنگام بستری شدن بیمار رنگ پریده و آنمیک بوده رادیوگرافی مری و معده طبیعی بوده در اسپلنوپورتوگرافی ورید طحال در قسمت میانی قطع بوده و عروق جانبی متعددی دیده شد و در عمل جراحی و پس از باز نمودن شکم بروی طحال کیست های متعدد و در کنار هم مشاهده شد که تشکیل حفره ای به ابعاد ۱۲×۶ سانتیمتر با جدار ۳ میلی متر داده و نتیجه آسیب شناسی کیست هیداتیک طحال بوده است. (رادیوگرافی شماره ۳)

بیمار چهارم. م. م. - مجنون زن ۲۵ ساله که از یکسال قبل از درد ناحیه اپیگاستر و ابی کندر چپ توام با بیحالی شدید داشته سابقه خونریزی راههای گوارشی نداشته و در معاینه طحال بسیار بزرگ بوده و لوله مری و معده در امتحانهای رادیولوژیک طبیعی بوده و در اسپلنوپورتوگرافی ورید طحال در قسمت میانی بوده و عروق جانبی فراوانی نمایان شد. (رادیوگرافی شماره ۴).

بحث - در بررسی کلی ترومبوز ورید طحالی در ایران در مقایسه با ممالک امریکائی و اروپائی شیوع کمتر دارد که شاید در نتیجه رژیم غذایی و کمتر مصرف مشروبات الکلی باشد ولی برخلاف گزارشات خارجی که سن بیماران اغلب در دهه سوم و چهارم و یا بالاتر میباشد بیماران مورد بحث و ایرانی بیشتر در دهه دوم و سوم مبتلا میشوند که شاید ابتلای کمتر به پانکراتیت مزمن باشد. درد اپیگاستر در تمامی بیماران مورد مطالعه وجود داشته و مهمترین علت مراجعه بیماران به پزشک خونریزی مکرر و فراوان از راههای گوارشی بوده است که این دو علامت با علت مراجعه بیماران خارجی مطابقت مینماید. در هر چهار بیمار عمل جراحی

را در تشکیل ترومبوز مؤثر دانست که گروه اخیر سبب انفلتراسیون در لوزالمعده و یا انساح جلو لوزالمعده میشوند. گزارشات نادری نیز از ترومبوز در دنباله ضربه های شکمی و یا کاسترکتومی داده شده است (۲-۷-۸).

که پس از انژیوگرافی در فاز وریدی محور اسپلنوپورتوگرافی نمایان میشود.

علائم انژیوگرافی ترومبوز ورید طحالی به قرار زیر

میباشند.

۱- قسمتی و یا تمام ورید طحال اوپاسفیه نشده و برعکس بعضی وریدهای داخل و یا هیل طحال نمایان و اوپاسفیه میشود.

۲- جهت درناژ خون طحالی وریدهای جانبی متعددی اوپاسفیه میشود.

۳- پس از تزریق ماده حاجب در شریان مزانتریک فوقانی تنه ورید باب نمایان میشود و برعکس وریدهای جانبی مری و گاستریک دیده نمیشود. (۸)

درمان. معالجه اساسی ترومبوز طحالی عمل طحال برداری Splenectomy میباشد.

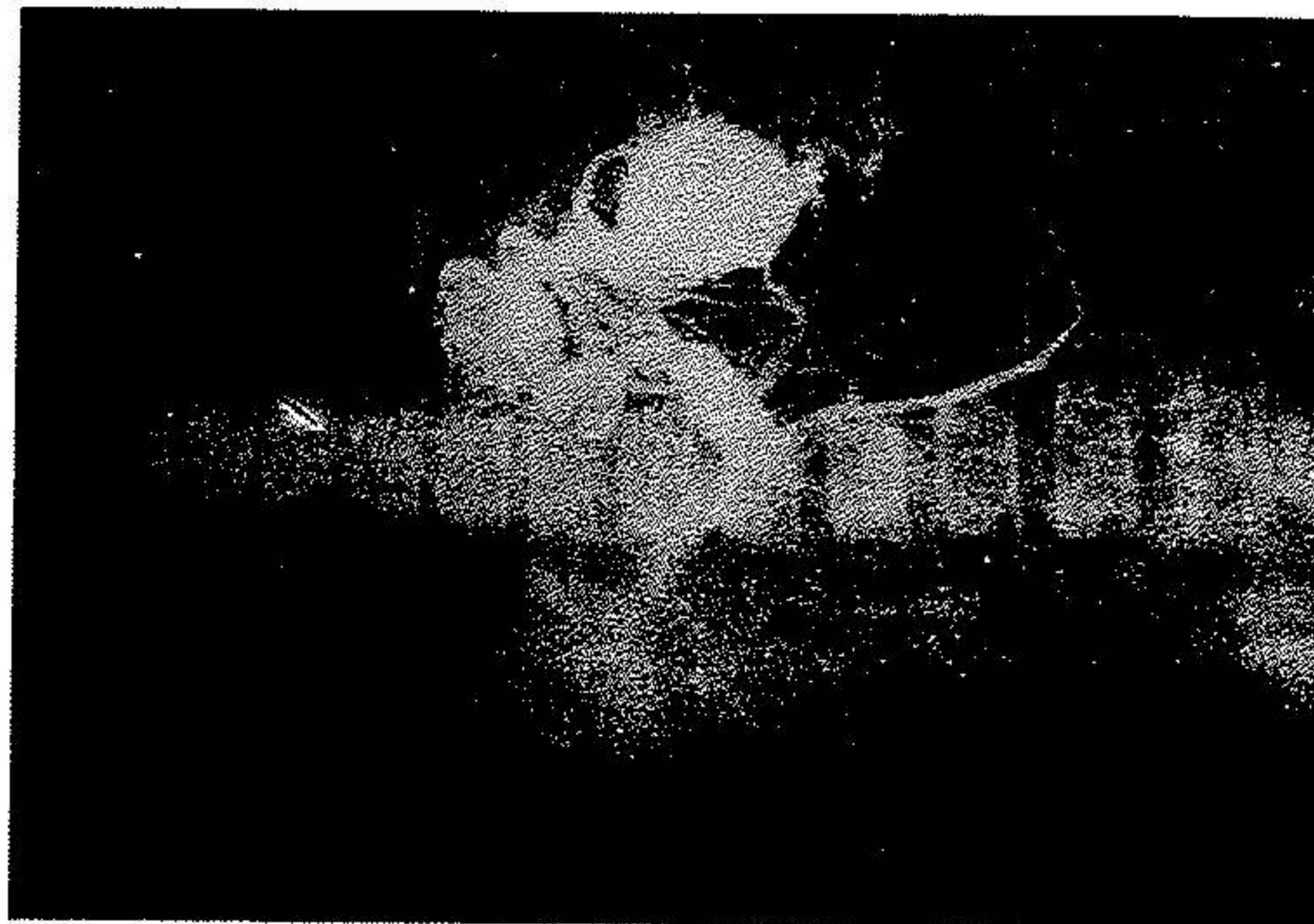
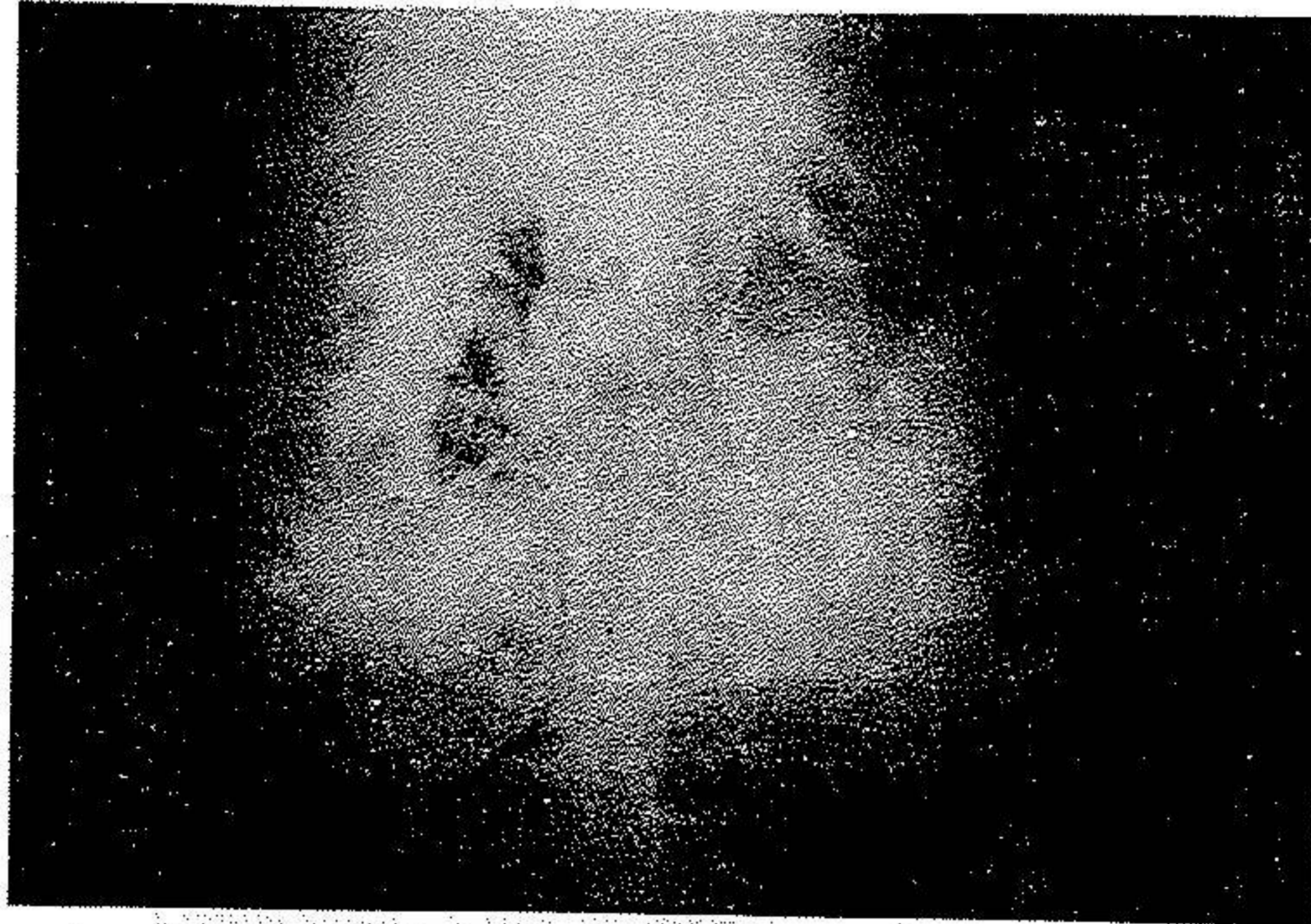شرح بیماران

بیمار اول. و. عسکری دختر ۱۷ ساله. بعلت درد اپیگاستر و خونریزی از راههای گوارشی بویژه به شکل هماتمز به دفعات در بیمارستانهای متعدد بستری بوده آخرین خونریزی شدید معدی در تاریخ ۱۲/۶/۱۲۵۳ بوده و در معاینه و لمس شکم، طحال بسیار بزرگ بوده و در امتحان رادیولوژیک معده علائم واریس پیشرفته در فوندوس معده و انحنا بزرگ نمایان ساخته و در انتهای تحتانی لوله مری علائم واریس کمی دیده میشود. اسپلنوپورتوگرافی یکبار در ساری و دیگر بار در تهران بعمل آمده که در اندازه گیری فشار طحالی ۳۰ سانتیمتر آب بود. (فشار طبیعی ۱۰-۱۵ سانتیمتر آب) و انسداد در قسمت میانی ورید طحالی همراه با وریدهای جانبی پیشرفته مشاهده شد. (رادیوگرافی شماره ۱)

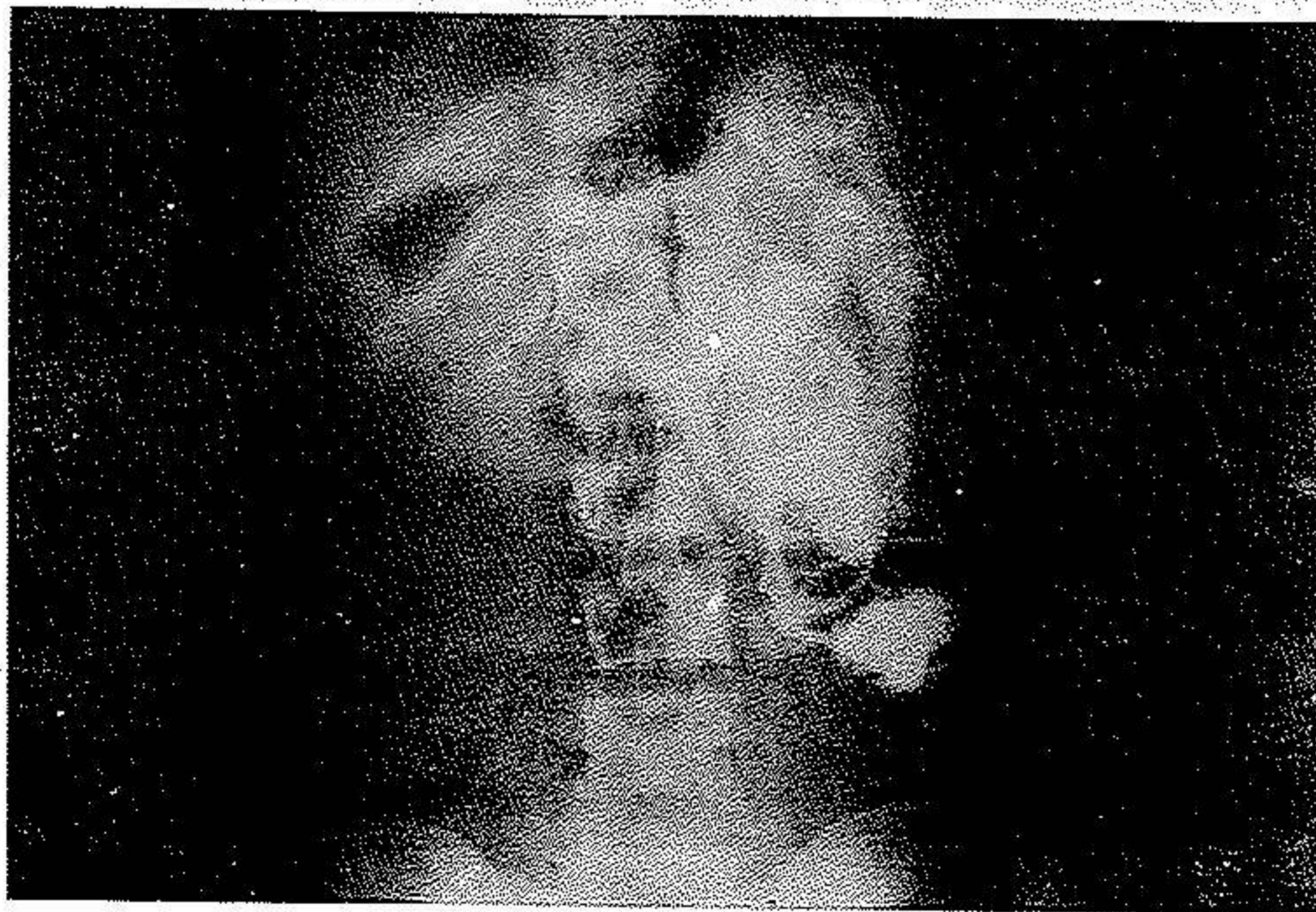
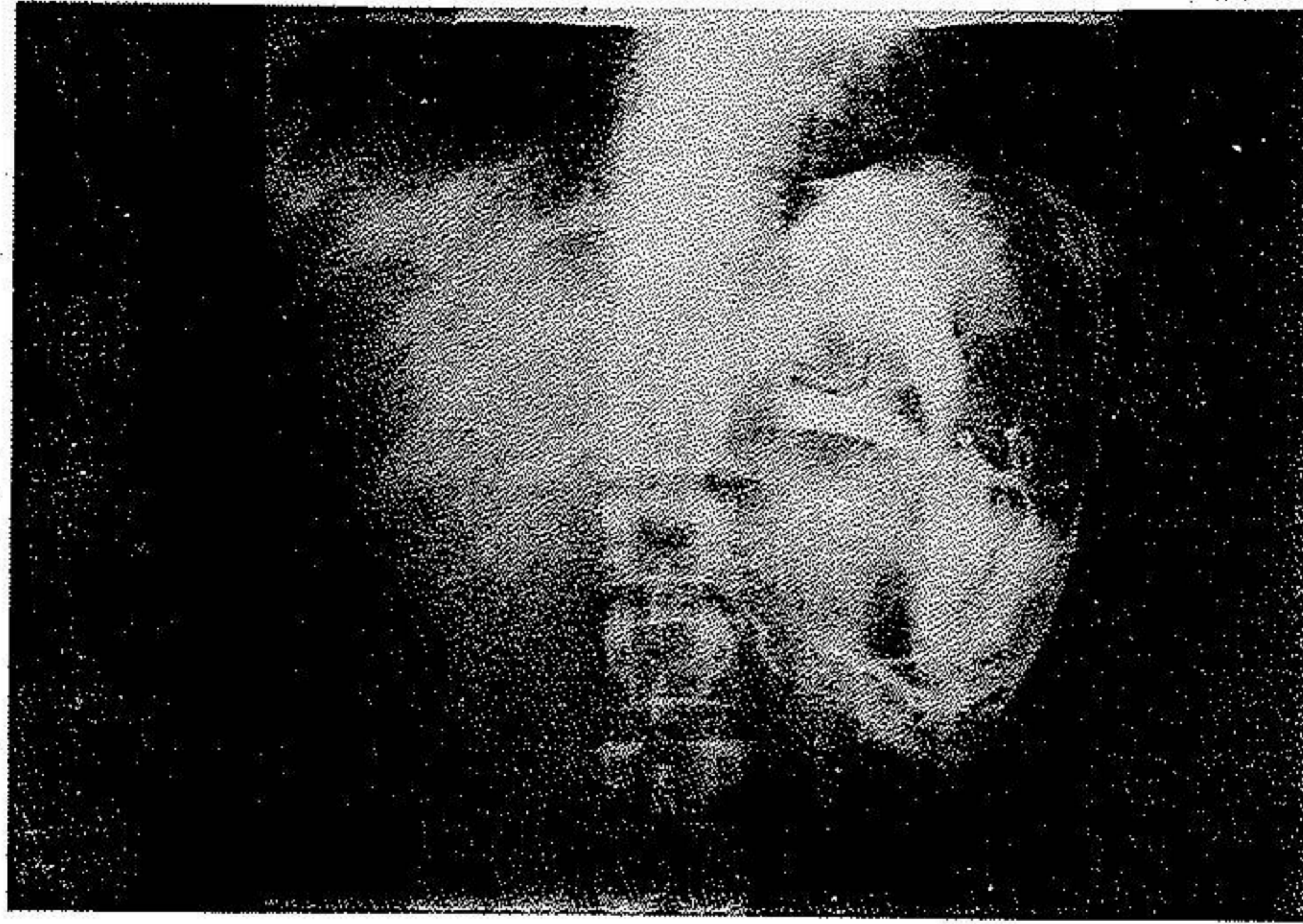
بیمار دوم. م. محمدی ۱۴ ساله سابقه خونریزی

مکرر فراوان از راههای گوارشی داشته و در ۱۳۴۹/۱/۸ جهت جلوگیری از خونریزی تحت عمل گاستروکتومی پارسیل قرار

طحال برداری بعمل آمد و ترومبوز ورید طحالی آنها مشخص و ثابت شد و بعد از عمل جراحی فوق خونریزی راههای گوارشی قطع و بهبودی کامل بدست آمد.



بسیار کم از آن است که در صورت بروز این عارضه در بیماران مبتلا به ترومبوز ورید طحالی، در صورتی که تشخیص آن در مراحل اولیه صورت گیرد، با درمان مناسب و به‌وقت، می‌تواند به بهبودی کامل منتهی شود. در این مقاله به بررسی علل، علائم و روش‌های تشخیص و درمان این عارضه پرداخته می‌شود.



علائم بالینی

عده ای از بیماران علائم واضح نداشته و از درد مبهم در ناحیه اپیکاستر شکایت دارند. ولی مهمترین علامت، خونریزی راههای گوارشی بشکل هماتزوملنا میباشد که اغلب سابقه خونریزی های ناگهانی و تکرار شونده دارند و بدین علت بارها در بیمارستانهای مختلف بستری شده اند (۳-۸-۹) منشی خونریزی در دیواره نازک شده واریس ها و وریدهای جانبی زیر مخاطی معده میباشد که تحت تأثیر شیره معدی قرار گرفته و در نتیجه خراشیدگی جداری ایجاد شده و سبب خونریزی معدی شده است (۹-۱۰) نادرا "گزارشاتی از خراشیدگی وریدهای زیر سرورز داده اند که سبب خونریزی داخل صفاق و فضای پرتیوان شده و زندگی بیمار را بخطر انداخته است.

در معاینه و لمس شکم طحال بزرگ میباشد که بعلاست ترومبوز و انسداد ورید طحالی و افزایش فشار داخل طحال نتیجتاً "سبب بزرگی طحال و وریدهای جانبی میشود و این افزایش فشار بویژه در وریدهای ناحیه فوندوس و انحنا بزرگ معده و رتروپریتون و اطراف ناف طحال و ناف کلیه ها و نیز کولون چپ بیشتر محسوس میباشد در واقع هیپرتروفی تدریجی وریدهای جانبی سبب کاهش فشار پولپ طحال میشود. (۵-۸) و یا براساس اصل فیزیولوژیک با افزایش فشار وریدی، فشار شریانی کاهش مییابد گرچه اندازه طحال همواره بزرگ باقی میماند اخیراً "تعداد مواردی از ترومبوز ورید طحالی با اندازه طبیعی طحال گزارش کرده اند (۱۰)

در این بیماران اندازه کبد اغلب طبیعی و یا مختصری بزرگ میباشد ولی تستهای کبدی همیشه در حد طبیعی باقی میماند که ارزش تشخیصی دارد (۱۰).

بررسی عروق جانبی و همودینامیک

ورید طحال از چند شاخه داخل طحالی شروع شده و در طول مسیر و در حد فوقانی پانکراس با ورید مزانتریک تحتانی اتصال یافته و بعد از ۳ یا ۴ سانتیمتر ورید مزانتریک فوقانی به آنها می پیوند دوتنه ورید باب را تشکیل داده که بکبد میرود و به انشعابات داخل کبدی تبدیل میشود.

ضمناً "در جهات مختلف وریدهای کوچکتری چون وریدهای معدی کوتاه و کاسترواپیلوئیک راست و پیلوریک و کروئراستوماشیک و سیسنیک و پارااملیکال به آن می پیوندند. چنانچه ترومبوز ورید طحالی پیش آید خون طحال بیکی از راههای ذیل و عروق جانبی بکبد میرسد.

۱- یکی از راههای شایع ورید معدی کوتاه Short Gastric V. میباشد که خون طحال را بطور رتروگراد در امتداد فوندوس و انحنا بزرگ معدی بوریدهای معدی چپ و راست Left And Right Gastric V. و سپس ورید کروئرا Coronary V. رسانیده و از این مسیر بوریدها بکبد میریزد.

۲- راه دیگر خون طحالی از طریق وریدهای کاسترواپیلی پلئوئیک چپ Left Gastro-epiploic بطور رتروگراد در امتداد شاخه های نافی Onental بطرف وریدهای کاسترواپیلی پلئوئیک راست و Middle Colic رفته و سپس به مزانتریک فوقانی و ورید باب میریزد.

۳- خون طحالی خیلی کمتر از طریق کاسترواپیلی پلئوئیک چپ بطور رتروگراد به شاخه های نافی و وریدهای کولیک چپ شده و سپس به ورید مزانتریک تحتانی و ورید باب میریزد.

۴- راه نادری نیز توسط Leger ذکر شده که خون از طریق شاخه های وریدی دیافراگماتیک و بین دنده ای به ورید باب میریزد. (۶-۷-۸)

با توجه به وریدهای جانبی ذکر شده قسمت عمده خون از طریق وریدهای کاستریک و کروئرا به ورید باب میرسد. لذا "در ترومبوز طحالی واریس واضح و پیشرفته در شبکه وریدی مروی ایجاد نمیشود.

راههای تشخیصی

جهت تشخیص محل خونریزی گوارشی از معده و لوله مری رادیوگرافی بعمل می آید که در صورت وجود واریس در انحنا بزرگ و فوندوس بصورت تصاویر پولیپوئید و دفکت های متعدد و در اندازه های مختلف و در امتداد یکدیگر نمایان میشوند گزارشاتی که داده شده تصاویر

زیادی نمیکند و ارزش تشخیصی چندانی ندارد. تشخیص قطعی ترومبوز با انجام انژیوگرافی تنه سیلیاک و یا شریان مزانتریک فوقانی و یا اسپلنوپورتوگرافی از راه پوست میباید. (۲-۹-۱۰)

رادینولوژیک فوق با گاستریت هیپرتروفیک اشتباه شده است اغلب اوقات لوله مری وضعیت طبیعی دارد. آندوسکوپی به تشخیص علت خونریزی و ایجاد واریس مری و معده کمک

References

- 1- Atef A Salan M.D.
Splenic Vein Thrombosis Dignostable and Curble From Portal Hypertension
Surgery 74: 961-72 Dec 1973
- 2- Capo J.R and Clendinnen G.
Malignent Splenic Vein Obstruction
British J. Radiology 158. 707 N 6 1972
- 3- Francis F. Ruzikajr
Alementary Tract Roentgenology Margulis
Volum 2 1356-1381 1973
- 4- Frank R. Johnson Richard T. Myergs
Ethiologie and Consequence of Splenic vein Obstruction
Ann Surgery 177: 736-9 June 1973
- 5- N.H Amamni
Splenic Vein Thrombosis (A case Of Gastric Varices And Upper Gastro Intestinal Bleeding) Gastrointestinal Endoscopy G. Volum 24 No 1977
- 6- Noel B. Hershfield and Morrow
Gastric Bleeding Due to Splenic Vein Thrombosis
canada Med Ass J. 98-649-52 30Mar 1968
- 7- Rand L. Scott M.D.
Splenic Vein Thrombosis
Journal of The Tennesse M. Associtiors March 1976
- 8- Yacov Itzchakand Morton
Splenic Vein Thrombosis In Patient With a Normal size Spleen Investigative
Radiology March - April 1977

9- Yale Ch and Andrew B. Crummy

Splenic Vein Thrombosis and Bleeding Esophageal

Jama 217-317-20 19 Jul 1971

10-Y. Melvin M. Figley

Splenoportography. Some Advantage and Disdvantage

American J. Roetgenal Vol. 80 313-327 1958