

هوش بری و ضایعات جراحی تراشه

دکتر کبری قاضی سعیدی* دکتر مرتضی صمیمی**

میآید^۱.

انسداد تراشه اغلب در بیمارانی که لوله به مدت طولانی در تراشه باقی مانده است (مثل آنها که تحت درمان طولانی با تنفس مصنوعی هستند) دیده میشود . علت دیگر انسداد تراشه ممکنست تومر باشد .

تنها راه نجات بیماری که راه هوایی او به سبب یکی از ضایعات فوق مختل شده است ترمیم تراشه ، قطع قسمت تنگ شده و یا برداشتن تومر است .

نگهداری راه هوایی این بیماران به نحویکه مزاحمتی در کار جراح ایجاد نکند بسیار مشکل و بدون همکاری توأم متخصص هوش بری و جراح غیر ممکن است . به هنگام هوش بری فشارخون ، نبض ، ECG و تنفس بیمار بایستی حتی الامکان مانیتور گردد و گازهای خون شریانی در دقایق حساس اندازه گیری شود . بیماران مبتلا به ضایعه تراشه معمولاً دچار خونریزی از عروق گردن میباشند و اگر لوله گذاری تراشه در بیداری صورت گیرد تقلا و سرفه بیمار این خونریزی را تشدید میکند . از طرف دیگر در بیماری که راه هوایی مطمئن ندارد لوله گذاری تراشه را نمیتوان با شل کننده عضلانی تسهیل نمود . بنابراین بهتر است این بیماران را پس از بیهوشی عمیق با داروهای استنشاقی لوله گذاری کرد . ساکشن مطمئن باید در

ضایعات جراحی تراشه شامل شکستگی ، قطع و انسداد

شدید آن میباشد .

شکستگی تراشه ضایعه نادری است که همیشه همراه با کنتوزیون آن است . کنتوزیون ممکن است به علت کشش شدید و ناگهانی گردن باشد یا به دنبال برخورد تراشه با جسمی سخت پیش آید . شکستگی ممکنست کامل و یا تنها بصورت ترکی ساده باشد . از نظر کلینیکی بیمار خلط خونی و کف آلود ، امفیزم زیر پوستی و تنگی نفس دارد^۱ .

قطع تراشه ممکن است ناقص یا کامل باشد . در قطع ناقص و عرضی دو تکه تراشه جابجا نمیشود و ترمیم آسان است ولی اگر قطع کامل باشد تکه پایینی تراشه به هنگام دم جابجا میشود و سوراخ فوقانی آن با نسوج نرم اطراف پوشانده میشود . در چنین وضعی اگر شرایط جهت جراحی مساعد باشد دو قطعه جدا شده تراشه بایستی هرچه زودتر بهم متصل شوند . در صورت مساعد نبودن شرایط جراحی سوراخ فوقانی قطعه تحتانی تراشه به پوست دوخته شده و لوله تراکئوستومی از آن رد میشود و ترمیم کامل به بعد موکول میگردد . بیماران ضایعه دیده دچار سیانوز ، تنگی نفس شدید و از دست دادن صدا گردیده ، مبتلا به اختلال بلع و خونریزی از محل ضایعه میباشند . شدت خونریزی با انسداد راه هوایی افزایش

* - استادیار گروه بیمارستان امام خمینی دانشکده پزشکی دانشگاه تهران

** - دانشیار گروه آنستزیولوژی بیمارستان امام خمینی دانشکده پزشکی دانشگاه تهران

گرفته اند، لذا نحوه هوش بری بیماری که اخیراً به علت ابتلا به تومر تراشه تحت عمل جراحی قرار گرفته است گزارش میشود.

گزارش بیمار: ش - الف، مردی ۴۵ ساله با شکایت

از تنگی نفس در بخش قفسه صدری بیمارستان دکتر مصدق بستری گردید. آزمایشات کلینیکی و پاراکلینیکی از قبل از عمل طبیعی بود. برونکوگرافی تنگی به طول ۲ سانتی متر و به قطر ۵ میلی متر در یک سوم میانی تراشه نشان داد. (شکل ۴) در آزمایش گازهای خون شریانی، PH ۷/۴۶، PO_2 و PCO_2 به ترتیب ۷۲/۶ و ۳۷ میلی متر جیوه، کل CO_2 ۲۱/۴، سدیم بیکربنات ۲۵/۹ و BE ۳/۷ بود. یکساعت قبل از انتقال بیمار به اتاق عمل ۵۰ میلی گرم پتیدین و ۵/۵ میلی گرم اتروپین در عضله او تزریق گردید. هوش بری با تزریق داخل وریدی ۲ میلی لیتر تالمونال شروع شد و بیمار با کمک انستزی عمیق با هالوتان N_2O و اکسیژن، بدون استفاده از شل کننده های عضلانی بآسانی لوله گذاری گردید. لوله تراشه کار برده شده ۸/۵ میلی متر قطر داشت. صدای تنفس بیمار در دو طرف قفسه سینه به وضوح شنیده میشد. بیمار در وضعیت طرفی و چپ قرار گرفت و سینه او باز شد. قبل از دستکاری تراشه توسط جراح N_2O قطع و انستزی با اکسیژن و هالوتان ادامه یافت. تراشه بیمار در قسمت پائین تومر باز و لوله اسپیرال ۱۰ میلی متری کافدار که قبلاً استریل شده بود توسط جراح در تکه پائینی تراشه قرار گرفت. سپس هوش بری از طریق این لوله ادامه یافت. پس از آنکه تومر برداشته شد لوله اسپیرال خارج و دوباره ماشین هوش بری به لوله تراشه اولی متصل گردید. فشار خون، نبض و تنفس بیمار در تمام مدت جراحی ثابت و در حدود طبیعی بود و منحنی الکتروکاردیوگرام هیچگونه اریتمی نشان نداد. آزمایش گازهای خون شریانی به هنگام گذاردن لوله اسپیرال توسط جراح یعنی زمانیکه توقف در تهویه ریه ها به حداکثر رسید، بدین شرح بود: PH ۷/۳۲، PO_2 ۱۲۵ میلی متر جیوه، PCO_2 ۴۱/۴ میلی متر جیوه، BE ۵/۴ - در خاتمه عمل بیمار با کمک امبوبگ و اکسیژن به اتاق ریکاوری

دسترس باشد تا از ورود خون و ترشحات به داخل تراشه جلوگیری شود. قبل از شروع دستکاری تراشه بیمار باید بسا اکسیژن صد درصد و به اندازه کافی تهویه گردد و طول مدتی که بدون تنفس میماند از ۶ ثانیه تجاوز نکند.^۲ از شل کننده های عضلانی در طول عمل استفاده نشود تا در صورت جابجا شدن لوله تراشه بیمار تنفس خود بخودی داشته باشد.

چگونگی تثبیت لوله تراشه بستگی به محل ضایعه دارد. اگر انسداد در یک سوم میانی تراشه باشد ابتدا لوله تراشه در بالای محل انسداد تثبیت گردیده^{۲-۶} (شکل ۱) و سپس تراشه بیمار در پائین انسداد باز و لوله اسپیرال^۱ استریلی در این قسمت از تراشه گذارده میشود (شکل ۲) که از این پس هوش بری از طریق این لوله ادامه مییابد. پس از رفع انسداد لوله اسپیرال بیرون آورده شده و دوباره ماشین هوش بری به لوله تراشه اولی متصل میگردد. اگرچه تکنیک فوق ساده و در هر شرایطی عملی به نظر میرسد دارای دو اشکال زیرمیانند:

۱- با تغییر محل لوله تراشه ماشین هوش بری بایستی جابجا شود.

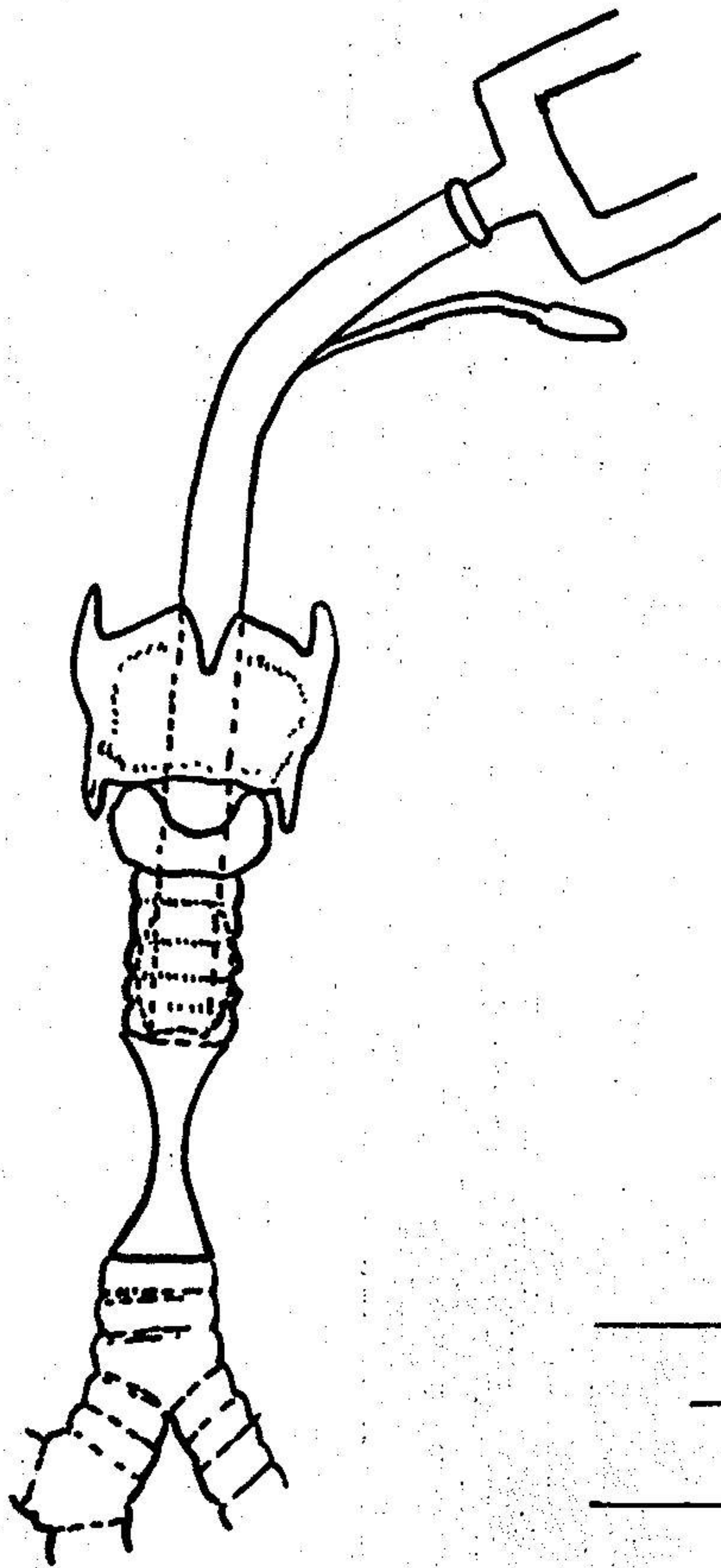
۲- احتمال اینکه لوله اسپیرال با دستکاری جراح به خارج و یا به داخل یکی از برونشها رانده شود زیاد است. Lee و English برای تهویه بیمارانیکه مبتلا به انسداد تراشه در نزدیکی کارینا هستند روش جالبی ذکر کرده اند.^۷ طبق این روش ابتدا کاتتر باریکی از تنگی تراشه رد میشود بطوریکه نوک کاتتر در محل دو شاخه شدن تراشه قرار گیرد. سپس ریه ها از طریق دریچه ای که طبق اصول Venturi عمل میکند^۲ و با دست قابل کنترل است تهویه میگردد.^۸ Ellis و همکارانش با گزارش بیمار دیگری که مبتلا به انسداد تراشه در نزدیکی کارینا بود روش فوق را تایید کردند.^۹

ناگفته نماند که قبل از استفاده از Venturi در تکنیکهای هوش بری رفع انسداد تراشه تنها با کاربرد قلب و ریه مصنوعی امکان پذیر بود.^{۱۰}

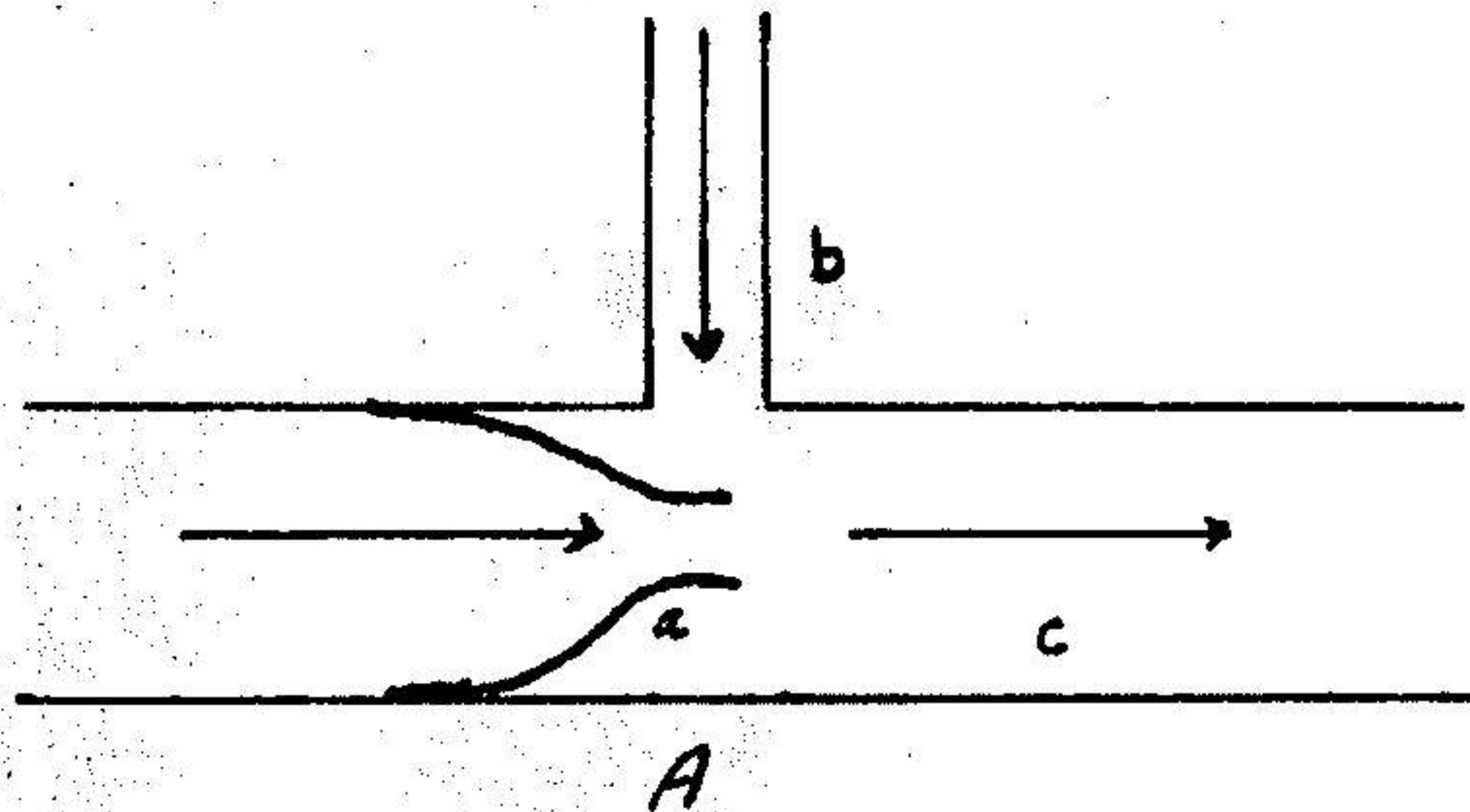
از آنجا که تاکنون نحوه هوش بری بیماران مبتلا به ضایعات تراشه در مقالات پزشکی ایران کمتر مورد بررسی قرار

۱- لوله اسپیرال یکی از انواع لوله تراشه است که با دستکاری جراح مسدود نمیشود.

۲- فشار گازی که با فلوی بالا از قسمت تنگ a لوله استوانه A عبور میکند سقوط کرده و سبب مکیده شدن هوای خارج از طریق لوله جانبی b میگردد که این امر سبب افزایش بیشتر فلوی گاز در قسمت C لوله استوانه میگردد. (شکل ۳) پاورقی ۳ در صفحه بعد

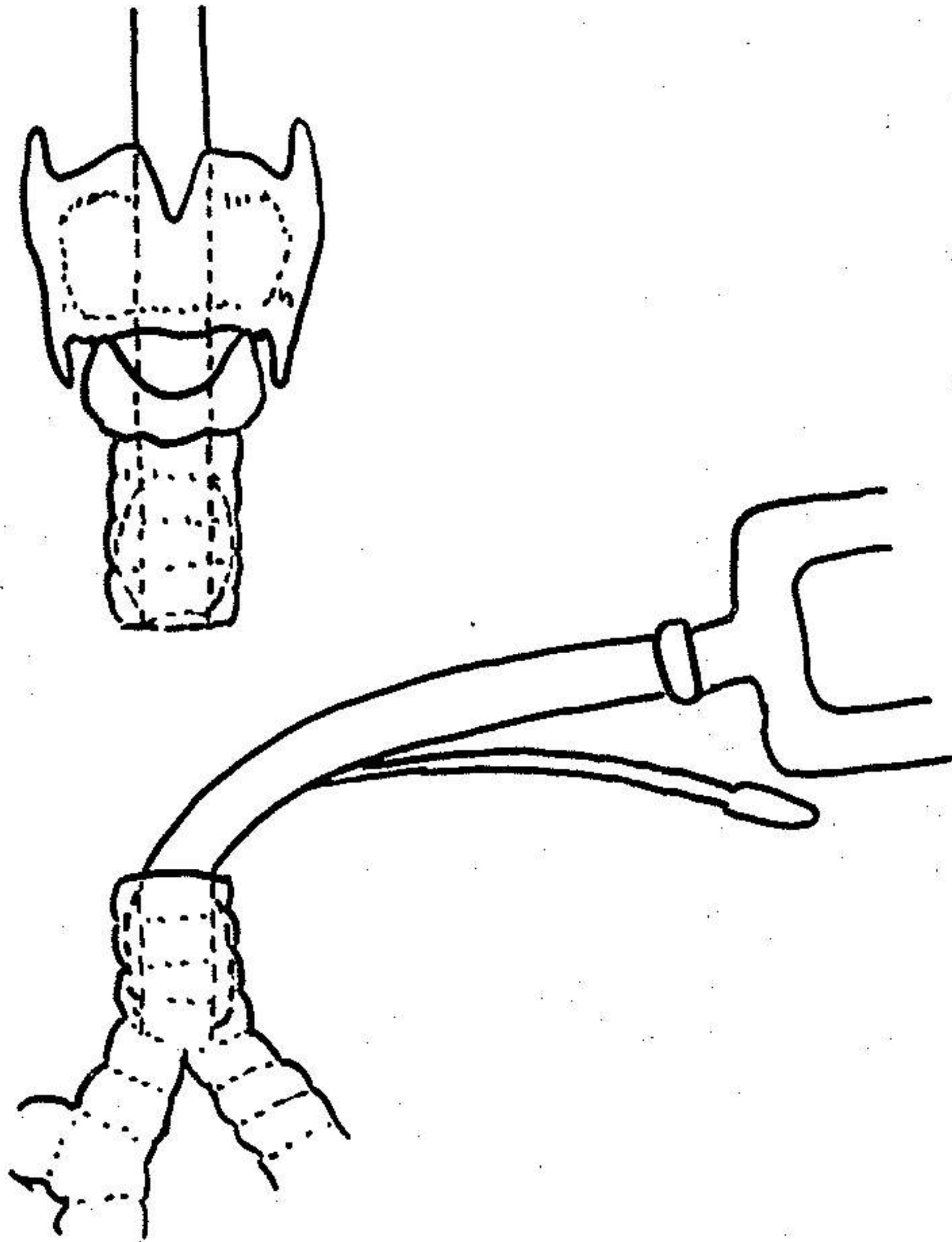


شکل ۱: تشبیه لوله تراشه در بالای محل انسداد

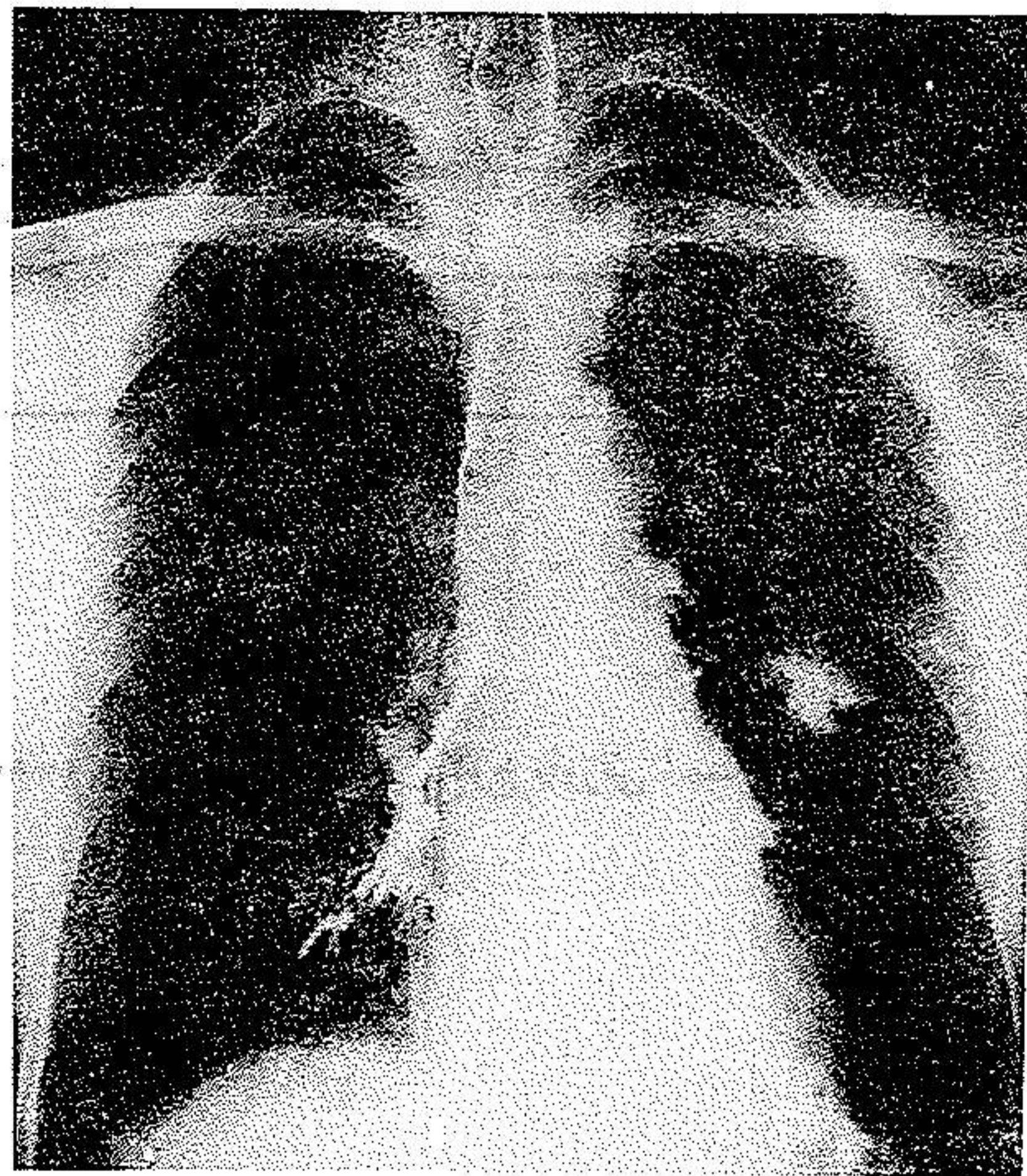


شکل ۲: مربوط به پاورقی صفحه ۴: شرح شکل همان شرح پاورقی است.

پاورقی صفحه قبل
 BE -۳ مخفف Base Excess است و شدت اختلال متابلیکی را در بدن نشان میدهد. هرگاه مقدار BE کمتر از صفر باشد اسیدوز متابلیکی و اگر مقدار آن بیش از صفر باشد الکالوز متابلیکی وجود دارد.



شکل ۲: تثبیت لوله تراشه اسپیرال در تکه پائینی تراشه (زیر محل انسداد).



شکل ۴: رادیوگرافی ریه بیمار قبل از جراحی (تنگی تراشه در دو سوم میانی تراشه قرار دارد).

گازهای خونی بایستی حتی الامکان مانیتور گردد. در بازنگه داشتن راه هوایی حداکثر دقت به عمل آید. چگونگی لوله گذاری تراشه این بیماران بستگی به محل انسداد تراشه و میزان آشنائی متخصص هوش بری با تکنیک مورد نظر دارد. اکسیژناسیون و تهویه کافی این بیماران قبل از دستکاری تراشه بسیار مهم است. و بالاخره شکی نیست که متخصص هوش بری بزرگترین نقش را در نجات حیات این بیماران دارا میباشد.

منتقل گردید و دو ساعت بعد در حالیکه کاملاً بیدار و وضع عمومی او خوب بود لوله تراشه خارج و کمی بعد به بخش انتقال داده شد. در بخش بیمار ناراحتی تنفسی نداشت و سه هفته بعد از عمل با حال عمومی خوب از بیمارستان مرخص گردید.

خلاصه: در بیمارانی که برای جراحی ضایعات تراشه تحت بیهوشی قرار میگیرند، علائم حیاتی، ECG و

References:

- 1- Davis-Christopher: Textbook of Surgery. The Biological Basis of Modern Surgical Practice., 1972, W.B. Saunders Company. Philadelphia, London, Toronto.
- 2- Boyan C.P., Privitera P.A.: Resection of Stenotic Trachea: A Case Presentation. Anes. & Analgesi 55:191-194, 1976.
- 3- Crillo H., Bendixen H., Cephart T.: Resection of The Carina and Lower Trachea. Ann. Surg. 158: 889-893, 1963.
- 4- Geffin B., Bland J., Grillo H.C.: Anesthesia Management of Tracheal Resection and Reconstruction. Anesth. and Analg. 48: 884-894, 1969.
- 5- Corts F.E., smoak L.R., Brown L.L.: Management of Tracheal stenosis. JAm ANA 41: 541-543, 1973.
- 6- Hogg C.H., Benfield J.R., costley D.O.: Anesthesia for Intrathoracic Resection of Trachea. Am. Surg. 38: 227-230, 1972.
- 7- Lee P., English I.C.P.: Management of Anesthesia During Tracheal Resection. Anesthesia 29:305, 1972.
- 8- Bethune D.W., Collis J.M., Burbridge N.J., Forster D.M.: Bronchoscope Injectors. A Dasign for Use With Pipline Oxygen Supplies. Anesthesia 27: 81, 1972.
- 9- Ellis R.H., Hinds C.J., Gadd L.T.: Management of Anesthesia during Tracheal Resection. Anesthesia 31: 1076-1080, 1976.

10-Harley H.R.S.:Laryngotracheal Obstruction Complicating Tracheostomy or Endotracheal Intubation with Assisted Respiration : A Critical Review. Thorax 26: 433, 1971.