

### گزارش یک مورد نادر از تومور گرانولومای ائوزینوفیلیک معده

دکتر یوسف محمدی

ائوزینوفیلیک معده و نیز ضایعات مشابهی در دئودنوم و روده<sup>۱</sup> کوچک گزارش گردید.

#### شرح حال بیمار

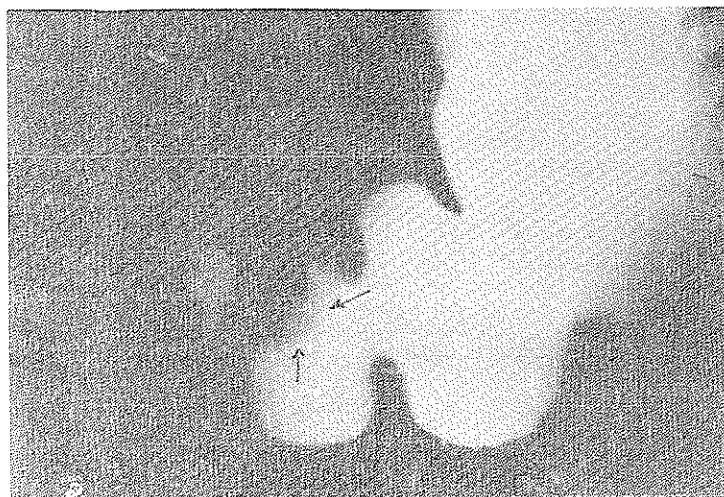
آقای م. الف. ۴۵ ساله شغل کارگر بعلت احساس سنگینی بعد از غذا و درد ناحیه اپیکاستر که گاهگاهی در تعقیب آن مبتلا به تهوع و استفراغ میگردد در تاریخ ۲۵۳۵/۸/۲۲ به بیمارستان شماره ۲ بیمه مراجعه نمود مدت ناراحتی بیمار در حدود پنج ماه بود. درد ساعت معینی نداشته و هیچگونه ریتم یا پریود خاصی نمیشد برای آن در نظر گرفت. در سابقه بیمار یک بار بستری شدن در بیمارستان و درمان طبی بعلت ناراحتیهای فوق و تشخیص گاستریت وجود دارد. در معاینه<sup>۲</sup> بالینی بطور کلی حالت عمومی خوب بود و جز حساسیت ناحیه اپیکاستر علامت دیگری وجود نداشت و کاهش محسوسی در وزن بیمار بوجود نیامده بود. در آزمایش خون یک کم خونی متوسط و یک ائوزینوفیلی ۴% وجود داشت، و آزمایش مدفوع وجود خون را در آن تأیید مینمود. تنها نکته قابل توجه رادیوگرافی معده و دوازدهه<sup>۳</sup> بیمار بود که دوبار با فاصله<sup>۴</sup> سه ماه انجام گرفته و یک

بطور کلی انفلاماسیون گرانولوماتوز مزمن یک راکسیون پاتولوژیک نسجی نسبت بیکدسته از عوامل آنتی ژنیک غیر متشابه است و بواسطه وجود سلولهای ایپی تلیان با یا بدون سلول ژانت مشخص میشود (۳) این راکسیون در مرکز ضایعه مشاهده میگردد و در اطراف آن رشتههای رتیکولر وجود دارند. گرانولوما همراه عفونتهای مزمن مانند سل، سیفلیس، اکتیومیکوز و هستوپلاسموز دیده میشود و مواردی نیز در عفونتهای دیگر از قبیل تب خراش پنجه Cat Scratch، Fever و بروسلوز و عفونتهای مونو نوکلئوزی ذکر شده است. گرانولوما همچنین به بری لیوزیس Berylliosis و سیلیکوزیس نیز نسبت داده میشود بعلاوه همراه کلیت اولسروز مزمن و ایلیت رژیونال و اجسام خارجی و راکسیونهای هیپرسانسی بیلیده (ائوزینوفیلیک گرانولوما) دیده میشود ولی گزارشات در باره جایگزینی این ضایعه در معده بسیار نادر میباشد در ۱۹۴۸ گرانٹ Grant و بوهرنر Bochner و همکاران اولین مورد را در معده شرح دادند (۲)، (۵) منظره<sup>۵</sup> بالینی این ضایعه عبارت از یک انسداد تومور مانند ناحیه پیلور و نمای ماکروسکوپی آن توموری یا قوام نرم و ترد و رنگ زرد متمایل به سبز بود. بعدها موارد دیگری از گرانولومای

کردید.

بیمار دوران بعد از عمل را بخوبی سیری نموده و با نوزده روز بعد از عمل با حالت عمومی خوب مرخص گردید. به بیمار توصیه گردید سه ماه بعد برای کنترل مراجعه نماید. بیمار در تاریخ ۳۶/۲/۱۵ که نزدیک پنج ماه از تاریخ عمل او میگذشت مراجعه و مجدداً از نظر بالینی و رادیولوژیک مورد معاینه قرار گرفت. حالت عمومی او کاملاً خوب و هیچ گونه ناراحتی ابراز نمی نمود. رادیوگرافی معده، وضع گاسترکتومی را نشان میداد و عبور ماده حاجب از دهانه آناستوموز طبیعی بود.

فیلینگ دیفکت Filling Deffect نسبتاً کوچکی را در ناحیه آنتر معده و نزدیک پیلور نشان میداد و در رادیوگرافی دوم تغییری از نظر شکل و اندازه ننموده بود با توجه باین کلیشه رادیوگرافی بیمار با تشخیص تومور ناحیه آنتر که احتمالاً خوش خیم بنظر میرسید تحت عمل جراحی قرار گرفت. بعد از باز کردن شکم و در لمس ناحیه پیلور توموری کوچک و نرم که بداخل مجرای پیلوریک قابل حرکت بود احساس گردید و بنظر رسید از نوع پلی پوئید باشد. رزکسیون معده در حدود  $\frac{2}{3}$  تیپ فینسترر Finsterer پره کلیک بعمل آمد و قطعه برداشته شده برای آزمایش نسج شناسی ارسال



شکل ۱



شکل ۲

## آزمایش بافت شناسی تومور:

ماکروسکوپی - قطعه ارسالی برداشته شده از معده تشکیل شده است از یک قطعه پولیپ مانند تقریباً کروی شکل بقطر پنج سانتیمتر و برنگ قهوه‌ای روشن سطح مقطع با قوام نرم و رنگ صورتی کم رنگ مایل بشیری میباشد.

میکروسکوپی - در آزمایش ریزبینی تومور برداشته شده از معده تمام خصوصیات یک گرانولوم ائوزینوفیلیک دیده میشود: تومور تشکیل شده است از پرولیفراسیون فوق‌العاده گلبولهای سفید که تقریباً ۸۰ درصد آنرا گلبولهای ائوزینوفیل تشکیل میدهند. در لابلای سلولهای ائوزینوفیل لنفوسیت و پولی نوکلئوتروفیل و فیبروبلاست نیز دیده میشوند. سلولهای هیستوسیت در لابلای مخاط و گاهی در ناحیه زیر مخاطی وجود دارند که بعضی بصورت سلولهای ژانت خودنمایی مینمایند. هیچگونه علائمی از بدخیمی دیده نمیشود.

تشخیص - گرانولوم ائوزینوفیلیک معده.

## بحث

گرانولومای ائوزینوفیلیک در معده عموماً و بیشتر ناحیه پیلور را گرفتار مینماید (۴). Vaneck ۶ مورد از این عارضه را با خصوصیات کامل آن گزارش نموده است ظاهراً مهمترین تظاهر نسجی این ضایعه عبارت از ضخامت واضح جدار معده و وجود ندول زیر مخاطی کم و بیش محدود که غالباً پلی پوئید و یا پایه دار است میباشد و از این رو تحت عنوان پولیپهای فیروئید التهابی Inflammatory Fibroid Polyps نیز شرح داده شده است (۵)، (۷) این ضایعه پولیپ مانند گاهی توام با اولسر معده است و بصورت پرولاپسوس از پیلور به داخل دوازدهه دیده میشود. منظره هیستولوژیک ضایعه عبارتست از: راکسیون باز و فیلیک نسج پیوندی با سلولهای فیبروبلاست یا فیبروسیت و رشته‌های کلاژن همراه انفیلتراسیون گلبولهای ائوزینوفیل (۶) و لنفوسیت و گاهی وجود سلولهای ژانت چند هسته‌ای.

ضایعه معمولاً حد مشخصی ندارد و وجود کپسول در اطراف آن ذکر نشده است.

## اتیولوژی

تصور میکنند گرانولوما همراه سلول ژانت عکس‌العمل حالت هیپررژ یای Hyperergia ارگانسیم است و Symmets روی همین اصل معتقد است که وجود گرانولوما در اطراف تومورهای بدخیم نتیجه حساسیت موضعی این نواحی نسبت به آنتی‌ژنهای جدا شده از تومور بدخیم میباشد (۱). از اینرو احتمالاً گرانولوم را میتوان ثانوی بیک تومور بدخیم دانست. در هر حال با توجه به تظاهر بالینی این گرانولوما اکثر محققین معتقدند که با حالت آلرژی ارتباط دارد ولی بعضی موفق به کشف یک زمینه آلرژیک در گرانولومای ائوزینوفیلیک نشده‌اند از جمله Ureles و همکاران در مواردیکه گزارش نموده‌اند بعلت آنکه ائوزینوفیلی محیطی و سابقه مشخصی از آلرژی وجود نداشته است معتقدند که عوامل تحریکی موضعی مسئول ایجاد این ضایعه میباشد و نه فاکتورهای هیپراسنسی بی‌لیته سیستمیک. برعکس Grant خاطرنشان میسازد که دو مورد گرانولومای پیشرفته معده را که همراه با ائوزینوفیلی واضح بوده است مطالعه نموده و معتقد است که این پدیده‌ها بنفع وجود یک زمینه آلرژیک در گرانولومای ائوزینوفیلیک میباشد.

## منظره بالینی

گرانولومای ائوزینوفیلیک معده اگر با علائمی همراه باشد این علائم شبیه اولسر یا تومور ناحیه پیلور یا انسداد آنست. مواردی از این عارضه را که Grant و Bochner گزارش نموده‌اند مبتلا به سوزش و درد ناحیه اپیگاستر و گاهی استفراغ بعد از غذا و کاهش وزن و علائم انسداد پیلور بوده‌اند. امتحان رادیولوژیک غالباً علائم انسداد پیلور یا تومور ناحیه پیلور و پره پیلوریک را که معمولاً شبیه پولیپ است نشان میدهد. (۶)، (۸) ائوزینوفیلی محیطی تنهادر بعضی از موارد دیده میشود. با این علائم غالباً ضایعات بدخیم مطرح میشود. Goldgraler و همکاران وی در دو بیمار که مبتلا به گرانولومای ائوزینوفیلیک وسیع ناحیه فوندوس معده بوده‌اند سلولهای ژانت در امتحان مایع حاصل از شست و شوی معده یافته‌اند. ماهیت نسجی ضایعه معمولاً با گاستروسکوپی بطور واضح معین نمیشود. بیوپسی ممکنست

فراوان نیست ولی بررسی این موارد نشان می‌دهد که تاکنون عود یا علائم بدخیمی در آنها دیده نشده است (۹) ولی توصیه میشود که بیمار از نقطه نظر الرژی و احتمال وجود چنین عارضه‌ای در جای دیگر مخصوصاً در ریه و روده کوچک مورد بررسی دقیق قرار گیرد.

### خلاصه و نتیجه

در این مقاله یک مورد گرانولومای ائوزینوفیلیک معده معرفی گردیده است. انفلاماسیون گرانولوماتوزی معمولاً در روده کوچک و کلون دیده میشود و جایگزینی آن در معده بیشتر ناحیه آنترا را گرفتار مینماید و بصورت یک ضایعه یولیهپ مانند دیده میشود. منظره هستولژیک آن عبارت از راکسیون بازوفیلیک نسج پیوندی با سلولهای فیروبلاست همراه انفیلتراسیون گلبولهای ائوزینوفیل می‌باشد.

از نظر اتیولوژی بطور خلاصه آنرا نتیجه راکسیون پاتولژیک نسجی نسبت بیکدسته از عوامل آنتیژنیک غیر متشابه میدانند.

پروستیک ضایعه با توجه به گزارشات نسبتاً کمی که در مورد آن وجود دارد خوب است و تاکنون عود یا علائم بدخیمی در آنها ملاحظه نشده است از نظر درمان رزکسیون معده روش انتخابی است.

راهنما باشد ولی هرگز نباید بطور قطع و یقین اجتماع تومور بدخیم و گرانولومای ائوزینوفیلیک را نادیده گرفت.

### درمان

قاعدتاً وجود یک نقص انترا مورال یا تومور مانند در رادیوگرافی معده احتیاج به کاوش جراحی و رزکسیون دارد تا مسئله بدخیمی که ممکنست توام با گرانولومای ائوزینوفیلیک و یا به تنهایی سبب بوجود آوردن تصویر رادیولوژی (فیلینگ دیفکت) شده باشد کنار گذاشته شود و غیر منطقی است اگر روش دیگری غیر از دخالت جراحی انتخاب گردد.

بنابراین در صورتیکه آزمایش نسج شناسی در هنگام عمل Frozen Section انجام نگیرد چون منظره ماکروسکوپی تومور همیشه کاراکتریستیک و گویای ماهیت واقعی ضایعه نمی‌باشد گاسترکتومی  $\frac{1}{3}$  روش انتخابی خواهد بود. ولی اگر آزمایش آسیب شناسی تومور در حین عمل گرانولومای ائوزینوفیلیک معده را محقق سازد با وجود آنکه تومور خوش خیم میباشد معهداً بدلیل آنکه عده‌ای معتقدند که این تومورها ممکن است نتیجه حساسیت موضعی مخاط معده نسبت به آنتیژنهای جدا شده از یک تومور بدخیم انترا مورال مجاور آن باشد باز هم گاسترکتومی  $\frac{1}{3}$  صحیح‌ترین روش درمان میباشد.

پیش‌آگهی: تومور گرانولومای ائوزینوفیلیک معده توموریست خوش خیم و با وجود آنکه گزارشات در مورد این ضایعه خیلی

### References

1. Barrie, H.J., and Anderson, J.C.: Hypertrophy of the pylorus in on adult with massive eosinophile infiltration and gaint cell reaction. *Lancet*, 2: 1007, 1958.
2. Boohner, R.J., and Grant, R.N.: Eosinophilic granuloma of the stomach and small intestine. *Surgery*, 30:388, 1961.
3. Harrison's principle of internal medicine, 1451, Seventh Edi., McGrawhill book Co. New York.
4. Harey, A. Mc.G, the principles and practice of medicine, 742, Eighteenth EDit A, C.C. Merdith Corporation, New York.
5. Helwing, E.B; and Rainer,A: Inflammatory fibroid polyps of the stomach. *Surgery. Gynec and Obst*; 96: 355, 1963.

6. Herrera, J.M; and de la Guardia, j.: A rare case of gastro intestinal eosinophilia causing an organic picture of pyloric stenosis Arch. Hosp. Santa Tomas,3: 19, 1958.
7. Rigler, L.G., Blank L., and Hebbel, R. granuloma with eosinophils: Benign inflammatory Fibroide polyps of the stomach. Radiology, 66: 169, 1966
8. Spencer, J. R., Comfort: Eosinophilic infiltration of the stomach and bowel associated with pyloric obstruction and recurrent eosinophilia, Gastroenterology, 15: 505,1950.
9. Ureles, Ail., Idiopathic eosinophilic infiltration of the Gastrointestinal tract, diffus and circumscribed. Am, J. Med. 30: 899, 1961.