

## تغییرات بیان آنزیم سیکلواکسیژناز-۲ در سندرم تخمدان پلی کیستیک موش‌های رت نژاد ویستار

تاریخ دریافت مقاله: ۱۳۹۰/۰۵/۰۸ تاریخ پذیرش: ۱۳۹۰/۰۶/۲۶

### چکیده

محمد نبیونی<sup>۱</sup>

کاظم پریور<sup>۱</sup>

بهمن زینلی<sup>۲</sup>

لطیفه کریم‌زاده<sup>\*۱</sup>

آذر شیخ‌الاسلامی<sup>۱</sup>

۱- گروه زیست‌شناسی، دانشکده علوم، دانشگاه

تربیت معلم، تهران، ایران.

۲- گروه زیست‌شناسی، دانشکده علوم، دانشگاه

تهران، تهران، ایران.

\* نویسنده مسئول: کرج، میدان دانشگاه، دانشگاه تربیت

معلم، دانشکده علوم پایه، گروه زیست‌شناسی، کدپستی:

تلفن: ۰۲۶۱-۴۵۷۹۶۰۰ ۳۱۹۷۹-۳۷۵۵۱

E-mail: latifekharimzadeh@gmail.com

**زمینه و هدف:** سیکلواکسیژناز-۲ آنزیم کلیدی ساخت پروستاگلاندین‌ها در پاسخ به سایتوکین‌ها است که سبب واکنش‌های التهابی می‌گردد. سندرم تخمدان پلی کیستیک شایع‌ترین اختلال اندوکراین در زنان سنین باروری حالت پاتولوژیکی از افزایش رگ‌زایی است که در نهایت منجر به ناباروری می‌گردد. در این تحقیق میزان بیان آنزیم مذکور با نظر به فعالیت تکثیر سلولی، آنژیوژنیک و التهاب‌زایی آن به‌منظور مکان‌یابی بیان و نقش آن در ایجاد و پیشبرد این سندرم در تخمدان رت سالم و مبتلا به سندرم بررسی گردید. روش بررسی: در این مطالعه تجربی، تعداد ۹۰ سر رت ماده نژاد ویستار در سه گروه تجربی و کنترل و شم قرار گرفتند، گروه تجربی دو میلی گرم استرادیول والرات و گروه شم تنها حلال استرادیول والرات (روغن کنجد) به‌صورت تزریق درون ماهیچه‌ای به‌همان میزان و گروه کنترل هیچ تزریقی دریافت نکردند. پس از القای سندرم، موش‌های هر سه گروه کشته و تخمدان‌ها به‌منظور بررسی‌های هیستولوژیکی و ایمونوهیستولوژیکی بیان سیکلواکسیژناز-۲ برداشت گردیدند. یافته‌ها: تخمدان‌های کنترل تعداد قابل ملاحظه‌ای فولیکول آنترال و جسم زرد داشتند در حالی که تخمدان‌های تجربی حاوی فولیکول‌های بزرگ کیستیک و تعداد زیادی فولیکول پره آنترال و بدون جسم زرد بود. بررسی‌های ایمونوهیستولوژیکی، افزایش بیان آنزیم را در لایه گرانولوزا و تک در فولیکول‌های کوچک و کیست‌ها در تخمدان‌های پلی کیستیک نسبت به کنترل نشان داد. تفاوت معنی‌داری میان نتایج گروه کنترل و شم مشاهده نشد. نتیجه‌گیری: افزایش بیان سیکلواکسیژناز-۲ در لایه‌های سلولی فولیکول‌های تخمدان‌های پلی کیستیک سبب پیشبرد غلایم تخمدانی و متابولیکی این سندرم در رت می‌گردد.

**کلمات کلیدی:** آنزیم سیکلواکسیژناز-۲، سندرم تخمدان پلی کیستیک، استرادیول والرات، ایمونوهیستوشیمی.

### مقدمه

و آکنه، اختلالات قاعدگی (Oligomenorrhea and Amenorrhea)، آندروژن پلاسمایی بالا (Hiperandrogenism)، LH/FSH>۲، افزایش شاخص توده بدنی (Body mass index)، اختلالات متابولیکی نظیر انسولین خون بالا (Hyperansolenemia)، مقاومت به انسولین (Insulin resistance)، دیابت نوع II، افزایش خطر ابتلا به عارضه‌های قلبی-عروقی، افزایش فشارخون، اختلالات هیستولوژیک مانند بزرگی دو طرفه تخمدان به بیش از ۱۰ میلی‌لیتر، حضور تعداد بیش از ۱۲ فولیکول با سایز کم‌تر از ۱۰ میلی‌متر اطراف استرومای متراکم مرکزی، افزایش ضخامت غلاف فولیکولی و استرومای تخمدانی

سندرم تخمدان پلی کیستیک Polycystic Ovary Syndrome (PCOS) شایع‌ترین علت ناباروری است (۲۰٪ علل ناباروری زوجین) و ۸-۶٪ زنان سنین باروری مبتلا به این اختلال اندوکراین‌اند که اولین بار توسط Stein و Leventhal در ۱۹۳۵ شناخته شد.<sup>۱،۲</sup> اگرچه واژه بیماری Poly Cystic Ovarian Disease (PCOD) هم برای این اختلال به‌کار می‌رود اما واژه PCOS ارجح است چراکه با نشانه‌های کلینیکی هتروژنوس بروز می‌یابد که عبارتند از: پرمویی (Hirsutism)

در مرکز تکثیر و پرورش حیوانات آزمایشگاهی دانشگاه تربیت معلم نگاه‌داری می‌شدند. برای اجرای این تحقیق رت‌هایی انتخاب شدند که دارای دو الی سه دوره استروس منظم در طی دوازده الی چهارده روز مشاهده اسمیر واژینال بوده و در مرحله استروس سیکل تولید مثلی خود قرار داشتند. القا به واسطه تزریق درون ماهیچه‌ای استرادیول والرات (داروسازی ابوریحان- ایران) به رت‌های انتخاب‌شده با معیارهای مذکور صورت گرفت.<sup>۱۱</sup> بدین‌منظور ابتدا محل تزریق را با الکل ۷۰ درصد استریل نموده و دوز دو میلی‌گرم استرادیول والرات به‌صورت درون ماهیچه‌ای تزریق گردید. به رت‌های گروه شم به‌همان میزان روغن کنجد به‌عنوان حلال استرادیول تزریق شد. گروه شم و گروه تجربی به‌مدت ۶۰ روز پس از تزریق روغن کنجد و استرادیول والرات تحت بررسی‌های اسمیر واژینال قرار گرفتند تا نامنظم شدن سیکل استروس و وقوع فاز اسمیر واژینال شاخی پایدار (Persistent Vaginal Cornification (PVC) که یکی از علائم وجود کیست‌های فولیکولی در تخمدان است، بررسی و مشاهده گردد.<sup>۱۲</sup> به‌منظور تایید القای سندرم تخمدان پلی‌کیستیک، سه سر از رت‌ها کشته شدند و با استفاده از سرنگ دو میلی‌لیتر خون‌گیری از قلب حیوانات انجام شد. لوله‌های حاوی نمونه خون درین ماری با دمای °C ۳۷ قرار گرفت. پس از بسته شدن رشته‌های فیبرین موجود در خون، با استفاده از سانتریفیوژ شش هزار دور در دقیقه به‌مدت پنج دقیقه سرم نمونه‌های خونی جدا شده و تا زمان انجام آزمایشات سرولوژیک به‌روش Radioimmunoassay به‌منظور بررسی تغییرات میزان سرمی استرادیول، تستوسترون و پروژسترون در دمای °C ۲۰- نگاه‌داری شدند. تخمدان را از لوله‌های پیچ‌خورده اوویداکت جدا نموده و درون ظرف حاوی محلول PBS قرار گرفتند. چربی‌های زاید با دقت و بدون آسیب به بافت تخمدان در زیر لوپ جدا شده و تخمدان‌ها جهت انجام پروسه هیستوتکنیک و ایمونوهیستوشیمی به‌ترتیب درون فیکساتیوهای بوئن و پارافرمالدهید قرار داده شدند.

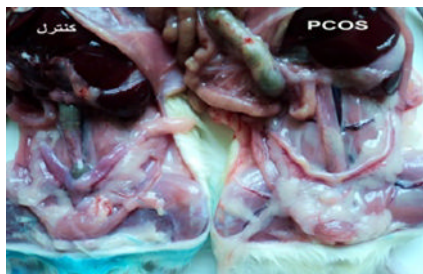آنالیز هیستولوژی: پس از تثبیت نمونه‌های بافتی به‌مدت ۱۴ ساعت، نمونه‌ها توسط محلول‌های الکل با درجات صعودی ۲۰٪ تا ۱۰۰٪ در هر کدام برای مدت ۴۵ دقیقه تا یک ساعت آب‌گیری و سپس در الکل زایلن (۵۰ : ۵۰) و زایلن (سه‌بار) شفاف‌سازی و با پارافین قالب‌گیری شدند. سپس نمونه‌ها با میکروتوم به‌قطر هفت میکرومتر برش‌گیری و برش‌ها بر روی لام‌های پوشیده شده با ژلاتین

به‌دلیل افزایش آنژیوژنز، واسکولوژنز و جریان خون تخمدانی و متعاقباً کاهش یا عدم تخمک‌گذاری مزمن و ناباروری.<sup>۳</sup> اختلال در مسیرهای آنژیوژنز عامل بسیاری از نارسایی‌های تخمدانی مانند سندرم تحریک بیش از حد تخمدان Ovarian Hyper Stimulation Syndrome (OHSS) و PCOS است؛ افزایش بیان فاکتور رشد اندوتلیال عروقی Vascular Endothelial Growth Factor (VEGF) در لایه غلاف و استرومای تخمدان‌های پلی‌کیستیک به اثبات رسیده است.<sup>۵</sup> آنزیم سیکلواکسیژناز به‌عنوان آنزیم تنظیم‌کننده سرعت ساخت پروستاگلاندین‌ها توسط Billy و Needman در دهه هشتاد شناخته شد. ایزومر سیکلواکسیژناز-۲ توسط برخی سایتوکین‌ها و میتوزن‌ها و محرک‌های التهاب و فاکتورهای رشد به‌ویژه VEGF القا می‌گردد.<sup>۶</sup> تولید پرواستروئیدها توسط COX-2، سبب بیان فاکتورهای پروانژیوژنیک (Fibroblast Growth Factor 2 (FGF2), VEGF) می‌گردد و از طرفی مهار بیان COX-2 توسط داروها غیراستروئیدی ضد التهاب (Non Steroidal Anti-Inflammatory Drugs (NSAIDs)) سبب کاهش بیان فاکتورهای مذکور می‌شود. با توجه به برنامه زمانی دقیق بیان COX-2 در تخمدان، آنرا ساعت تخمک‌گذاری پستانداران نامیده‌اند، اما تاکنون بیان COX-2 در تخمدان بیماران مبتلا به PCOS بررسی نگردیده است.<sup>۷-۱۰</sup> در این تحقیق تغییرات بیان COX-2 در تخمدان‌های موش صحرایی بزرگ نژاد ویستار به‌منظور مکان‌یابی COX-2 در انواع فولیکول‌های تخمدانی در مراحل مختلف تکوین در تخمدان‌های طبیعی و هم‌چنین بررسی تغییرات مکان و زمان بیان این آنزیم در فولیکول‌های تخمدان پلی‌کیستیک انجام گرفت. هم‌چنین رابطه میان تغییرات بیان COX-2 و میزان CRP بررسی شد، با حصول این رابطه می‌توان PCOS را به‌عنوان یک روند التهابی پی‌گیری نمود.

## روش بررسی

در این مطالعه تجربی که از سال ۱۳۸۹ به‌مدت یک‌سال در دانشکده علوم زیستی دانشگاه تربیت معلم انجام گرفت. از ۹۰ سر موش آزمایشگاهی بزرگ (رت) نژاد ویستار ماده با وزن ۱۷۵-۲۰۰ گرم استفاده گردید که در قفس‌های مخصوص با فضای استاندارد و تحت شرایط محیطی مناسب و درجه حرارت مطلوب °C ۲۴-۲۰ و سیکل روشنایی و تاریکی ۱۲ ساعته و دسترسی آزادانه به غذا و آب

به صورت ماکروسکوپی نیز مشاهده گردید (شکل ۱). در این بررسی تفاوت معنی‌داری میان نتایج حاصل از گروه کنترل و گروه شم مشاهده نگردید و بدین دلیل نتایج مربوط به گروه شم ارایه داده نشد. پس از کشتن رت‌ها با کلروفرم و خون‌گیری و برش دادن پوست ناحیه شکمی و صفاق، اقدام به خارج کردن تخمدان‌ها و جدا نمودن چربی‌های زاید و لوله‌های اوویداکت از آن‌ها کردیم. تخمدان‌ها با ترازوی حساس وزن شده و افزایش معنی‌داری در وزن تخمدان‌های گروه تجربی نسبت به گروه کنترل مشاهده گردید ( $P < 0/01$ ). آنچه از نظر مورفولوژیک در تخمدان‌های پلی‌کیستیک مورد پی‌گیری بود افزایش میزان مایع فولیکولی و استروما است که سبب افزایش وزن تخمدان در نمونه‌های گروه تجربی می‌گردد. طبق این استدلال انتظار می‌رفت برش‌های بافتی حاصل نشان از بسط ناحیه استرومای تخمدانی داشتند که در این تحقیق به این ادعا دست یافتیم (جدول ۱). پس از نمونه‌گیری خونی به صورت مستقیم از قلب حیوانات همه گروه‌ها، سرم خون جمع‌آوری گردید و جهت بررسی‌های هورمونی در دمای  $70^{\circ}\text{C}$  - نگه‌داری شد. نتایج حاصل از CLIA نشان داد که میزان تستوسترون و استرادیول در گروه تجربی به صورت معنی‌داری ( $P < 0/001$ ) افزایش یافت. این نتایج بیان داشت که در نتیجه القای سندرم فوق میزان هورمون‌های استرادیول و تستوسترون دچار تغییرات بحرانی شده و به این ترتیب افزایش معنی‌دار میزان آندروژن‌ها و متعاقب آن میزان استروژن‌ها سبب بروز علائم مورفولوژیک مشاهده شده سندرم در این تحقیق و تغییرات گزارش شده قبلی در سیستم‌های متابولیک گردید. علاوه بر آن به منظور بررسی تغییرات انتهایی در رت‌های PCOS میزان CRP مورد اندازه‌گیری قرار گرفت.



شکل-۱: چربی‌های شکمی در اطراف دستگاه تناسلی ماده در رت نژاد ویستار. در گروه PCOS میزان چربی‌های احاطه‌کننده تخمدان و لوله‌ها و رحم افزایش نشان داد.

یا پلی‌الایزین ۰/۱٪ (برای آنالیز ایمونوهیستوشیمی) قرار داده شدند. به منظور بررسی هیستولوژی، برش‌ها پس از پارافین‌زدایی و آب‌دهی توسط محلول‌های الکل با درجات نزولی، با همتاکسیلین رنگ‌آمیزی شده و با محلول اسید-الکل تمایز یافته سپس با اتوزین رنگ‌آمیزی و با میکروسکوپ نوری مورد بررسی قرار گرفتند.

آنالیز ایمونوهیستوشیمی: پس از پارافین‌زدایی و آب‌دهی برش‌ها، برش‌های بافتی به منظور بازیابی آنتی‌ژنی، در بافر سیترات ۱۰ میلی-مولار با  $\text{pH}=6$  به مدت ۲۰ دقیقه در دمای  $90^{\circ}\text{C}$  قرار گرفتند. حذف مکان‌های اتصال غیراختصاصی آنتی‌بادی اولیه با قرار دادن برش‌ها در آلبوین سرم گاوی (سیگما) ۰/۴٪ در PBS برای یک ساعت در دمای معمولی اتاق انجام شد. سپس برش‌ها با آنتی‌بادی پلی‌کلونال COX-2 (abcam) (1:300) رقیق شده در ۰/۴٪ PBS-BSA به مدت ۲۴ ساعت در  $4^{\circ}\text{C}$  در اتاق مرطوب و در کنترل منفی، برش‌ها فقط با محلول ۰/۴٪ PBS-BSA انکوبه شدند. پس از شستشو در PBS مهار فعالیت پراکسیداز سلولی با قرار دادن لام‌ها در محلول هیدروژن پراکسیداز ۰/۳٪ در متانول به مدت ده دقیقه انجام شد. سپس لام‌ها شسته و با آنتی‌بادی ثانویه برای (اهدایی خانم دکتر قمر تاج حسین، دانشکده علوم، دانشگاه تهران) (Universal LSAB™+ Kit/HRP, COX-2) (Rabbit/Mouse/Goat) به مدت یک ساعت در دمای معمولی اتاق در اتاق مرطوب انکوبه شد. آشکارسازی با استفاده از نشانگر دی‌آمینوبنزدین (DAB) با استفاده از Immunohistochemistry accessory Kit (Laboratories, Inc., Montgomery, Tx) با ایجاد رسوب قهوه‌ای انجام گرفت. سپس آنالیز برش‌ها با میکروسکوپ نوری (Zeiss آلمان) انجام شد. تجزیه و تحلیل آماری داده‌ها با استفاده از آزمون ANOVA یک‌طرفه و نرم‌افزار INSTAT انجام گردید و نمودارهای مربوطه از طریق برنامه نرم‌افزاری EXCEL رسم گردید و مقادیر  $P < 0/05$  معنی‌دار تلقی شد.

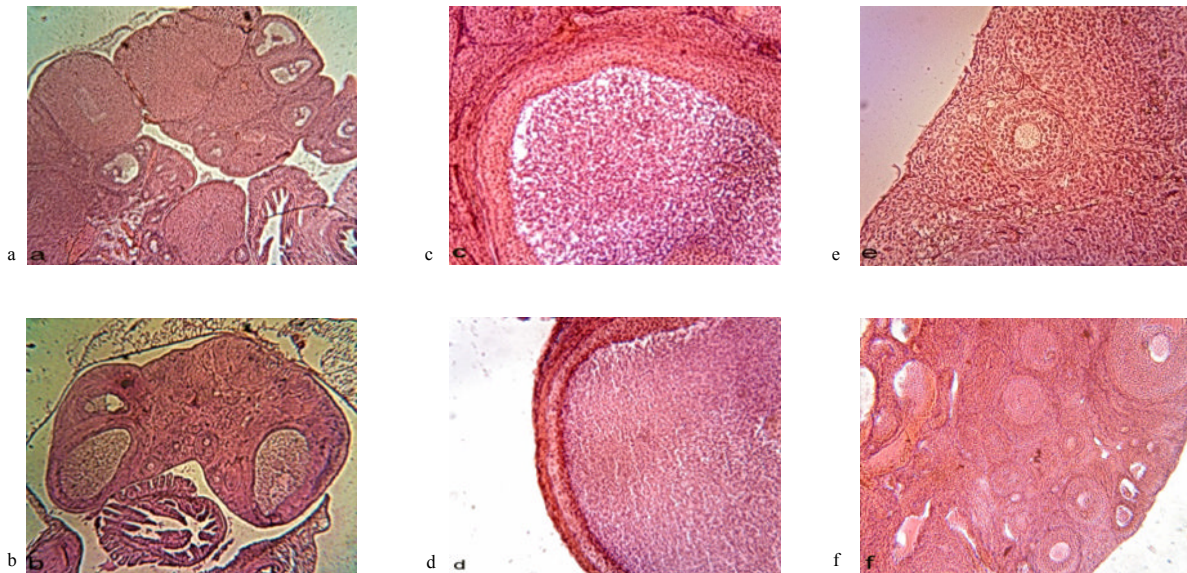
## یافته‌ها

به منظور بررسی تغییرات متابولیک در رت‌ها، حیوانات دو گروه کنترل و تجربی را وزن کرده و تغییرات مشاهده شده را با هم مقایسه نمودیم. علاوه بر افزایش معنی‌دار در میزان وزن بدن در گروه تجربی نسبت به گروه کنترل، افزایش میزان چربی‌های محوطه شکمی

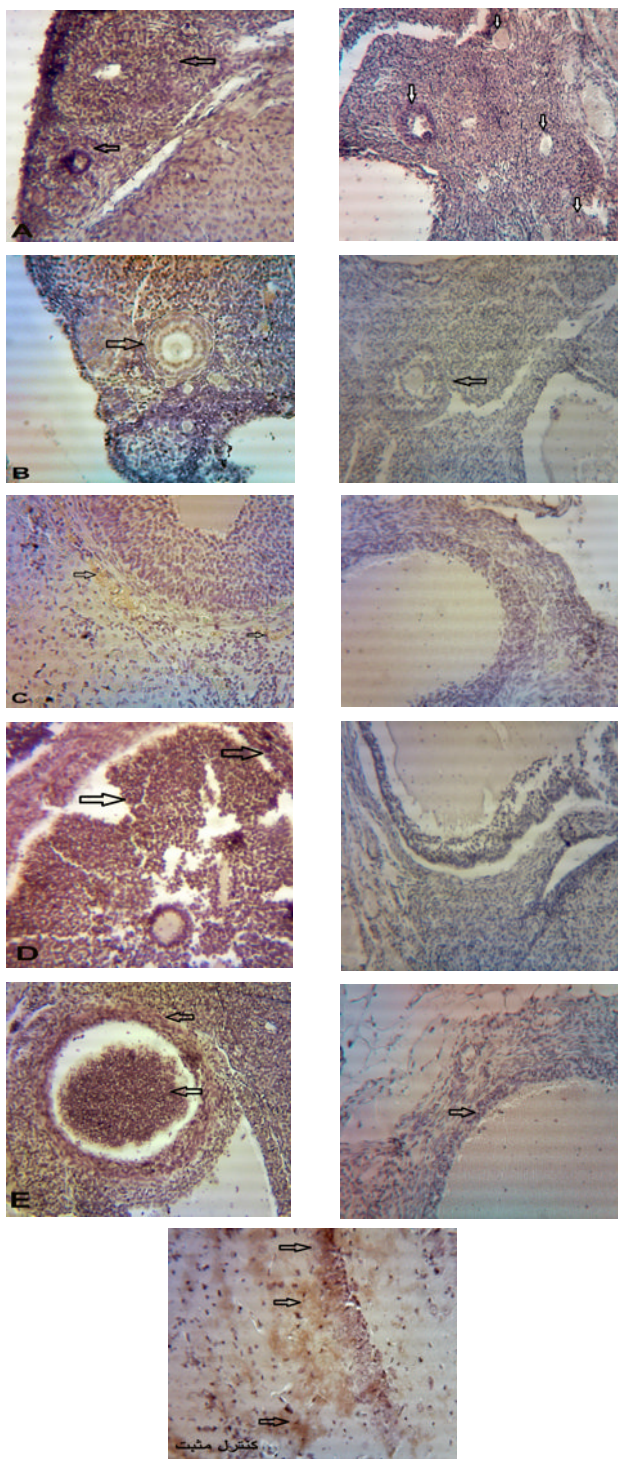
آنترال به میزان  $P < 0.05$  بود. در تخمدان‌های گروه تیمار شده با استرادیول والرات، تعدادی فولیکول‌های بزرگ کیستیک با لایه گرانولوزای نازک در حدود دو یا سه لایه سلولی مشاهده شد. در این گروه هیچ جسم زردی که نشانه تخمک‌گذاری می‌باشد، مشاهده نشد. در تخمدان‌های گروه شاهد تخمدان‌ها فاقد هرگونه کیست بوده و تعداد زیادی فولیکول در مراحل مختلف تکوین فولیکولی و همچنین جسم زرد مشاهده شد (شکل ۲).

این نتایج گویای القای کامل فنوتیپ سندرم تخمدان پلی‌کیستیک در تخمدان‌هایی بود که ۶۰ روز پس از تیمار با EV مورد بررسی قرار گرفتند (نمودار ۱). به منظور بررسی‌های مورفومتریک لایه سلولی گرانولوزا در گروه‌های مختلف تحت بررسی از اکولر مدرج و ابژکتیو ۱۰ و ۴۰ میکروسکوپ نوری استفاده گردید. اندازه‌گیری این لایه در گروه‌های مختلف بر اساس پیش‌فرض‌های پیشنهادی زیر صورت گرفته و نتایج، مورد بررسی و مقایسه قرار گرفتند: ۱- اندازه لایه گرانولوزا در گروه فولیکولی پیش‌آنترال عبارت است از فاصله اولین لایه سلولی گرانولوزا در مجاورت غلاف فولیکولی تا نزدیک‌ترین لایه به اووسیت. ۲- اندازه لایه گرانولوزا در گروه فولیکولی آنترال

به طور کلی میزان CRP در عرض شش ساعت به بالاتر از سطح نرمال رسیده و ۴۸ ساعت بعد به اوج خود می‌رسد. ۲۴ ساعت پس از رفع التهاب مقدار آن نصف می‌شود ولی در التهاب مزمن مقدار آن بالا می‌ماند نیمه‌عمر آن طولانی است. بنابراین سطح CRP به طور اساسی با میزان تولید آن برابری می‌کند که در این بررسی القا PCOS توسط استرادیول والرات موجب افزایش معنی‌دار شاخص التهاب سیستمیک یعنی CRP ( $P < 0.01$ ) شد (جدول ۲). به منظور تعیین تغییرات تکوین فولیکولی، فولیکول‌ها بر اساس ریخت‌شناسی و قطر انواع فولیکول‌ها به شش گروه دسته‌بندی شدند که عبارتند از: فولیکول‌های بدوی، فولیکول‌های اولیه، فولیکول‌های پیش‌آنترال کم‌تر از ۶۰۰ میکرون، فولیکول‌های آنترال ۶۰۰ تا ۱۰۰۰ میکرون، فولیکول‌های کیستیک و اجسام زرد. تا روز ۲۸ پس از تزریق حیوانات دچار بی‌نظمی سیکل و عدم تخمک‌گذاری می‌شوند ولی هنوز هیچ کیست یا فولیکول در حال کیست‌شدن مشاهده نمی‌شود. پس از پایان ۶۰ روز با کاهش فولیکول‌ها و همچنین عدم حضور جسم زرد مواجه بودیم. این کاهش در فولیکول‌های اولیه و آنترال و جسم زرد به میزان  $P < 0.001$  و در فولیکول‌های بدوی به میزان  $P < 0.01$  و در فولیکول‌های پیش



شکل ۲- آنالیز هیستولوژیک تخمدان سالم (a, c, e) در مقایسه با تخمدان پلی‌کیستیک (b, d, f): برش‌های تخمدانی رنگ‌آمیزی‌شده با هماتوکسیلین و ائوزین. تخمدان سالم (a) و تخمدان پلی‌کیستیک (b). کاهش ضخامت لایه گرانولوزا و افزایش غلاف فولیکولی در تخمدان‌های بیمار (d) نسبت به سالم (c). افزایش تعداد فولیکول‌های کوچک در تخمدان‌های بیمار (f) نسبت به سالم (e). (بزرگ‌نمایی (a, b: x40) (بزرگ‌نمایی (c, d, e, f: x100).



شکل-۳: فتومیکروگراف رنگ‌آمیزی ایمونوهیستوشیمی COX-2 تخمدان. A بیان طبیعی COX-2 در فولیکول پره‌آنترال تخمدان سالم. B: افزایش بیان COX-2 در فولیکول پره‌آنترال در تخمدان PCOS. C: عدم بیان COX-2 در فولیکول آنترال در تخمدان سالم. D, E: افزایش بیان COX-2 در سلول‌های گرانولوزای فولیکول آنترال و کیست‌ها و ورود آن به مایع فولیکولی در تخمدان PCOS. تصاویر سمت راست کنترل منفی هر نمونه با رنگ هماتوکسیلین. تصویر پایانی کنترل مثبت (هیپوکمپ رت نژاد ویستار سی‌روزه). بزرگ‌نمایی X100.

جدول-۱: وزن تخمدان و وزن بدن رت‌های گروه کنترل و گروه PCOS

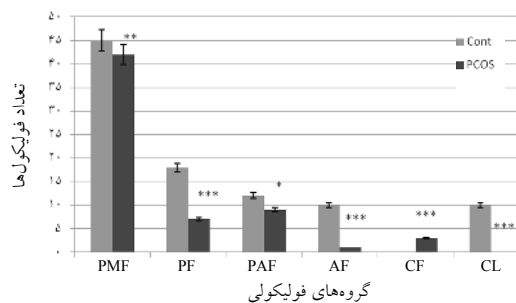
گروه‌ها	گروه کنترل	گروه PCOS
وزن تخمدان (mg)	میانگین ± انحراف معیار ۱۳/۱۰ ± ۲/۹۲	میانگین ± انحراف معیار *۱۸/۴۰ ± ۶/۷۰
وزن بدن (g)	میانگین ± انحراف معیار ۲۰۳ ± ۱۷/۵۴	میانگین ± انحراف معیار *۲۲۰ ± ۱۷/۴۵

PCOS: Polycystic Ovary Syndrome P < ۰/۰۱ \*

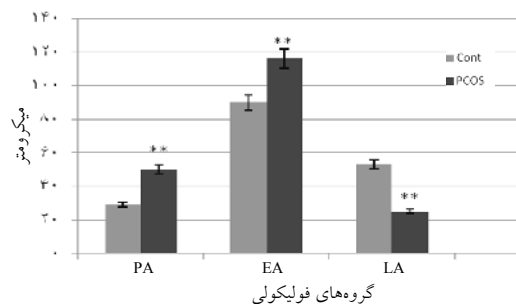
جدول-۲: میزان سرمی استرادیول و تستوسترون رت‌های گروه کنترل و PCOS

گروه‌ها	گروه کنترل	گروه PCOS
استرادیول (pg/ml)	میانگین ± انحراف معیار ۱۴/۰ ± ۰/۹۴	میانگین ± انحراف معیار *۵۳/۴۰ ± ۱۴/۰۸
تستوسترون (ng/dl)	میانگین ± انحراف معیار ۶۱/۵۰ ± ۸/۶۷	میانگین ± انحراف معیار *۴۰۶/۲ ± ۵۶/۳۵
CRP (ng/ml)	میانگین ± انحراف معیار ۶۳/۳ ± ۱۴/۳۰	میانگین ± انحراف معیار **۹۴/۴ ± ۲۴/۸۱

PCOS: Polycystic Ovary Syndrome P < ۰/۰۰۱ \*\* P < ۰/۰۱ \*



نمودار-۱: مورفومتری گروه‌های فولیکولی تخمدان‌های کنترل و پلی‌کیستیک (n=۱۰). در تخمدان‌های پلی‌کیستیک افزایش معنی‌دار تعداد کیست‌ها و کاهش معنی‌دار تعداد جسم زرد مشاهده شد. \* P < ۰/۰۵, \*\* P < ۰/۰۱, \*\*\* P < ۰/۰۰۱. PMF: فولیکول بدوی. PF: فولیکول اولیه. PAF: فولیکول پری‌آنترال. AF: فولیکول آنترال. CF: فولیکول کیستیک. CL: جسم زرد.



نمودار-۲: مورفومتری قطر لایه گرانولوزا در گروه‌های فولیکولی تخمدان‌های کنترل و پلی‌کیستیک (n=۱۰ هر گروه). در نمونه‌های پلی‌کیستیک افزایش معنی‌دار در قطر لایه گرانولوزا در فولیکول‌های پره‌آنترال و آنترال اولیه و کاهش معنی‌دار در فولیکول‌های آنترال انتهایی دیده شد. \* P < ۰/۰۱ (n=۱۰). LA: Late Antral, EA: Early Antral, PA: Preantral.

Tokuyama به منظور بررسی بیان COX-2 در مایع فولیکولی تخمدانی انسانی توسط وسترن بلات تحقیقاتی را در ۲۰ زن که برای IVF مراجعه کرده بودند انجام داد. او احتمال داد که این آنزیم در سلول‌های بینابینی فولیکول‌های اووله شده و در سلول‌های گرانولوزای فولیکول‌های پیش‌اووله بیان دارد. وی مشاهده کرد که COX-2 در سلول‌های گرانولوزای فولیکول‌های ثانویه و در حال رشد دیده می‌شود و در فولیکول‌های اولیه و بالغ بیان ندارد یعنی وقتی به مرحله گراف می‌رسند بیان آن متوقف می‌شود و پس از گذراندن اوج LH دوباره ساخت COX-2 شروع می‌شود.<sup>۱۴</sup> در ادامه تحقیقات او، این بررسی به منظور تعیین ایمونولوکالیزاسیون و نقش پاتولوژیک COX-2 در PCOS در سطح تخمدانی در موش رت انجام پذیرفت. Dannenberg معتقد بود که COX-2 سبب کاهش میزان آرشیدونیک اسید داخل سلولی شده و بدین ترتیب با حذف سیگنال‌های آپوپتوتیک باعث مهار آپوپتوز می‌شود. بنابراین COX-2 و پروستاگلاندین‌های حاصل، در پیش‌رفت از حالت طبیعی به سمت نئوپلازی دخیل‌اند. سلول‌های اپی‌تلیال روده رت با بیان بیش از حد COX-2 دارای مقدار زیادی BCL-2 می‌باشد و به آپوپتوز تحریک شده با بوتیرات مقاوم می‌باشند. درمان با داروی سولفید سالینداک از دسته داروهای NSAID، مقاومت ناشی از بیان COX-2 با آپوپتوز را بر می‌گرداند. کاهش مقدار پروتیین‌های پیش‌آپوپتوزی BCL1 و BAX و افزایش پروتیین ضد آپوپتوزی BCL-2 در بافت تومور پستان نیز مشاهده شده است. احتمالاً افزایش بیان COX-2 سبب طول عمر سلول‌های غیرطبیعی و تجمع تغییرات ژنتیکی متوالی و ازدیاد خطر تومورزایی می‌شود.<sup>۱۵</sup> ساخت PGE2 و استروژن به وسیله COX-2 در بافت اندومتر و سلول‌های ماکروفاژ پری‌توتال نقش اساسی در بقا یا تکثیر این سلول‌ها دارد؛ چنانچه بیان FGF9 مسوول تنظیم تولید استروژن القا شده با PGE2 می‌باشد.<sup>۱۶</sup> در تحقیق حاضر افزایش بیان COX-2 در لایه‌های گرانولوزا و غلاف فولیکولی در تخمدان گروه‌های PCOS مشاهده شد. احتمال می‌رود افزایش بیان COX-2 موجبات بقا و عدم آپوپتوز سلول‌های این لایه‌ها را در طی تکوین فولیکولی فراهم آورده باشد و بدین ترتیب با توجه به مفهوم دو سلول- دو گنادوتروپین سبب افزایش تولید استروژن شده باشد که در نتایج این بررسی به تغییر میزان سرمی استروژن و نیز افزایش ضخامت لایه‌های فولیکولی در گروه PCOS اشاره گردید. این نکته مبین نقش

ابتدایی عبارت است از فاصله اولین لایه سلولی گرانولوزا در مجاورت غلاف فولیکولی تا نزدیک‌ترین لایه به اووسیت در سمتی از فولیکول که آنتروم در حال تشکیل نمی‌باشد. ۳- اندازه لایه گرانولوزا در گروه فولیکولی آنترال عبارت است از فاصله اولین لایه سلولی گرانولوزا در مجاورت غلاف فولیکولی تا نزدیک‌ترین لایه به حفره آنتروم تشکیل شده در بخش روبه‌روی کمپلکس اووسیت- کومولوس. طبق این اصول اندازه‌گیری، تفاوت معنی‌داری بین ضخامت لایه‌های مذکور در گروه پلی‌کیستیک نسبت به گروه کنترل مشاهده شد ( $P < 0.01$ ) (نمودار ۲).

ایمونولوکالیزاسیون COX-2 در تخمدان گروه‌های کنترل و PCOS: نظر به اهمیت زمانی و مکانی بیان COX-2 در فرایند تخمک‌گذاری و آنژیوژن پاتولوژیک ناشی از افزایش بیان آن در تخمدان، در این تحقیق میزان بیان COX-2 مورد بررسی قرار گرفت و مشاهده شد این آنزیم در لایه گرانولوزای فولیکول‌های پره‌آنترال و سلول‌های کومولوس در فولیکول‌های آنترال ابتدایی و نه در سلول‌های گرانولوزای فولیکول‌های آنترال نهایی در تخمدان‌های سالم بیان گردید. در تخمدان‌های گروه PCOS مشاهده شد که شدت بیان آنزیم در لایه گرانولوزای فولیکول‌های پره‌آنترال و سلول‌های کومولوس فولیکول‌های آنترال اولیه افزایش داشته و علاوه بر آن در گرانولوزای فولیکول‌های آنترال نهایی و فولیکول‌های کیستیک به میزان زیادی بیان شد. این آنزیم در سلول‌های غلاف فولیکولی بیان نمی‌شود ولی به علت بیان آن در سلول‌های اندوتلیال عروق خونی می‌توان در لایه غلاف فولیکولی نیز اثراتی از رنگ DAB را مشاهده نمود (شکل ۳).

## بحث

آنزیم سیکلواکسیژناز نوع دو آنزیم کلیدی در تبدیل آرشیدونیک اسید غشای سلول‌ها از جمله سلول‌های اندوتلیالی و سلول‌های سیستم عصبی و سلول‌های گرانولوزای تخمدانی به پروستاگلوئیدها است که توسط سایتوکین‌ها مانند فاکتور رشد اندوتلیال عروقی (VEGF)، هیستامین، ایتبرلوکین‌ها، لیپوپلی ساکاریدها، لیپوکین‌ها و برخی هورمون‌ها بیان می‌شود و بیان غیرطبیعی و افزایش فعالیت آن منجر به ایجاد شرایط پاتولوژیک مانند آلزایمر، سرطان، التهاب، آرتریت روماتوئید و سندرم تحریک بیش از حد تخمدان می‌گردد.<sup>۱۳</sup>

آن موجب تشدید التهاب مزمن در بیماران مبتلا به التهاب ریوی، نوروپاتی دیابتیک، آترواسکلروزیس می‌شود و مهار مسیر سیگنالینگ COX-2/PGE2 سبب کاهش اثرات ناشی از هیالورونان می‌شود. هیالورونان سبب افزایش فعالیت  $\beta$  کاتین و در نتیجه افزایش بقای سلولی می‌شود.<sup>۱۸</sup> بدین ترتیب می‌توان نقش التهاب‌زایی COX-2 را متذکر شد. به‌منظور تایید این ایده که PCOS با حالت التهاب همراه است و بررسی رابطه علت و معلولی بین آن‌ها، Spaczynski بیان داشت که انسولین از جمله تنظیم‌کنندگان اتوکراین و پاراکراین سلول‌های T-I (-Theca) بینابینی در انسان و رت بوده و قادر است تکثیر و فعالیت استروئیدوژنز این سلول‌ها را تحریک نماید. عملکرد و مورفولوژی غیرطبیعی این سلول‌ها در مقاومت به انسولین و هیپر انسولینمیا و پاتوژنز PCOS نقش دارد. او با بررسی میزان سرمی TNF- $\alpha$  و افزایش بیان آن در بافت‌های چربی در انسان و جوندگان پلی‌کیستیک، نقش آن‌را در تنظیم فعالیت‌های طبیعی تخمدان سالم متذکر شد. TNF- $\alpha$  از مسیرهای متفاوتی می‌تواند رونویسی ژن COX-2 را القا نمایند. TNF- $\alpha$  در اووسیت و سلول‌های گرانولوزای سالم و آرتیک و نیز در زیرگروهی از سلول‌های تک به نام T-I در این گروه از جانوران یافت می‌شود. هم‌چنین سبب‌گذار از G0 به G1 در سیکل سلولی سلول‌های T-I و تکثیر این سلول‌ها (القا شده با انسولین و IGF-1) می‌شود. TNF- $\alpha$  در انسان سبب تکثیر سلول‌های گرانولوزای لوتینی‌شده و در رت سبب آپوپتوز گرانولوزاها در فولیکول‌های آنترال نهایی می‌شوند.<sup>۱۹</sup> با اطلاعات به‌دست آمده از این محقق در مورد TNF- $\alpha$  در تخمدان می‌توان اظهار نمود که افزایش لایه تک در فولیکول‌هایی که در مراحل انتهایی تکوین خود قرار دارند و نیز کاهش چشم‌گیر ضخامت لایه گرانولوزا در فولیکول‌های آنترال میانی و آنترال نهایی به‌دلیل تغییراتی بوده است که در بیان COX-2 به‌وجود آمده و نتایج حاصل در این بررسی تاییدی است بر بررسی‌های Spaczynski که در سال ۱۹۹۹ صورت گرفته بود که در بررسی ما برای اولین بار این تغییرات در بیان COX-2 در تخمدان‌های PCOS مورد توجه قرار گرفت. محقق به نام Kelly طی تحقیقی اعلام نمود که CRP سرمی زنان PCOS به‌صورت بارزی بالاتر از افراد سالم است و با افزایش BMI در نمونه‌های مورد بررسی به‌میزان CRP آن‌ها افزوده می‌شود. او چنین نتیجه‌گیری کرد که بیان سایتوکین‌های مشتق از بافت چربی در افراد با BMI بالا مانند IL6 و TNF- $\alpha$  نقش مهمی را

آنتی‌آپوپتیکی COX-2 و در نتیجه افزایش بقای سلول‌های لایه‌های احاطه‌کننده تخمک و افزایش فعالیت استروئیدوژنیک این سلول‌های در تعاون با هم بوده باشد. Koochesfahani تغییرات بیان VEGF را در تخمدان‌های سالم و پلی‌کیستیک بررسی نموده و اظهار داشت که افزایش عروق خون‌رسان به‌دلیل آنژیوژنز در بخش استروما و لایه غلاف فولیکولی سبب پیش‌رفت استروئیدوژنز و ضخیم‌شدن این لایه شده است.<sup>۱۷</sup> با استناد به تحقیقات وی و نظر به همبستگی عملکردی میان مهم‌ترین فاکتور آنژیوژنیک (VEGF) و COX-2 که توسط Satoko Yoshida و هم‌چنین Yan Qing Wang ذکر گردید می‌توان به‌صورت دقیق‌تری بیان داشت که افزایش بیان COX-2 با واسطه افزایش بیان VEGF و فعال نمودن مسیر سیگنالینگ NF-kappaB (NF-kB) سبب افزایش میزان تکثیر سلول‌های گرانولوزا و ضخیم‌شدن این لایه در فولیکول‌های اولیه شده است. علاوه بر این طبق مشاهدات ایمنونوهیستولوژیک در این تحقیق بیان افزایش یافته‌ای از COX-2 در سلول‌های تک و هم‌چنین افزایش بیان این آنزیم در لایه‌های گرانولوزا و کومولوس در مرحله اولیه و در مراحل پایانی رشد فولیکولی و کیست‌ها مشاهده شد. در فولیکول‌های آنترال ابتدایی به‌دلیل اعمال اثرات فاکتورهای رشد و هورمون‌های هیپوفیزی رشد فولیکولی، ضخامت لایه‌های گرانولوزا و غلاف فولیکولی بالا است ولی میزان آن نسبت به فولیکول‌های بدوی و اولیه پایین‌تر است. در ادامه، در فولیکول‌های آنترال میانی و آنترال انتهایی و پیش‌اوله از پیش‌رفت ضخامت لایه گرانولوزا کاسته می‌شود که این به‌دلیل افت شدید در میزان فاکتورهای رشد و هورمون‌های هیپوفیزی رشد فولیکولی بوده و این لایه در فولیکول‌های بزرگ‌تر رو به کاهش می‌گذارد. افزایش بیان COX-2 و نیز نقش آنتی‌آپوپتیکی COX-2 بر این لایه در فولیکول‌های مراحل انتهایی رشد نشان می‌دهد که COX-2 مانع از آترزی کامل فولیکول‌هایی می‌شود که به مراحل پایانی بلوغ و آنترال پایانی نزدیک شده‌اند و در نتیجه کیست‌های بزرگ تشکیل شده‌اند. از سوی دیگر با استناد به نتایج این تحقیق می‌توان PCOS را به‌همراه چهره‌های انتهایی آن بررسی نمود و از راه‌های درمانی موثر در کاهش علائم التهابی که در بیماری‌هایی مانند آرتریت روماتوئید مورد استفاده قرار می‌گیرند یاری جست. Misra اعلام داشت که هیالورونان از اجزای مهم ماتریکس خارج سلولی (ECM) سلول‌های توموری سبب بقای سلول‌های با واسطه COX-2 می‌گردد و افزایش

مهار می‌گردد. هم‌چنین  $\text{TNF-}\alpha$  تکثیر سلول‌های تک‌سازنده آندروژن را ارتقا می‌دهد و بدین ترتیب استرس اکسیداتیو القا شده با ROS از MNC‌های فعال‌شده با گلوکز سبب ایجاد یا پیش‌برد PCOS و هم‌چنین پاسخ‌های التهاب موضعی تخمدانی می‌شود که سبب ساخت آندروژن‌های تخمدانی در PCOS می‌گردد.<sup>۲۱</sup> در بررسی‌های ما بر روی رت نیز افزایش تستوسترون سرمی به‌همراه افزایش بیان COX-2 و تغییرات بافتی تخمدان مشاهده شد که نشان از فعال شدن این مسیر سیگنالینگ و تایید بررسی‌های Gonzalez دارد. از سوی دیگر Davies نشان داد که پروستاگلاندین‌ها ترشح LH و گاهی FSH را از طریق تغییر میزان GnRH‌ها تحت تاثیر قرار می‌دهد. چنان‌چه تیمار موش‌ها با پروستاگلاندین E2 سبب افزایش آزادی LH می‌گردد.<sup>۲۳</sup> بدین ترتیب احتمال می‌رود در این بررسی به‌دلیل افزایش بیان COX-2 و متعاقباً بالا رفتن میزان PG‌ها در رت‌ها، میزان LH هم‌چنان بالا مانده و علائم تخمدانی سندرم پلی‌کیستیک را به‌پیش برد. استروژن‌ها علاوه بر القای چهره‌های مورفولوژیک تخمدانی و هورمونی PCOS، می‌توانند چهره‌های التهابی این سندرم را نیز مبرهن سازند. افزون بر این، بیان آنزیم سیکلوآکسیژناز-۲ در سلول‌های گرانولوزای تخمدان طبیعی به‌مرحله تکوین فولیکولی وابسته است و بیان این آنزیم در سلول‌های گرانولوزا با الگوی مذکور در تخمدان‌های مبتلا به سندرم تخمدان پلی‌کیستیک القا شده با استروژن‌ها افزایش نشان می‌دهد.

سپاسگزاری: این تحقیق در مرکز تکثیر و پرورش حیوانات آزمایشگاهی دانشگاه تربیت معلم انجام گردید و از حمایت دانشکده علوم زیستی این دانشگاه برخوردار بوده است.

در ایجاد التهاب در این بیماران بر عهده دارند.<sup>۲۰</sup> مکانیسم پیشنهادی برای اثبات این مطلب توسط Gonza' lez چنین مطرح شد: با فعال شدن مسیر NF-KB سبب افزایش رونویسی COX-2 و مقاومت به انسولین می‌گردد. مقاومت به انسولین حاصل از فعالیت NF-KB یکی از علل ایجاد کیست‌های تخمدانی به‌علت تغییر در فعالیت LH است، در تحقیقات دیگر علاوه بر گلوکز، نقش چربی و پروتئین‌های دریافتی نیز در ایجاد التهاب مورد بررسی قرار گرفت و مشاهده شد که التهاب، مقاومت به انسولین را در زنان PCOS به‌پیش می‌برد.<sup>۲۱،۲۲</sup> به‌موجب تحقیقات بیان‌شده، و نظر به تغییرات متابولیک حاصل از القای سندرم پلی‌کیستیک در رت‌ها اعم از افزایش چربی‌های شکمی حیوان، می‌توان گفت افزایش بیان COX-2 از افزایش فعالیت مسیر سیگنالینگ NF-KB مشتق می‌شود که این مسیر خود توسط لیپوکین‌های بالقوه‌ای مانند  $\text{TNF-}\alpha$  تحریک شده است. در واقع در تحقیق حاضر از میان اجزای مسیر سیگنالینگ NF-KB مانند ROS و  $\text{TNF-}\alpha$  و IL-6 و PGE2 و COX-2 و هم‌چنین متابولیت‌های حاصل و حالات پاتولوژیک متعاقب آن مانند مقاومت به انسولین و هیپرگلیسمی و افزایش CRP سرمی، تلاش شد که تغییرات بیان COX-2 و تغییرات CRP مورد بررسی قرار گیرد، چراکه طبق استدلالات بیان‌شده، به‌ایجاد و پیش‌رفت PCOS به‌عنوان یک بیماری متابولیکی التهابی تعمیم‌پذیر می‌باشد. از طرفی با افزایش بیان NF-KB، میزان تستوسترون و اندروستون دیون رو به افزایش می‌گذارد، چراکه آنزیم‌های استرویدوژنیک تخمدانی پاسخ‌گو به ساخت آندروژن‌ها، به‌وسیله استرس اکسیداتیو تحریک و فعال‌شده و با آنتی‌اکسیدان‌ها

## References

- Baravalle C, Salvetti NR, Mira GA, Pezzone N, Ortega HH. Microscopic characterization of follicular structures in letrozole-induced polycystic ovarian syndrome in the rat. *Arch Med Res* 2006;37(7):830-9.
- Skrtic A, Sokolic L, Borovecki A, Rosa J, Fenzl V. Immunohistochemical localization of CD31, NOTCH1 and JAGGED1 proteins in experimentally induced polycystic ovaries of immature rats. *Acta Histochem* 2011;113(3):262-9.
- Chang RJ. The reproductive phenotype in polycystic ovary syndrome. *Nat Clin Pract Endocrinol Metab* 2007;3(10):688-95.
- Quintana R, Kopcow L, Marconi G, Young E, Yovanovich C, Paz DA. Inhibition of cyclooxygenase-2 (COX-2) by meloxicam decreases the incidence of ovarian hyperstimulation syndrome in a rat model. *Fertil Steril* 2008;90(4 Suppl):1511-6.
- Gordon JD, Mesiano S, Zaloudek CJ, Jaffe RB. Vascular endothelial growth factor localization in human ovary and fallopian tubes: possible role in reproductive function and ovarian cyst formation. *J Clin Endocrinol Metab* 1996;81(1):353-9.
- Wu G, Luo J, Rana JS, Laham R, Sellke FW, Li J. Involvement of COX-2 in VEGF-induced angiogenesis via P38 and JNK pathways in vascular endothelial cells. *Cardiovasc Res* 2006;69(2):512-9.
- Wang YQ, Luk JM, Chu AC, Ikeda K, Man K, Kaneda K, Fan ST. TNP-470 blockage of VEGF synthesis is dependent on MAPK/COX-2 signaling pathway in PDGF-BB-activated hepatic stellate cells. *Biochem Biophys Res Commun* 2006;341(1):239-44.
- Yoshida S, Amano H, Hayashi I, Kitasato H, Kamata M, Inukai M, et al. COX-2/VEGF-dependent facilitation of tumor-associated angiogenesis and tumor growth in vivo. *Lab Invest* 2003;83(10):1385-94.
- Ali-Fehmi R, Che M, Khalifeh I, Malone JM, Morris R, Lawrence WD, et al. The effect of cyclooxygenase-2 expression on tumor



- vascularity in advanced stage ovarian serous carcinoma. *Cancer* 2003;98(7):1423-9.
10. Sirois J, Sayasith K, Brown KA, Stock AE, Bouchard N, Doré M. Cyclooxygenase-2 and its role in ovulation: a 2004 account. *Hum Reprod Update* 2004;10(5):373-85.
  11. Brawer JR, Munoz M, Farookhi R. Development of the polycystic ovarian condition (PCO) in the estradiol valerate-treated rat. *Biol Reprod* 1986;35(3):647-55.
  12. Schulster A, Farookhi R, Brawer JR. Polycystic ovarian condition in estradiol valerate-treated rats: spontaneous changes in characteristic endocrine features. *Biol Reprod* 1984;31(3):587-93.
  13. Simmons DL, Botting RM, Hla T. Cyclooxygenase isozymes: the biology of prostaglandin synthesis and inhibition. *Pharmacol Rev* 2004;56(3):387-437.
  14. Tokuyama O, Nakamura Y, Musoh A, Honda K, Ozaki K, Ishiko O. Expression and distribution of cyclooxygenase-2 in human ovary during follicular development. *Osaka City Med J* 2003;49(1):39-47.
  15. Dannenberg AJ, Altorki NK, Boyle JO, Dang C, Howe LR, Weksler BB, Subbaramaiah K. Cyclo-oxygenase 2: a pharmacological target for the prevention of cancer. *Lancet Oncol* 2001;2(9):544-51.
  16. Wu MH, Lu CW, Chuang PC, Tsai SJ. Prostaglandin E2: the master of endometriosis? *Exp Biol Med (Maywood)* 2010;235(6):668-77.
  17. Koochesfahani MH, Nabiuni M, Adham H. Effect of bee venom on PCOS and expression of VEGF in rat ovary. Departemant of Biology, Faculty of Basic Sciences, Tarbiat Moallem University, Tehran, 2008. [Persian]
  18. Misra S, Hannun Y, Minamisawa S, Berger F, Markwald R, Toole B, Ghatak S. Hyaluronan constitutively regulates activation of COX-2-mediated cell survival activity in intestinal epithelial and colon carcinoma cells. *Biol Chem* 2008;283(21):14335-44.
  19. Spaczynski RZ, Arici A, Duleba AJ. Tumor necrosis factor-alpha stimulates proliferation of rat ovarian theca-interstitial cells. *Biol Reprod* 1999;61(4):993-8.
  20. Kelly C, Petrie J, Gould G, Connell J, Sattar N. Low grade chronic inflammation in women with polycystic ovarian syndrome. *Clin Endocrin Metab* 2001;86(6):2453-5.
  21. González F, Rote NS, Minium J, Kirwan JP. Increased activation of nuclear factor kappaB triggers inflammation and insulin resistance in polycystic ovary syndrome. *J Clin Endocrinol Metab* 2006;91(4):1508-12.
  22. Sathyapalan T, Atkin SL. Mediators of inflammation in polycystic ovary syndrome in relation to adiposity. *Mediators Inflamm* 2010;2010:758656
  23. Davies G, Martin LA, Sacks N, Dowsett M. Cyclooxygenase-2 (COX-2), aromatase and breast cancer: a possible role for COX-2 inhibitors in breast cancer chemoprevention. *Ann Oncol* 2002;13(5):669-78.

## Changes in the expression of cyclooxygenase-2 in polycystic ovary syndrome in wistar rats

Mohammad Nabiuni Ph.D.<sup>1</sup>  
Kazem Parivar Ph.D.<sup>2</sup>  
Bahman Zeynali Ph.D.<sup>1</sup>  
Latifeh Karimzadeh M.Sc.<sup>1\*</sup>  
Azar Sheikholeslami M.Sc.<sup>1</sup>

1- Department of Biology, Faculty of Basic Sciences, Tarbiat Moallem University, Tehran, Iran.

2- School of Biological Sciences, University of Tehran, Tehran, Iran.

### Abstract

Received: July 30, 2011 Accepted: September 17, 2011

**Background:** Cyclooxygenase 2 is a key enzyme which converts arachidonic acid into prostaglandins. Cyclooxygenase 2 is triggered by inflammatory stimuli, such as cytokines. Its expression increases in tumors and Alzheimer's disease and ovarian hyperstimulation syndrome. Polycystic ovarian syndrome is a heterogeneous disease characterized by pathological angiogenesis and chronic anovulation. In the present study, the probable role of cyclooxygenase 2 in Wistar rats with polycystic ovarian syndrome was investigated.

**Methods:** Thirty female Wistar rats (170–200 gr) were equally divided into three groups: 2 mg estradiol valerate was intramuscularly administered to each rat in the experiment group or group 1; the rats in group 2 were regarded as the sham group and received sesame oil injections and group 3 or the control group received no injections. After 60 days of treatment, animals were anaesthetized with chloroform and killed by decapitation. Ovaries were collected for histological and immunohistochemical evaluations. All the experiments were repeated three times.

**Results:** Morphologically, ovaries from the control group exhibited follicles in various stages of development and many fresh corpus luteum. In estradiol valerate group small follicles in early development were observed in addition to follicles showing evidence of atresia and many large cysts with thickened theca cell layer. Corpus luteum was rare or absent in group 2. The immunohistochemical analysis for cyclooxygenase 2 expression showed an increased expression of cyclooxygenase 2 enzyme in group 1.

**Conclusion:** The results suggested the involvement of cyclooxygenase 2 in the progression to polycystic ovarian syndrome in a rat model.

**Keywords:** Cyclooxygenase 2, estradiol valerate, immunohistochemistry, polycystic ovarian syndrome.

\* Corresponding author: Tarbiat Moallem University, University Sq., Karaj, Iran.  
P.Code: 31979-37551  
Tel: +98-261-4579600  
E-mail: latifehkarimzadeh@gmail.com