

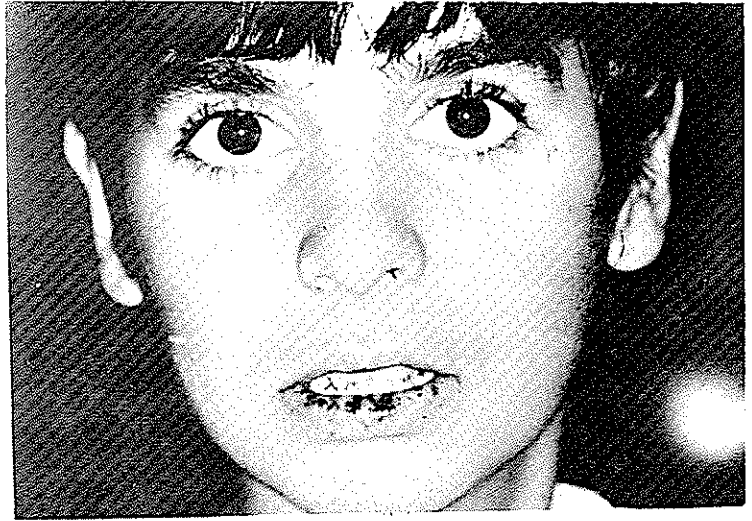
گزارش یک مورد سندرم پوتزوگر Peutz Jeghers Syndrome

دکتر هوشنگ مومنزاده ... دکتر امیرمنصور صدر - دکتر جبار نصیرپور*

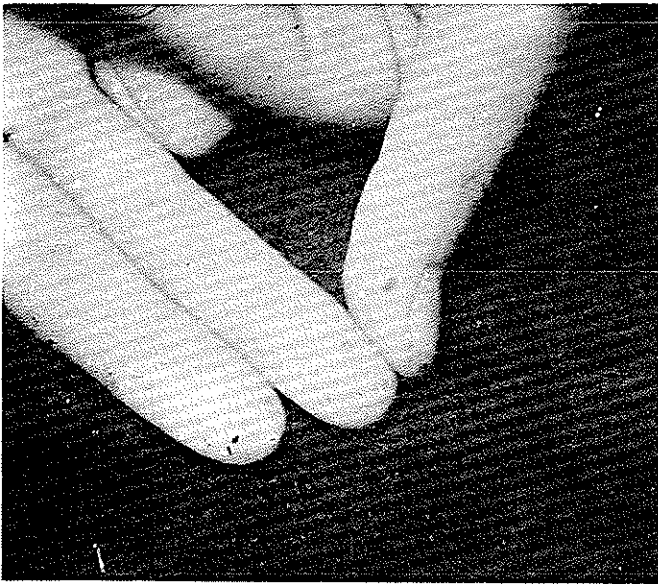
پیگمانتاسیون‌های متعدد وجود داشته است (شکل ۱ و ۲). بیمار با تشخیص اکلوزیون روده تحت عمل جراحی قرار می‌گیرد و انواژنیاسیون ژژونوزونال مشاهده می‌گردد که چون مرتفع نمیشده اقدام به رزکسیون و آناستوموز ترمینو ترمینال می‌گردد. بعلاوه در روده کوچک پولیپ‌های متعدد وجود داشته که یکمعدد از آنها هم برداشته همراه با ژژونوم بازمایشگاه ارسال میشود. در تاریخ ۵۳/۳/۸ بعلت رکتوراژی از بیمار رکتوسکوپي بعمل می‌آید و ۲ عدد پولیپ برداشته و بازمایشگاه ارسال میشود. در بررسی پاتولوژی از نمونه‌های ارسالی که به شماره‌های ۷۹۱۸ و ۸۲۶۲ آزمایشگاه آسیب‌شناسی بیمارستان سینا می‌باشد. انفارکتوس روده کوچک و پولیپ پوتزوگر مشخص میشود. (شکل ۳ نمای میکروسکوپي پولیپ را نشان میدهد که از غدد طبیعی روده و عضلات صاف تشکیل شده) در تساریخ ۵۳/۵/۱ بیمار با حال خوب از بیمارستان مرخص گردید.

سندرم پوتزوگر عبارتست از بیماری ارثی نادری است که تشکیل شده از پولیپ‌های معده و روده همراه با پیگمانتاسیون ملانین در پوست و مخاط. ما اخیراً یکمورد بیمار ۱۲ ساله که مبتلا به سندرم پوتزوگر بوده است مشاهده کرده‌ایم که نظر به کمیابی آن لازم دیدیم آنرا انتشار دهیم. شرح حال بیمار: بیمار پسر ۱۲ ساله ایست که از سه سال قبل از مراجعه به بیمارستان گاهگاهی دردهای شکمی داشته که بدون درمان خاص بهبود می‌یافته است. در تاریخ ۵۳/۲/۲ بعلت عدم دفع گاز و مدفوع همراه با درد شکم بمدت دو روز مراجعه مینماید. درد بصورت دائم بوده و گاهی دردهای کولیکی بآن اضافه میشده است در معاینه بیمار آنمیک، رنگ پریده و دزهیدراته بوده است شکم برآمده و نفاخ در لمس دردناک و شدت درد بیشتر در ناحیه دورناف بوده است. فشار خون ۱۲ روی ۸، تعداد تنفس ۱۴ و ضربان نبض ۹۰ در دقیقه و درجه حرارت ۳۷/۵ درجه سانتی گراد بوده در روی مخاط لب و دهان و انگشتان دست و پا

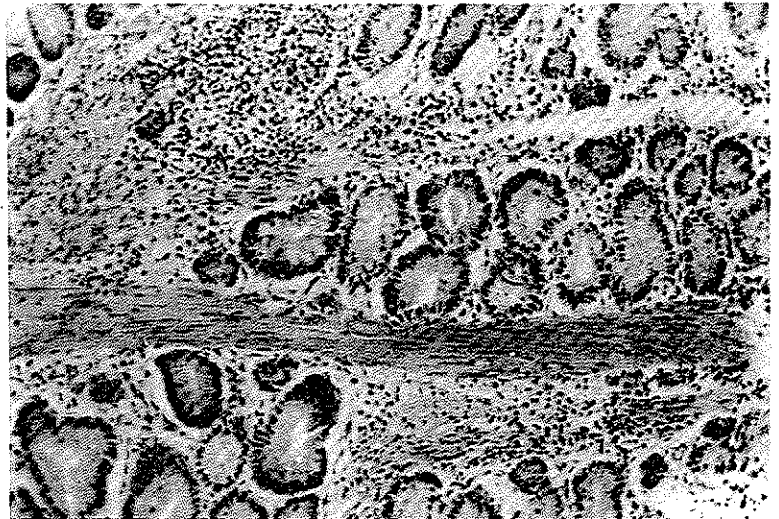
دانشکده پزشکی رازی - بیمارستان سینا



شکل ۱



شکل ۲



شکل ۳

دهان هرگز از بین نمی‌رود. پیگمانها ممکن است موقع تولد وجود داشته باشند ولی اغلب چند سال بعد ظاهر میشوند (۵). وجود پولپ در سندرم پوتز زوگر در روده کوچک شایعتر است ولی در کولون هم پیدا میشود بعلاوه پولپهای نازال، برنشیا و پولپهای مثانه هم در بعضی موارد همراه با سندرم پوتز زوگر گزارش شده. در روده کوچک بیشتر پولپها در ژرَنوم و ایلئوم قرار دارند ولی حتی در معده هم ممکن است دیده شوند (۴). Payson و همکارانش یک مورد استثنائی گزارش کردند که کارسینوم معده و متاستاز لنفاوی آن همراه با سندرم پوتز زوگر بوده است (۸). در بعضی موارد دیگر کارسینوم معده و روده همراه با سندرم پوتز زوگر گزارش شده است ولی تبدیل پولپهای سندرم پوتز زوگر به کارسینوم نادر است (۱) پولپهای روده نوبلاسم نیستند بلکه ماژتوم میباشند و تنها مخاط در تشکیل آنها شرکت نمیکند بلکه تمام ساختمان روده در تشکیل آن شرکت دارند بعلاوه همانطور که اشاره شد گرچه در سندرم پوتز زوگر بروز تومورید خیم در معده و روده گزارش شده است ولی این اتفاق استثنائی است و هرگز نشان داده نشده است که این تومورها از هامارتوما منشأ گرفته باشند (۲) عوارض ثانوی بعلت پولپ بندرت در دوران طفولیت بروز میکند بلکه معمولاً در دوره بلوغ و نوجوانی دیده میشود این پولپها ممکن است منجر به انواژیناسیون شوند و بروز انواژیناسیون منجر به درد شکم میشود که در این بیماران شایع است. دومین یافته شایع کلینیکی عبارتست از خونریزی پولپها در معده و روده (۴ - ۱).

از نظر هیستوپاتولوژیکی پولپهای پوتز زوگر راهامارتوماهایی میدانند که از ماهیچه مخاطی مشتق شده است وجود رشته‌های عضلانی صاف در بین ساختمانهای غددی پولپ به غلط یک ضایعه پیش سرطانی یا سرطانی تعبیر شده است ولی برورسد خیمی در حقیقت خیلی نادر است.

پولپها از محل اتصال معده به مری تا کانال آنال پراکنده‌اند در این بیماران در روده کوچک پولپ همیشه وجود دارد اندازه آنها از میکروآدنومهای خیلی کوچک که با چشم غیر مسلح دیده نمیشوند تا ضایعات بقطر ۵ سانتیمتر و بزرگتر میباشند. ژرَنوم بیشتر از ایلئوم گرفتار میشود. لااقل در نصف موارد پولپ در کولون دیده میشود حتی بندرت آپاندیس هم دارای پولپ است. پولپها دارای عناصری هستند که بطور طبیعی در مخاط روده دیده میشود شامل سلولهای استوانه سلولهای جامی، سلولهای پانت Paneth و سلولهای آرژانتافین میباشند. غدد برونر اغلب در پولپهای دنودنال دیده میشود (۵)

بحث: سندرم پوتز زوگر عبارتست از بیماری ارثی نادری که تشکیل شده از پولپهای معده و روده همراه با پیگمانتاسیون ملانین در پوست و مخاط (۴)

پوتز در سال ۱۹۲۱ توام بودن پیگمانتاسیون پوست و پولپهای روده کوچک را در چند عضو یک فامیل گزارش داد زوگر در سال ۱۹۴۴ دو بیمار دیگر باین گزارش اضافه نمود در سال ۱۹۴۹ زوگر و همکارانش این سندرم را معرفی کردند (۲). تا سال ۱۹۶۰ تعداد ۱۸۲ مورد سندرم پوتز زوگر در لیتواتور آمریکا و ۱۳۹ مورد در سایر قسمتهای جهان گزارش شده بود که مجموعاً ۳۲۱ مورد میشود. (۹)

این سندرم در زن و مرد بطور مساوی دیده میشود (۲). از ۱۲۵ بیمار زن که سندرم پوتز زوگر داشته‌اند ۱۵ مورد آن با تومور تخمدان توام بوده است (۲) بنابراین شیوع فراوان تومورهای تخمدان در زنهایی که سندرم پوتز زوگر دارند ایجاب میکند که در هرخانمی که این سندرم را نشان میدهد بدقت از نظر تومورهای تخمدان بررسی شود (۲). مخصوصاً تومورهای با سلولهای گرانولوزاتکا در خیلی از موارد دیده شده است (۴) مهمترین تظاهرات بیماری عبارتند از پیگمانتاسیون غیر طبیعی لبها، مخاط دهان، صورت و انگشتان همراه با پولپهای هامارتوماتوز روده کوچک.

پیگمانتاسیون معمولاً بشکل لکه‌های قهوه یا لکه‌های سیاه ظاهر میشود. معمولاً در موقع تولد وجود ندارد ولی در دوره طفولیت و اوائل دوران کودکی بروز میکند و بتدریج که سن بیمار بالا میرود لکه‌های مزبور رنگ خود را از دست میدهند این لکه‌ها بیشتر در لبها و مخاط دهان دیده میشوند (۳)

لکه‌های ملانین دارای اهمیت زیادی میباشند زیرا بهترین کلید تشخیص این سندرم میباشند این لکه‌ها مسطح و معمولاً کوچکتر از قطر ۵ میلیمتر هستند کاملاً مجزا بوده تمایل ندارد با یکدیگر پیوندند.

رنگ آنها از آبی مایل به قهوه تا سیاه متغیر است و از نظر میکروسکوپی رسوب پیگمان دارای خصوصیت مخصوص نمیباشد. محل استقرار پیگمانتاسیون خیلی اختصاصی است. مخاط دهان و لب بیشتر گرفتار میشود. همینطور پوست اطراف دهان، بینی، دستها و پاها گرفتار میشوند. تفاوت این پیگمان با نواحی پیگمانته در بیماری ادیسون در این است که در سندرم پوتز زوگر پیگمانتاسیون خیلی لوکالیزه است و در چینهای بدن قرار ندارند بنابر عقیده Jeghers و سایرین پیگمانتاسیون تدریجاً از سن ۲۰ سالگی بعد از بین میرود. بهر حال پیگمانتهای داخل

عوارض: از شایعترین عوارض انوازیتاسیون است که معمولاً در دهه سوم اتفاق میافتند عوارض دیگر عبارتند از هموراژی، هماتزیاملنا، در پولیپهای که در قسمت فوقانی یا تحتانی لوله گوارش قرار دارند ممکن است خونریزی مخفی منجر به آنمی شود و آنمی قبل از سایر علائم بروز کند علت آنمی تکرار خونریزی از پولیپ میباشد و یا ممکن است علت آنمی اختلال جذب باشد (۴) بندرت ممکن است پرولاپسیوس، پولیپهای رکتوم ایجاد شود (۶) اکنون بطور عموم عقیده دارند که تغییرات بدخیمی در این پولیپها استثنائی است (۶ - ۷)

درمان: در سندرم درم پوتز و گر اگر علامتی وجود ندارد بایستی عمل جراحی انجام شود (۹). وقتی عمل جراحی مورد لزوم باشد برداشتن پولیپهای متعدد به برداشتن روده ترجیح دارد در بیماران جوان پرولاپسیوس مخاط رکتوم همراه با پولیپ ممکن است موجب شکایت بیمار بشود. درد متناوب شکم ممکن است خفیف یا غیر قابل تحمل باشد، ممکن است استفراغ وجود داشته باشد یا نداشته باشد. در ۳۰٪ موارد موقع معینه بعلت انوازیتاسیون یک توده در شکم وجود دارد اگر انوازیتاسیون بحال اول برگردد و اغلب هم این امر اتفاق میافتد علائم سوپزکتیو بیمار و توده شکمی از بین میرود و مدتی بعد دوباره ظاهر میشود اگر علائم سوپزکتیو پیشرفت کند عمل جراحی لزوم پیدا میکند (۵). اگر بعلت انسداد روده یا هموراژی شدید عمل جراحی لزوم پیدا کند بهتر است که گاستروتومی Gastrostomy یا آنترتومی Enterotomy انجام شود تا باین وسیله پولیپهایی که ایجاد مزاحمت نموده اند برداشته شوند. سایر پولیپها را میتوان در حال خود باقی گذارد زیرا این پولیپها برای سالها ساکت باقی میمانند (۴).

گر چه سندرم پوتز و گر خیلی نادر است ولی بایستی آنرا در نظر داشته باشیم و مخصوصاً در موارد تومورهای روده که نمای هیستولوژیکی آن قطعی نباشد بایستی پیگماتاسیون پوست و مخاط دهان را بررسی کنیم و اگر پیگمان تاسیون همراه با علائم روده باشد بایستی این بیماری را پیشنهاد کرد (۴). این موضوع هم قابل اهمیت است که این سندرم را از سایر فرمهای پولیپوز متمایز کنیم. مثل پولیپوز فامیلیال کولون که یک ضایعه پیش سرطانی است پولیپوز وونیل، سندرم کاردنر (Gardner) (در این سندرم پولیپهایی که معمولاً در کولون قرار دارد همراه با تومورهای استخوانی و تومورهای نسج نرم میباشند) و بالاخره سندرم تورکوت Turcot (تومورهای سیستم عصبی مرکزی همراه با پولیپوز فامیلیال) و سندرم کورون کیت کانادا Cronkite Canada که عبارتست از (پولیپوز، پیگماتاسیون جلدی آلپسی Alopecia و آتومالیهای ناخن) (۳) را بایستی نام برد. McCusick ۶ نوع کلینیکی متمایز پولیپوز روده را شرح داده است چهارنوع مهم آن عبارتند از:

۱ - پولیپوز فامیلیال کولون -

۲ - سندرم پوتز و گر -

۳ - سندرم کاردنر.

۴ - سندرم تورکوت (۱۰) و دو نوع دیگر آن یکی پولیپهای منفرد کولون است و دیگر موردیست که پولیپهای کولون همراه با تومورهای خوش خیم جزایر لانگرهانس لوزالمعده، هیپوفیز - سورتال تیروئید و غدد پاراتیروئید میباشد تمام این ۶ دسته با استثنای سندرم تورکت بوسیله زندهای غالب اتوزومی و غیره وابسته به جنس منتقل میشوند. سندروم تورکت بوسیله ژن اتوزومی مغلوب انتقال می یابد (۱۱) ممکن است مواردی از سندرم پوتز و گر بطور اسپورادیک مشاهده شود که بعلت موتاسیون ژن است (۵) تفاوتی بین نوع فامیلیال و اسپورادیک وجود ندارد جز آنکه در نوع اسپورادیک سابقه فامیلی مشاهده نمیشود (۶).

REFERENCES

1. Anderson W. A.d. Pathology Vol 2, Sixth Edition C.V. Mosby. P. 1151 - 1971.
2. Christian, C.D. M.D., R. H.D. Ovarian tumors; An Extension of the peutz-Jeghers Syndrome. An J. Obstet. gynecol 111 : 529-534 October 1971.
3. Gellis sydney S.M.D. and feingold murray. M.D., Peutz-Jeghers Syndrome - Am j Dis child 125:77-78 Jan 1973.

4. Lenkkeri E.H. Kalttala. H. and Larmi T.K.I. the Peutz-Jeghers Syndrome. *Annales chirurgiae et gynaecologiae fenniae* 60:119 - 123 1972.
5. Mckittrick. James. E.m.D. Lewis, Walter. M.M.D., Doane, Wilton. A.M.d., and Gerwig, Jr. walter. H.M.D., The Peutz-Jeghers syndrome. *Aech Surg* 103:57-62. July 1971.
- 6 neely M.G. and gillespi-Peutz - Jeghers synd-rome: Sporadic and familial. *Brit. J. Surg.*, 54:378-381 May 1967.
7. Papaioannou anaxagoras M.D., Gritselis, Antony M.D., Malignant changes in peutz-Jeghers-Syn-drome. *The new england Journal of Medicine* 289: 694 Sept. 27, 1973.
8. Payson benjamin A.M.D., Moumgis basil M.D., Metastasizing Carcinoma of the stomach in peutz - Jeghers syndrome. *Annals of surgery* 165 : 145 January 1967.
9. Pongsiri prathnadi, M.D., F.A.C.S. Rabet rekasem. M.d., F.I.C.S. Peutz-Jeghers. Syndrome. *The american Joernal of proctology* 23:28-233 Jene 72.
10. Robbins S.l. M.D., *Pathologic Basis of Disease*. W.B. Saunders Company P. 965. 1974.

۱۱ - پایان نامه ۸۷۷۸ دکتر مسعود افسر - دانشکده پزشکی -

دانشگاه تهران