

شرح یک مورد هرمافرودیسیم حقیقی طرفی  
(لاترال)

دکتر حسین سعیدی نژاد - دکتر محمود جلالی - دکتر حسین امامی - دکتر محمد ناظمیان

خلاصه:

پیشگفتار

اشکال مختلف هرمافرودیسیم چه کاذب و چه حقیقی در نردانسان باین علت ایجاد میگردد که در رشد و تکامل گونادها و اندامهای جنسی داخلی و خارجی اختلالاتی روی داده است (۱ و ۲ و ۳ و ۵ و ۶ و ۹). هرگاه در هنگام تولد نوزادی علائم ثانویه جنسی مخالف گوناد خود را ظاهر سازد هرمافرودیت کاذب خوانده میشود، بنابراین در مرد هرمافرودیت کاذب مردانه (Pseudohermaphroditismus Masculinus) بیضه و در هرمافرودیسیم کاذب زنانه (Pseudohermaphroditismus femininus) تخمدان وجود دارد (۲ و ۶ و ۸ و ۹).

در هرمافرودیسیم حقیقی هر دو گوناد بیضه و تخمدان با هم دیده میشود (۲ و ۳ و ۶ و ۸ و ۹)، که ممکن است تخمدان و بیضه در یک طرف (Ovotestis) و یا بطور جداگانه در طرفین قرار گرفته باشد. و برحسب محل قرار گرفتن گونادها فرمهای طرفی (Lateral)، یک طرفی (Unilateral) و دوطرفی (Bilateral) تشخیص داده میشوند (۱ - ۲ - ۵ - ۶).

در هرمافرودیسیم کاذب مردانه کروماتین جنسی (Sex. Chromatin) منفی و در هرمافرودیسیم زنانه کروماتین جنسی مثبت وجود دارد. در هرمافرودیسیم حقیقی کروماتین جنسی در ۸۰٪ موارد مثبت است.

هرمافرودیت حقیقی دارای بیضه و تخمدان میباشد که ممکن است تخمدان و بیضه در یک طرف (Ovotestis) و یا اینکه در دو طرف بطور جداگانه وجود داشته باشد. برحسب محل قرار گرفتن گونادها فرمهای طرفی (لاترال)، دو طرفی (بی لاترال) و یک طرفی (یونی لاترال) تشخیص داده میشود. بیمار مورد مطالعه بعلت غیر طبیعی بودن دستگاه تناسلی به بیمارستان مراجعه مینماید و بعد از انجام آزمایشات لازم مورد عمل جراحی قرار میگیرد. در اولین عمل جراحی واژن بیمار برداشته و مجرای ادراری به خارج راه داده میشود. در حین دومین عمل جراحی در طرف چپ در عمق کانال مغبنی بافت سفتی بابعاد ۲×۳×۵ سانتیمتر مشاهده گردید در آزمایش بافت شناسی لوله فالوپ و ساختمان تخمدان را تأیید میکند و در طرف راست توده ای در دهانه خارجی مجرای مغبنی وجود داشت که پائین آورده شد و بیوبسی گردید و آزمایش پاتولوژی وجود ساختمانهای بیضه را تأیید نمود. در سومین عمل جراحی فیستول ایجاد شده اصلاح و بطور کلی اندام جنسی مردانه ترمیم گردید.

در آزمایش سیتولوژی در ۸۵/۹٪ سلولهای انترفاز پیازموکروماتین جنسی منفی بود. در ۲۱۱ سلول مورد بررسی در کشت خون کروموزومهای سوماتیک طبیعی و کروموزومهای جنسی (XY) گزارش گردید.

سالم، ایی فیزها طبیعی بوده و سن استخوانی در حدود طبیعی است. پیلوگرافی وریدی (I.V.P.) دستگاه ادراری (کلیه‌ها حالب‌ها و مثانه) طبیعی و ترشح ماده حاجب از کلیه‌ها طبیعی است.

#### نتایج آزمایشات سیتوژنتیکی:

کروماتین جنسی: جهت تعیین کروماتین جنسی سلولهای انترفاز پیازمو مورد آزمایش قرار گرفت مجموعاً ۳۵۵ سلول بررسی گردید در ۳۰۵ سلول انترفازی کروماتین جنسی منفی در ۲۹ سلول کروماتین جنسی مثبت؟ و در پنج سلول کروماتین دوبل مثبت تعیین گردید؟ در ۱۶ سلول شناسایی دقیق کروماتین جنسی میسر نگردید؟ بنابراین منفی است منظور چیست؟ برای تعیین کار موتیپ چون محیطی کشت داده شد وجود

#### نتایج اعمال جراحی و پاتولوژی:

در تاریخ ۵۱/۶/۱۴ تحت بیهوشی عمومی ابتدا واژن بیمار برداشته شد و مجرای ادراری بخارج و در پائین لبها در ناحیه پرینه بخارج راه داده شد، کلیتوریس آزاد و تحت کشش قرارگرفت و پوست قسمتی از ناحیه شرمگاهی و پره‌پوس آزاد و مطابق متد E. Giodhope ثابت گردید.

در تاریخ ۵۱/۱۰/۲۶ تحت بیهوشی عمومی در ناحیه مغبنی طرف چپ انسزیون داده شد و در امتداد کانال مغبنی بافت سفتی بابعاد ۲×۳×۰/۵ سانتیمتر مشاهده گردید که نتیجه آزمایش بافت شناسی چنین است: در بافت ارسالی وجود لوله فالوب و بافت تخمدانی را با فولیکولهای کوچک و نارس نشان میدهد (شکل شماره ۳). در بررسی حفره لگن بافتی شبیه رحم و بقایای دستگاه تناسلی مشاهده نگردید. در طرف راست بیضه که در دهانه مجرای مغبنی خارجی قرار داشت آزاد و به پائین آورده شد، بیوپسی گردید و در کیسه کروماتین مثبت و دیدن دو کروماتین جنسی دلیل برخورد نیست کروموزومهای جنسی احتمالاً بصورت  $xy/xx/xxx$  میباشد و با کار ترتیب خون پیما تطبیق نمی‌کند.

در ۲۱۱ سلول در حال متافاز مورد آزمایش کروموزومهای سوماتیک (Somatic) کاملاً طبیعی و کروموزومهای جنسی XY تعیین گردید بنابراین بیمار در بافت خون دارای کار-یوتیپ کروموزومی کاملاً طبیعی (شکل ۲) با کروموزومهای جنسی XY میباشد.

تعداد بسیاری از فرمهای هرما فرودیسم کاذب، بخصوص انواع فرمهای هرما فرودیسم کاذب مردانه تا بحال گزارش شده است لکن تعداد فرمهای شناخته شده حقیقی بسیار کم است. تا سال ۱۹۷۰ فقط ۳۰۰ مورد هرما فرودیت حقیقی گزارش شده است (۹).

#### شرح کلینیکی بیمار:

م - ش - ۹ ساله، ساکن زواره اردستان اصفهان، شغل دانش‌آموز.

علت مراجعه: بعلت ناهنجاری دستگاه تناسلی خارجی که از بدو تولد وجود داشته است مراجعه کرده است. سابقه شخصی: بیمار با زایمان طبیعی متولد گردیده و دومین فرزند خانواده میباشد. دارای رشد و نمو طبیعی است. در دوران کودکی به بیماریهای سیاه‌سرفه و سرخک مبتلا گردیده است.

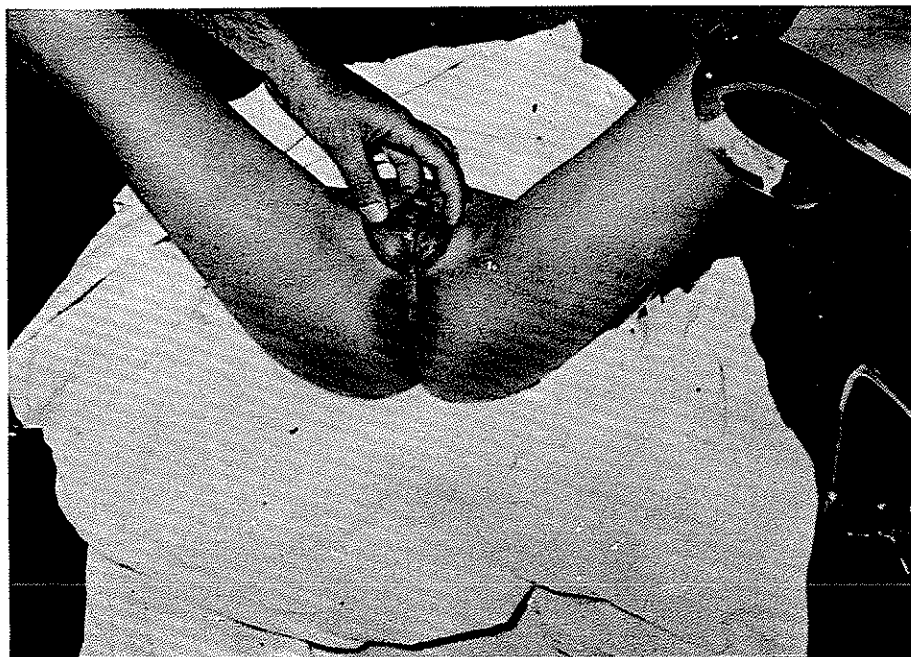
سابقه فامیلی: والدین بیمار سالم و باهم قرابت فامیلی دارند. سابقه ناهنجاری در خانواده آنها وجود ندارد.

آزمایشات فیزیکی: قد ۱۳۱ سانتیمتر، وزن ۲۵ کیلوگرم، درجه حرارت ۳۷، نبض ۸۰ قرعه در دقیقه، تنفس ۲۲، فشار خون  $\frac{100}{55}$ .

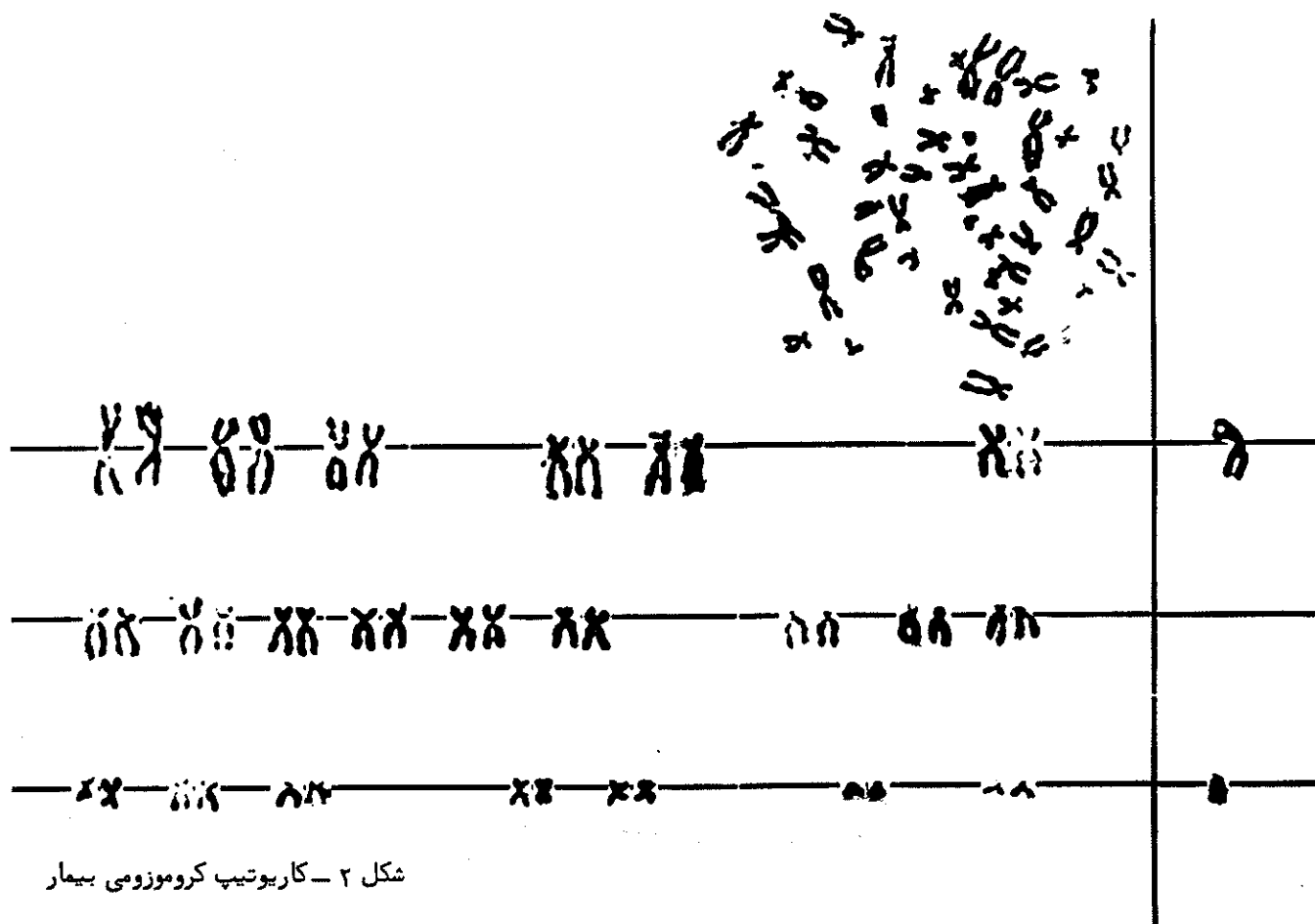
تمام دستگاهها و اندامهای بیمار بجز دستگاه ادراری تناسلی طبیعی میباشد. از نظر ظاهری لگن، شکم و چربی ناحیه شرمگاهی فرم زنانه را نشان میدهد. لب‌های بزرگ (Labia Major) و لبهای کوچک (Labia Minor) کاملاً مشخص و واژن کوتاهی بطول دوسانتیمتر و بقطر ۱/۵ سانتیمتر وجود دارد. مجرای ادرار در سقف واژن باز شده و ادرار توسط واژن بخارج تخلیه میگردد. کلیتوریس (Clitoris) بیش از حد طبیعی طول داشته و فرم ظاهری پنیس (Penis) را نشان میدهد که بطرف پائین خم شده است. در پائین ناحیه مغبنی در انتهای طناب طرف راست توده‌ای کوچک و متحرک لمس میشود (شکل ۱).

نتایج آزمایشات پاراکلینیکی: شمارش گلبولی، هماتوکریت، هموگلبین طبیعی، گروه خون A، RH مثبت. مقدار ازت و قند خون، زمان سیلان و انعقاد و آزمایش ادرار طبیعی گزارش شده است.

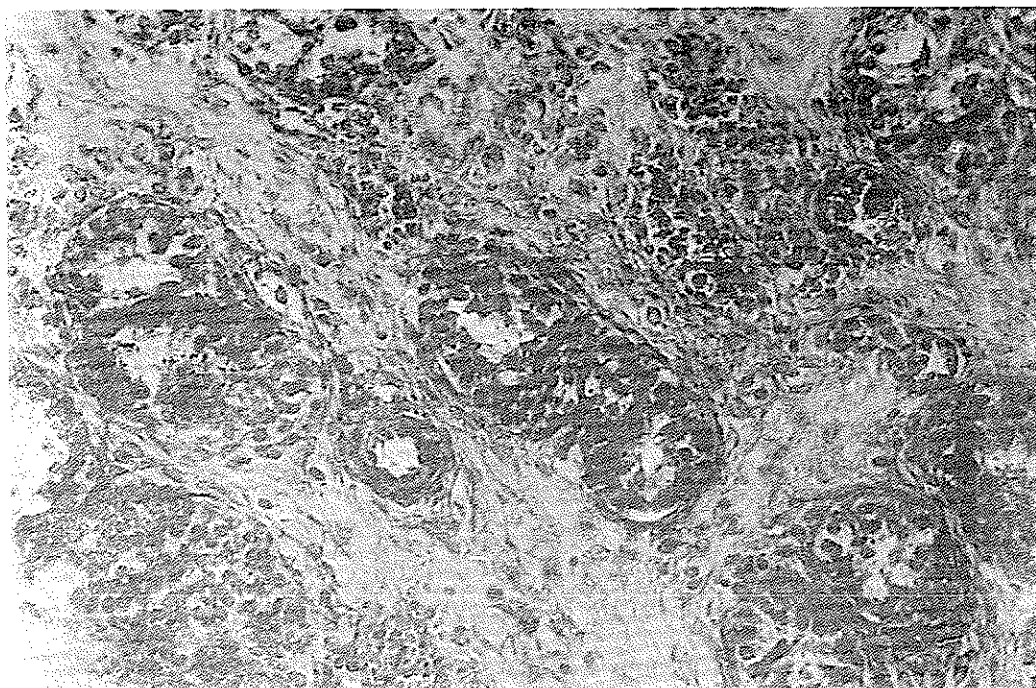
آزمایشات رادیولوژیک: قلب و عروق طبیعی، رتین -



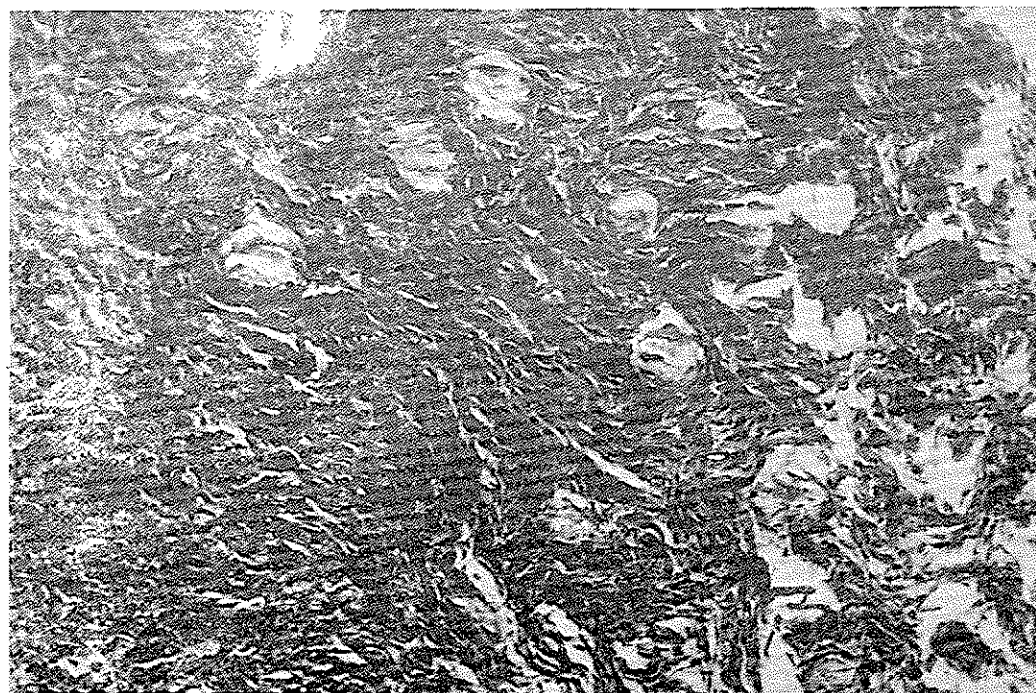
شکل ۱ - عکس بیمار در موقع ورود به بیمارستان



شکل ۲ - کاریوتیپ کروموزومی بیمار



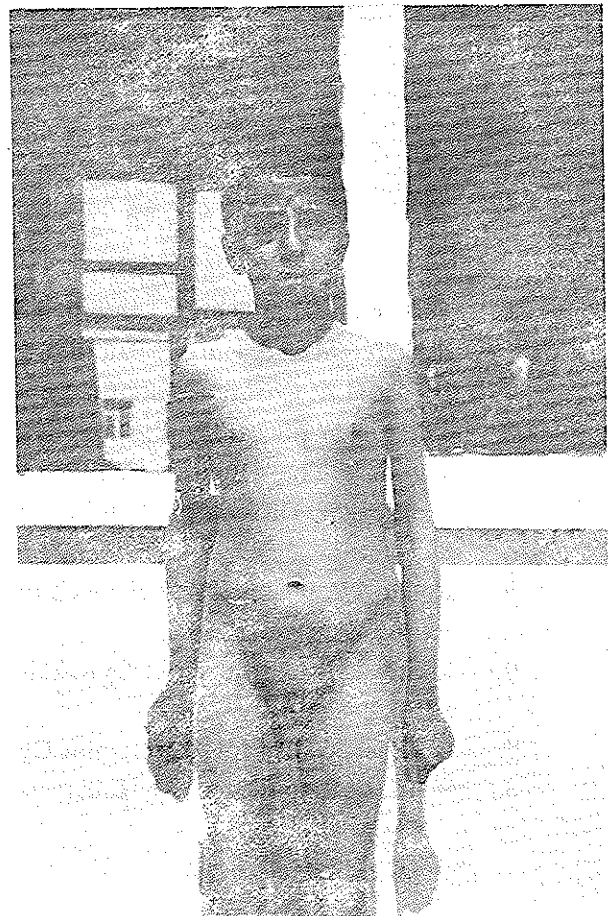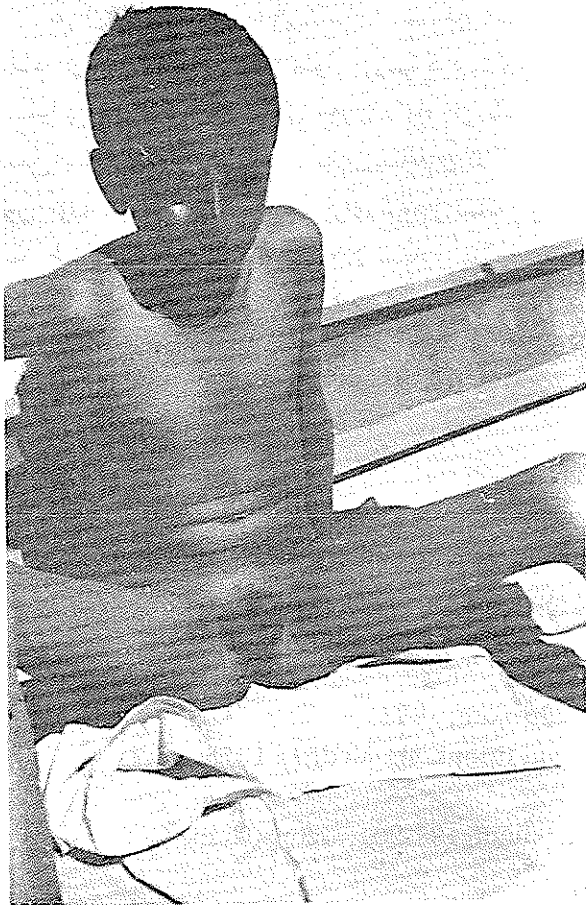شکل ۳ - بافت تخمدان را با فولیکولهای کوچک و نارس نشان میدهد.



شکل ۴ - بافت بیضه را با لوله‌های سمی نیفرنارس و فیروزین لوله را نشان میدهد.

هشتم بعد از عمل پلاستی با بالون بیرون کشیده بود در ناحیه اناستوموز مجرا فیستولی ایجاد گردید که پس از سه ماه یعنی در تاریخ ۵۲/۳/۱۵ تحت عمل قرار گرفت و ترمیم یافت. بیمار با حالت عمومی خوب و زخم ترمیم یافته بدون ناراحتی ادراری و تناسلی بیمارستان را در تاریخ ۵۲/۳/۲۸ ترک نمود (شکل شماره ۵).

اسکروتوم که بفرم لابیوم درآمده بود ثابت گردید نتیجه آزمایش بافتارسالی وجود لوله‌های سمی نیفرنارس را با اسپرما توژنز ناقص و فیبروز بین لوله‌ها نشان میدهد در پاره‌ای از نواحی هیپرپلازی سلولهای لیدیک مشهود است (شکل شماره ۴) در تاریخ ۵۱/۱۱/۹ عمل پلاستی مجرا مطابق متد D. Brown انجام گرفت و چون بیمار سوندفولی را در روز



شکل ۵ - عکس بیمار در موقع مرخص شدن از بیمارستان

## بحث

در بیماریک بیضه که از نظر مرفولوژی و پاتولوژی سالم است وجود دارد و کلی تورپس دارای رشد بیش از حد طبیعی میباشد و چون امکان ایجاد پنیس نسبتاً طبیعی که در سن بلوغ هم بتواند فعالیت جنسی داشته باشد از کلی تورپس وجود داشت لذا توسط اعمال جراحی اندام جنسی مردانه ترمیم یافت.

## نتیجه

بیمار مورد مطالعه بعلت داشتن گوناد بیضه در طرف راست و تخمدان در طرف چپ مبتلا به هرما فرودیسیم حقیقی نوع لاترال میباشد. با اینکه کشت خون محیطی بیمار کاربوتیب XY را نشان میدهد ولی با توجه باینکه در ۱۰٪ سلولهای پیازموکروماتین جنسی مثبت دیده شده است. احتمال موزانسیسم کروموزومهای جنسی مطرح است برای تعیین آن کشت بافتهای مختلف از جمله بافت گونادها لازم است که امکان انجام آن در اختیار نویسندگان نمی باشد.

باتوجه بوجود تخمدان و لوله فالوپ در طرف چپ و بیضه در طرف راست بیمار مبتلا به هرما فرودیسیم حقیقی طرفی میباشد.

کروموزومهای جنسی در افراد مبتلا به هرما فرودیسیم حقیقی متنوع میباشد و همانطور که در مقدمه بآن اشاره گردید تا بحال کروموزومهای جنسی مختلفی در نزد این افراد معین گردیده است (۲-۴-۵-۶-۹).

در آزمایشات سیتوژنتیکی که برای تعیین کروماتین جنسی انجام گردید مجموعاً ۳۵۵ سلول بررسی گردید ۳۰۵ عدد از سلولهای مورد آزمایش برابر ۸۵/۹٪ دارای کروماتین منفی جنسی میباشد و چون تمام ۲۱۱ سلول متافازی که توسط کشت خون مورد بررسی قرار گرفته دارای کروموزومهای سوماتیک کاملاً طبیعی و کروموزومهای جنسی XY میباشد بنابراین بیمار دارای کاربوتیب کروموزومی 46XY میباشد.

## References

1. Federman, D.D. Abnormal sexual development. A Genetic and endocrine approach to differential diagnosis. Saunders, London, 1967.
2. Hienz, H.A. Chromosomenfibel 256-259 Georg Thime Verlag, Stuttgart, 1971.
3. Jones, H.W., Scott, W.W. Hermaphroditism, Genital Anomalies and related endocrine disorders, The Williams & Wilkins Company, Baltimore, 1971.
4. Jones, H.W. Differential Diagnosis in Intersex conditions, *ib. Med. J.*, 1973, 26:4, 347-349.
5. Kelier, W., Wiskort, A. Lehrbuch der Kinderheilkunde 197-201, Georg Thmie Verlag, Stuttgart, 1966.
6. Martius, H. Lehrbuch der Gynakologie 351-377, Georg Thime Verlag Stuttgart, 1962.
7. Overzier, C. Die Interesexualitat Georg Thieme Verlag Stuttgart, 1961.
8. Stern, C. Grundlagen der Humangenetik 428-431, Gustav Fischer Verlag, 1968.

۹- کریمی نژاد - دکتر محمد حسن - تازه‌های درباره دو-جنسی و دیسژنری گونادها

مجله دانشکده پزشکی تهران شماره دهم تیرماه ۱۳۵۲ صفحه ۴۸-۴۰