

اصول تشخیص در ترموگرافی پستان‌ها

دکتر رضا جمالیان

شود (Δ_1)، در مقایسه با ناحیه تشریحی قرینه آن در پستان دیگر (Δ_2) و در مقام مقایسه با ناحیه تحتانی استرنوم (Δ_3) نامیده میشود. در سرطانهای پستان اختلاف در درجه حرارت بین ۱۵ - ۲ درجه سانتیگراد نوسان پیدا می‌کند (۵).

- ۲- میزان وسعت مناطقی که بطور غیر طبیعی گرم هستند - ممکن است درجه حرارت بطور موضعی و در سطح کوچکی زیاد باشد که به آن به اصطلاح "لکه داغ" گفته میشود (شکل شماره ۱).
- و یا افزایش درجه حرارت در ناحیه‌ای که وسیعتر از یک چهارم سطح پستان نیست پیدا میشود.
- و یا در منطقه وسیع‌تری مشاهده میشود (شکل ۲).
- و یا در تمام سطح پستان دیده شود (شکل ۳).

۳- وضع عروق سطحی پستان ممکن است بصورت‌های زیر باشد:

- افزایش عروقی فقط در یک قسمت باشد "عدم تقارن".
- وجود آنارشی و بی‌نظمی که در این حالت وضع شبکه عروقی بهم خورده و افزایش در قطر عروق پیدا شده که تصور وجود یک کیفیت سینوزوئیدی را در عروق برمی‌انگیزاند (شکل ۴).

۴- منظم نبودن حدود پستان:

ممکن است در یک قسمت از انحناهای طبیعی پستان

برای اولین بار در سال ۱۹۵۶ "ری لاوسن" بکمک ترمومتری پوست، وجود افزایش درجه حرارت را در پوست مجاور سرطان پستان نشان داد (۱۰) منشاء این هیپرترمی ممکن است ۲ علت متفاوت باشد:

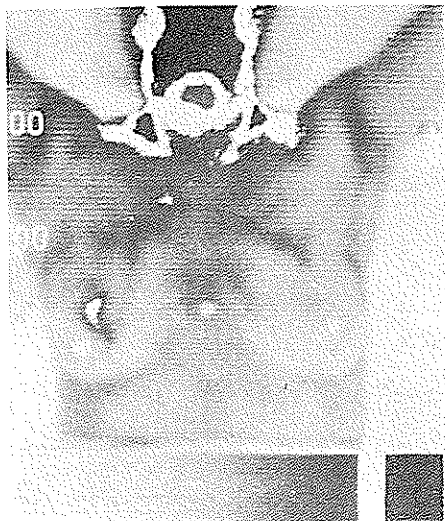
- ۱- هیپرواسکولاریزاسیون که اکثراً در مناطقی که سرطان وجود دارد مشاهده میشود.
- ۲- گرم‌سازی اختصاصی که مربوط به بافت‌های نئوپلازیک است و بیشتر افزایش حرارت باین علت است (۱۲).
- گروس و همکارانش بکمک قرار دادن ترموکوپل در داخل و در اطراف نسوج تومورال این افزایش درجه حرارت را بطور مستقیم اندازه‌گیری کردند (۷).
- افزایش در تولید انرژی حرارتی که بعلت تسریع در متابولیسم بصورت موضعی در بافت‌های تومورال است (۱۲) -
- (۷) به پوشش پوستی منتقل شده و با تشعشع بصورت اشعه مادون قرمز باطراف پراکنده میشود که شدت آن با درجه حرارت پوست رابطه دارد.

آمالریک و همکارانش پس از انجام ۶۰۰۰ مورد ترموگرافی که ۱۶۰۰ مورد آنها در بیماران مبتلی به سرطان پستان بوده، برای تجزیه تحلیل راحت‌تر ترموگرام‌های پستان طبقه‌بندی جدیدی را ارائه داده‌اند که بر روی پارامتر، ۴ علامت مشکوک‌کننده و ۴ ضابطه بدخیمی متکی است (۱۲) -

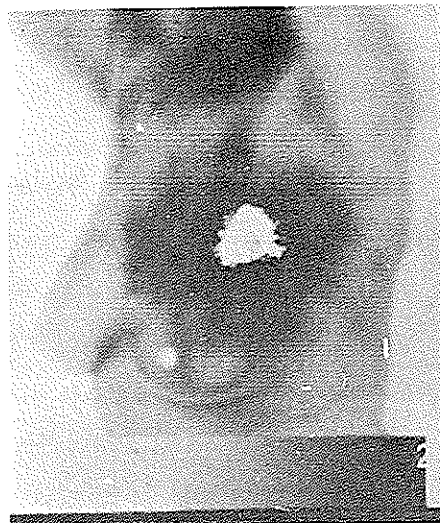۱-۲-۳-۴-۵-۶

پارامترها:

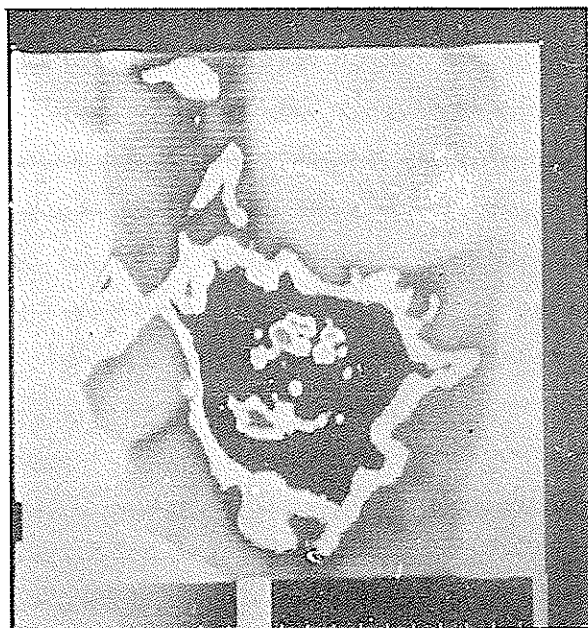
۱- شیب حرارتی موضعی که اگر با سطوح مجاور مقایسه



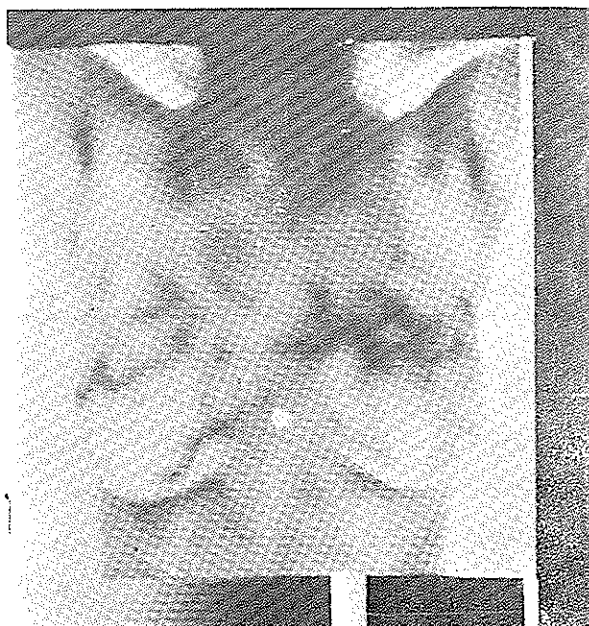شکل ۱ - یک نقطه گرم مجرا یا "لکه داغ" در قسمت میانی فوقانی پستان راست. شیب حرارتی ۳ + درجه سانتیگراد گروه Th_4 "آدنوکارسینوم ثابت شده با آسیب شناسی و در مرحله Th_2 "



شکل ۲ - افزایش درجه حرارت بصورت منتشر که تقریباً تمام سطح پستان چپ را گرفته و بر روی ناحیه زیر بغل و قسمت میانی بسط پیدا کرده است. در مرکز آن یک لکه داغ با شیب حرارتی ۸ + درجه سانتیگراد وجود دارد، گروه Th_5 ، سرطان پستان یا سیر سریع PEV_1 و در مرحله T_3



شکل ۳ - سرطان در پستان چپ در مسیر سریع که ترموگرام آن با ایزوترم مضاد مشاهده میشود. میزان افزایش درجه حرارت ۱۰ + درجه که سطح آن تمام پستان چپ و قسمتی از پستان راست را پوشانده است. انحنای پستان است



شکل ۴ - آنارشی "بی نظمی". عروقی (وریدهای) با استقرار غیر طبیعی با قطر بیشتر در بخش میانی فوقانی پستان چپ گروه T_{14} ، آدنوکارسینوم تأیید شده در مرحله T_1

یک بدخیمی واقعی را بر مبنای یافته‌های حرارتی نشان میدهد، در این حالت در ترموگرام چندین معیار بدخیمی وجود دارد (شکل ۳ و ۶).

در یک بررسی که بر روی ۴۶۵ مورد ثابت شده سرطان پستان انجام گرفت معلوم شد که در هر ۱۰ مورد در ۹ مورد تحولات حرارتی در ترموگرام مشهود بوده است (۹۰٪ موارد).

توزیع فراوانی تصاویر ترموگرام بر حسب گروههای ۵ گانه فوق در این ۴۶۵ بیمار در جدول شماره ۱ خلاصه شده است.

گروه	تعداد موارد	%
Th ₁	۳	۱٪
Th ₂	۳۴	۷٪
Th ₃	۵۲	۱۱٪
Th ₄	۱۴۱	۳۰٪
Th ₅	۲۳۵	۵۱٪
مجموع	۴۶۵	۱۰۰٪

جدول شماره ۱ - گروههای حرارتی - دیداری "ترموویزول" در ۴۶۵ بیمار مبتلی به سرطان‌های پستان

نتایج فوق در شرایطی است که به‌تنهایی از ترموگرافی برای تشخیص زودرس سرطان‌های پستان استفاده شود ولی اگر همگام با آن از امتحانات بالینی و ماموگرافی استفاده گردد دقت تشخیص به بیشتر از ۹۹٪ میرسد (۲) و بالاخره با پونکسیون سیتولژیک پستان می‌توان بدون نیاز به عملیات جراحی خون‌ریزی کننده و یا اطاق عمل به تشخیص نهایی

سختی موضعی وجود داشته باشد و به این قسمت بجای انحنا حالت مستقیم و خطی بدهد. این پدیده که برای اولین بار توسط ایسارد کشف شد (۹) بنام "علامت کناره" نامیده میشود (شکل ۵).

علائم مشکوک کننده عبارتند از:

- افزایش عروقی یک‌طرفه یا غیرقرینه

- یک لکه داغ یا شیب حرارتی ۲/۵ + درجه سانتیگراد

- افزایش درجه حرارت در حدود ۲ درجه سانتیگراد

بصورت منتشر که تمام پستان را می‌پوشاند.

- علامت کناره در یک ناحیه محدود.

معیارهای بدخیمی عبارتند از:

- افزایش درجه حرارت بیشتر از ۳ درجه سانتیگراد

بصورت لکه داغ یا در یک ناحیه

- افزایش درجه حرارت بیشتر از ۲ درجه سانتیگراد در

تمام سطح پستان

- افزایش عروقی همراه با بی‌نظمی و هرج و مرج

- علامت کناره در یک ناحیه وسیع

با توجه به علائم و ضوابط ذکر شده تصاویر حرارتی حاصله

از پستان در ۵ گروه به شرح زیر قابل طبقه‌بندی هستند (۱۲)

۶-۵-۳-۲):

Th₁ که مربوط به ترموگرام پستان طبیعی میشود. در این

حالت در تمام سطح پستان‌ها یکسانی درجه حرارت و فقدان

افزایش عروقی بچشم می‌خورد.

Th₂ که مربوط به حالات غیرطبیعی مربوط به بیماریهای

خوش خیم میشود، در این مواقع هیپرواسکولاریزاسیون دو-

طرفه بدون افزایش درجه حرارت کانونی بیشتر از ۲ درجه

سانتیگراد وجود دارد.

Th₃ شامل تصاویری است که تشع حرارتی آنها مشکوک

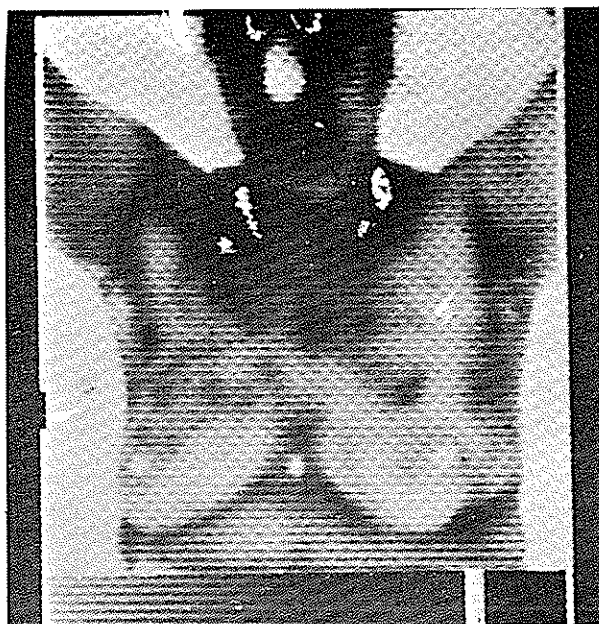
بوده و یک علامت مشکوک کننده را نشان میدهند (شکل

شماره ۵).

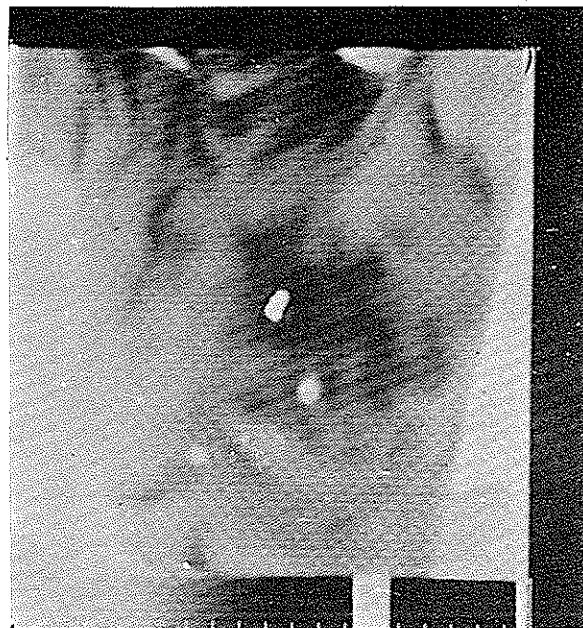
Th₄ یک تصویر حرارتی احتمالاً بدخیم را ارائه میدهد.

در این حالت در تصویر چندین علامت مشکوک کننده و فقط

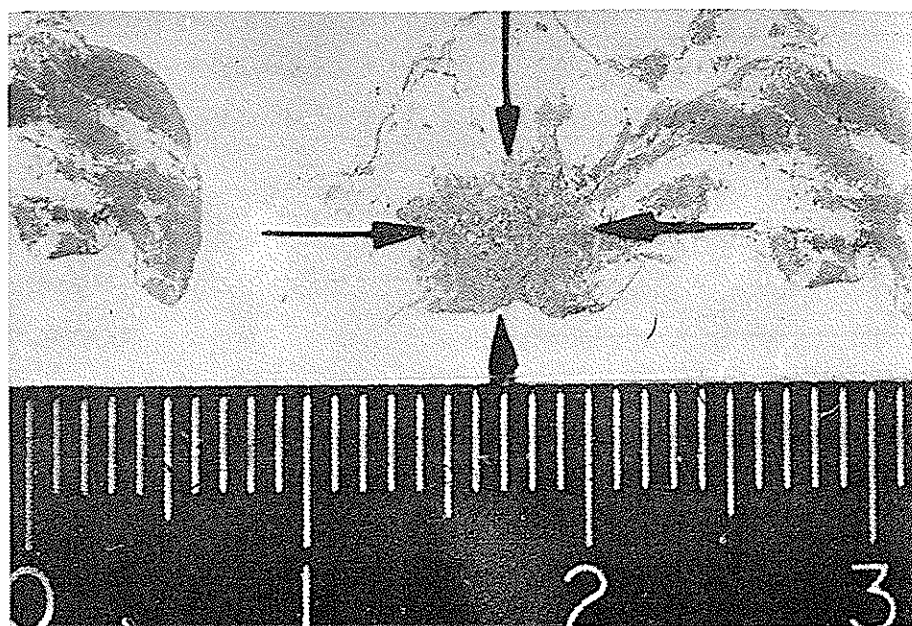
یک علامت از معیارهای بدخیمی وجود دارد (تصاویر ۴ و ۱).



شکل ۵ - رژیدیتة موضعی در قسمت جانبی تحتانی پستان چپ یا "علامت کناره" بدون تشعشع حرارتی، گروه Th_3 آدنوکارسینوم با رشد کند از نوع Scirrous، در مرحله T_2



شکل ۶ - لکه داغ در قسمت میانی فوقانی پستان چپ همراه با افزایش عروق بصورت بی‌نظم و همراه با هرج و مرج، شیب حرارتی $+4$ درجه سانتیگراد، گروه Th_5 آدنوکارسینوم ثابت شده در مرحله T_2



شکل ۷ - فتومیکروگرافی سرطان پستان بقطر ۵ میلیمتر از یک خانم که بدون وجود تومور قابل لمس و بعلت احساس درد در پستان به مرکز مبارزه با سرطان مراجعه و پس از ترموگرافی افزایش عروقی غیر قرینه در فوقانی داخلی پستان راست او مشاهده شد (Th_3) بیمار با جراحی و فقط با برداشتن بافت‌های سرطانی بشکل موضعی معالجه شد (به تن مراجعه بفرمائید).

رسید (۲) .

کاربرد ترموگرافی از آنجائیکه اشعه یا آزاری متوجه بیمار نمیشود مطلقاً بی‌خطر است (۱۴) و مخصوصاً میتوان در امتحانات دوره‌ای برای تشخیص زودرس سرطانهای پستان هم از آن بکرات استفاده کرد درحالیکه در کاربرد ماموگرافی در امتحانات دوره‌ای خانم‌ها بخاطر کاربرد مکرر "اشعه" تردیدهایی پیدا شده است (۱۲ - ۸ - ۲) .

بکمک ترموگرافی سرطانهای را در پستان میتوان تشخیص داد که با هیچیک از وسائل تشخیصی دیگر از جمله ماموگرافی و یا امتحانات بالینی قابل بررسی نیستند (۱) . صرفنظر از تحولات زودگذر بر اثر آبستنی و یا کاربرد هورمون‌ها تصویر ترموگرافیک یک خانم همیشه ثابت است و ترموگرام در حقیقت یکنوع کارت شناسائی حرارتی برای هر فرد بشمار میرود . این مسئله دارای ارزش بسیار زیادی در امتحانات دوره‌ای است که هرگونه تغییری را معنی‌دار جلوه

میدهد و در دست داشتن یک ترموگرام از زمان سلامتی هر فرد تجزیه و تحلیل یافته‌های جدید را بسیار آسان می‌سازد . (۱۱) .

با تحولات و تغییراتی که در جهت بهبود در وسایل تشخیص و تکنولژی ماشین‌های ترموگرافی پیدا شده بسادگی میتوان تومورهایی که حتی از ۵ میلی‌متر کوچکترند تشخیص داد و در مواردی حتی با بی‌حسی موضعی و تومورکتومی توانسته‌اند بیمار را نجات بدهند (شکل ۷) .

در دید منطقی‌تر باید از گرفتن دقیق تاریخچه زندگی بیمار، ترموگرافی، ماموگرافی و در موارد لزوم یونکسیون با سوزن استفاده کرد و این وسایل و امکانات را بصورت مکمل یکدیگر نگاه کرد و بجای مقایسه و تصور ارجحیت برای یکی از آنها، از همه آنها برای تشخیص بیماری و یا پیگیری بیماران درمان شده استفاده کرد (۱۴ - ۱۳) .

References

1. Amalric, R., Spitalier, J.M., Giraud, D., Altschuler, C., Thermography in Diagnosis of Breast Diseases Bibliotheca Radiologica, Vol. 6, pp. 65-75, 1975.
2. Amalric, R., Giraud, D., Altschuler, C., Spitalier, J., Fiabilite et valeur de la telethermographie mammaire mediterrane medical No. 111, P. 29-31, 1976.
3. Amalric, R., La telethermographie dynamique des carcinomes mammaires, Rev. franc. Gynec 401-409, 68, 1973.
4. Amalric, R., Spitalier, J.M., Telethermographie dynamique et strategie en cancerologie, J. Radiol Electron t. 56 n. 12, pp. 895-900, 1975.
5. Amalric, R., Altschuler, C., Giraud, D., Spitalier, J.M., Breast cancer and infrared, TOR (merrell Toraude,) 137, October, 1973.
6. Giraud, D., Altschuler, C., Amalric, R., Normal mammary thermograms and vascular patterns. Translation from (Mediterranee Medical), Oct, 1973.

7. Gros, C., Kirling, R., Vrousos, C., Apport de la thermographie dans la diagnostic de localisation et d'exten dans les affections malignes, J. Radiol. 48, 49, 1967.
8. Hoffman, R.L., Thermography in the detection of breast malignancy. Ame. J. Obstet. Gynec. 98(5): 681-686, 1967.
9. Isard, H.J., Thermographic "edge sign" in breast carcinoma. Cancer, 30, 957-963, 1972.
10. Lawson, R.N., Implication of surface temperature in the diagnosis of breast cancer. Can. Med. Assoc. J. 75, 309, 1956.
11. Stark, A.M., The place of absolute temperature in breast thermography, Acta Thermographica. Vol. 1, No. 1 pp. 29-32, 1976.
12. Wallace, J.D., Cade, C.M., Clinical thermography CRC Press, inc. pp. 63-64, 1975.

۱۳- جمالیان، رضا - سرطان شناسی بالینی، از انتشارات مراکز درمانی سانترال صفحات ۹۶-۸۲، ۲۵۳۳

۱۴- جمالیان، رضا - سرطان پستان بیماری قابل علاجی است، از انتشارات جمعیت ملی مبارزه با سرطان صفحات ۲۰-۱۶، ۲۵۳۵